

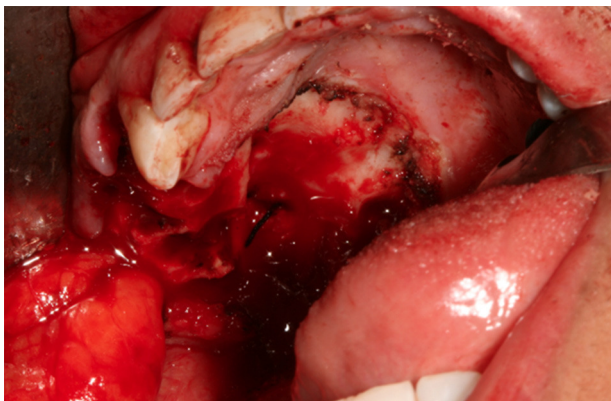Figura 2 – Tumoración palatina derecha de 3 cm de diámetro, sin erosión de hueso palatino ni maxilar.

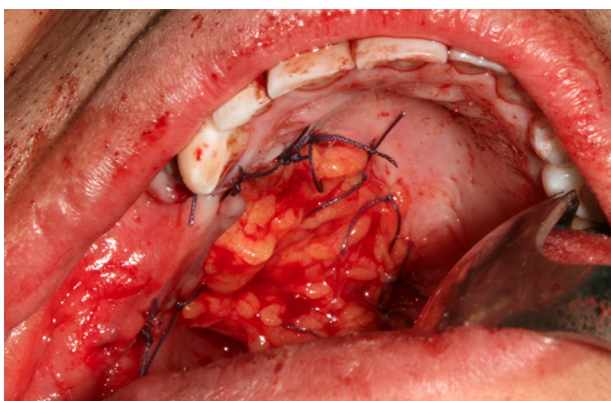


Figura 3 – Fresado del hueso palatino remanente.

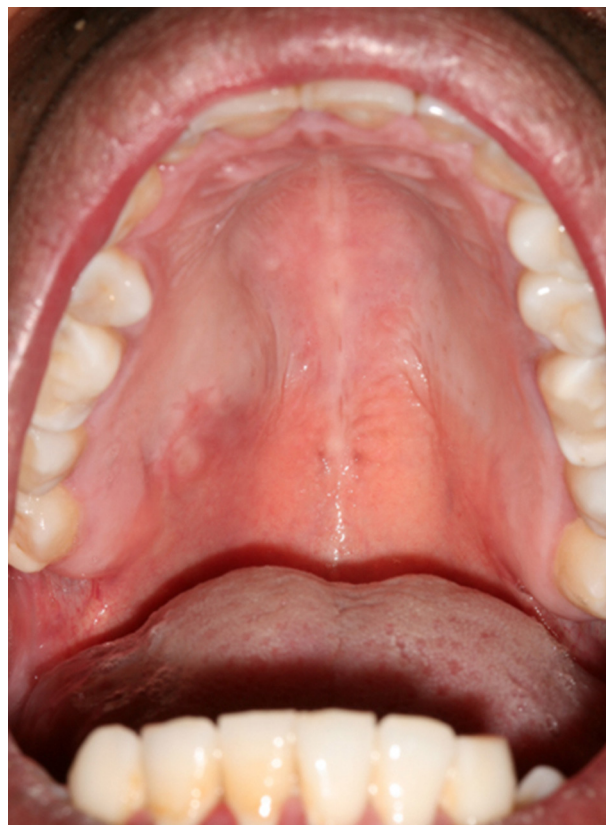

Figura 4 – Reconstrucción con colgajo de bola de Bichat derecha.

Financiación

El estudio no ha recibido financiación.

Conflicto de intereses

No hay conflicto de intereses.

<http://dx.doi.org/10.1016/j.maxilo.2012.12.002>

¿Cuál es su diagnóstico?☆

What would your diagnosis be?

Maria José Nieto*, **Jorge Guiñales**
y **Maria José Morán Miguel Burgueño**

Servicio de Cirugía Oral y Maxilofacial, Hospital Universitario La Paz, Madrid, España

La paciente que se presenta es una mujer de 58 años con antecedentes personales de hiperlipidemia y síndrome

deprimido en tratamiento con estatinas e inhibidores de la recaptación de serotonina, respectivamente. Fumadora de 15

☆ El trabajo será presentado como póster en el Congreso de Cirugía Oral de Badajoz 2012.

* Autor para correspondencia.

Correo electrónico: mariajosenieto.mjnfp@gmail.com (M.J. Nieto).

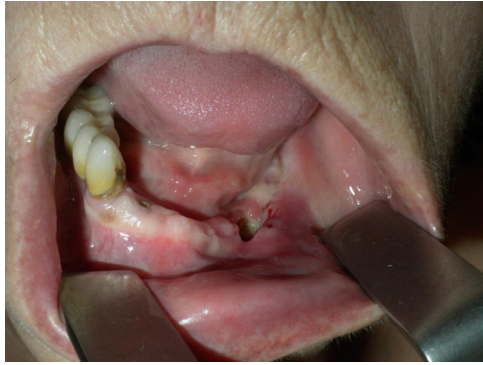

Figura 1 – Imagen de la exploración intraoral tras la retirada previa del implante.

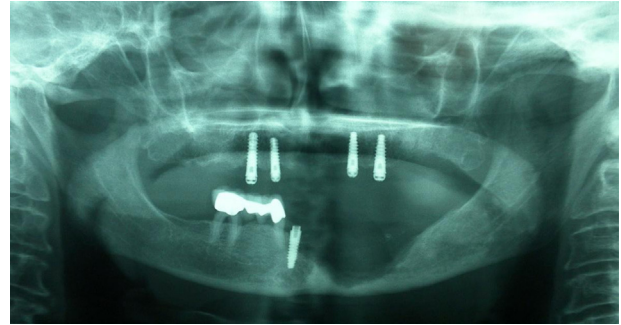


Figura 2 – Lesión osteolítica en el cuerpo mandibular del tercer cuadrante. OPG.

cigarros/d durante los últimos 30 años. La paciente presenta edentulismo parcial en la mandíbula y completo en el maxilar y se le había realizado una rehabilitación dental con la colocación de 4 implantes osteointegrados en el maxilar y 4 en la mandíbula en agosto de 2010.

En diciembre de ese mismo año comienza con signos inflamatorios alrededor del implante en la posición 34 y movilidad del mismo, por lo que su dentista decide la retirada del implante y de la pieza 33 adyacente que también presenta una importante movilidad. A pesar de la retirada del implante, la exodoncia de la pieza 33 y el tratamiento antibiótico sistémico por vía oral con Augmentine 875 no se aprecia mejoría de su sintomatología.

A su llegada al nuestro centro se observa una inflamación en la región submandibular izquierda sin signos clínicos de

abcesificación. La exploración intraoral revela una exposición ósea de unos 2 cm en el cuerpo mandibular izquierdo y molestias a la odontopercusión en los 2 incisivos centrales inferiores (fig. 1). En la ortopantomografía se observa una imagen radiolúcida sugerente de osteólisis (fig. 2). Inicialmente se instaura un tratamiento antibiótico intravenoso, se retira el implante parasinfisario derecho y se toman muestras para el Laboratorio de Microbiología y Anatomía Patológica.

Conflicto de intereses

No existe conflicto de intereses con ninguno de los autores.

<http://dx.doi.org/10.1016/j.maxilo.2013.01.004>

¿Cuál sería su diagnóstico?

What would your diagnosis be?

**Carlos Mezquida-Fernández^{a,*}, José Antonio García-de Marcos^a
y Susana Arroyo-Rodríguez^a Enrique Poblet^b**

^a Servicio de Cirugía Oral y Maxilofacial, Hospital General Universitario de Albacete, Albacete, España

^b Servicio de Anatomía Patológica, Hospital Universitario «Reina Sofía», Murcia, España

Paciente varón de 10 años de edad que acude a consulta por presentar una lesión intraoral blanquecina y asintomática de un mes de evolución. No refiere antecedentes médicos de interés. Y como antecedentes familiares su madre (fig. 1), su abuelo materno, su tía materna y su primo materno presentan lesiones similares en la mucosa oral. En la exploración se observan lesiones blanquecinas a nivel de la mucosa alveolar del tercer y cuarto cuadrante, de los

bordes laterales de la lengua y de la mucosa yugal bilateral (figs. 2 y 3).

Como estudio complementario se realizó un cultivo de hongos tomado con torunda y una biopsia incisional de la lesión, apreciándose anatomopatológicamente un epitelio escamoso con células epiteliales superficiales con citoplasma amplio, ópticamente vacío y núcleos picnóticos (fig. 4).

* Autor para correspondencia.

Correo electrónico: Carlos.mez11@gmail.com (C. Mezquida-Fernández).