



Revista Española de
**Cirugía Oral y
Maxilofacial**

www.elsevier.es/recom



Caso clínico

Asistolia por compresión del seno carotídeo: una complicación potencialmente fatal de la parotiditis vírica



Alba Novoa-Gómez^{a,*}, Ignacio Peña-González^a, Lucas Villalaín-Álvarez^a,
Pablo Rosado-Rodríguez^b y Juan Carlos Vicente-Rodríguez^a

^a Servicio de Cirugía Oral y Maxilofacial, Hospital Universitario Central de Asturias, Oviedo, España

^b Servicio de Cirugía Oral y Maxilofacial, Hospital de Cabueñes, Gijón, España

INFORMACIÓN DEL ARTÍCULO

Historia del artículo:

Recibido el 18 de noviembre de 2013

Aceptado el 23 de diciembre de 2014

On-line el 28 de enero de 2014

Palabras clave:

Parotiditis
Asistolia
Carótida
Complicación
Paperas

Keywords:

Parotitis
Asystolia
Carotid
Complication
Mumps

R E S U M E N

La parotiditis es una enfermedad vírica aguda, caracterizada por fiebre e hinchazón dolorosa de una o más glándulas salivales, generalmente la parótida, aunque pueden afectarse las glándulas submaxilares y sublinguales. El cuadro clínico inicial es inespecífico, aunque en las primeras 24 h suelen aparecer otalgia y sensibilidad dolorosa en la parótida. Además, pueden aparecer complicaciones a nivel extraglandular, sobre todo a nivel neurológico, testicular, pancreático, articular y cardíaco. Entre estas últimas, las más frecuentes son los cambios electrocardiográficos. También está ampliamente descrita la miocarditis vírica.

Presentamos una rara complicación, no descrita en la literatura, de asistolias recurrentes provocadas por la compresión del seno carotídeo, debido a la inflamación local producida por la parotiditis.

© 2013 SECOM. Publicado por Elsevier España, S.L.U. Este es un artículo Open Access bajo la licencia CC BY-NC-ND (<http://creativecommons.org/licenses/by-nc-nd/4.0/>).

Asytolia due to compression of the carotid sinus: A potentially fatal complication of viral parotiditis

A B S T R A C T

Mumps is an acute viral disease, characterized by fever and painful swelling of one or more salivary glands, usually the parotid, and sometimes the sublingual or submandibular glands.

The initial clinical picture is non-specific, but during the first 24 h there is otalgia and tenderness in the parotid gland. Apart from the involvement of the salivary glands, neurological, testicular, pancreatic, joint, or cardiac complications may occur. Among the latter, the most frequent are the electrocardiographic changes. Viral myocarditis has also been widely reported.

* Autor para correspondencia.

Correo electrónico: alba.novoa@gmail.com (A. Novoa-Gómez).

<http://dx.doi.org/10.1016/j.maxilo.2013.12.002>

1130-0558/© 2013 SECOM. Publicado por Elsevier España, S.L.U. Este es un artículo Open Access bajo la licencia CC BY-NC-ND (<http://creativecommons.org/licenses/by-nc-nd/4.0/>).

We report a rare complication, not yet described in the literature, of recurrent asyctolia produced by compression of the carotid sinus as a result of local inflammation caused by mumps.

© 2013 SECOM. Published by Elsevier España, S.L.U. This is an open access article under the CC BY-NC-ND license (<http://creativecommons.org/licenses/by-nc-nd/4.0/>).

Introducción

La parotiditis es una enfermedad vírica aguda, caracterizada por fiebre e hinchazón dolorosa de una o más glándulas salivales, generalmente la parótida y, a veces, las glándulas sublinguales o submaxilares. La afectación de la parótida ocurre en el 60-70% de los casos y la afectación de otras glándulas salivales puede ocurrir en asociación con la parotiditis hasta en un 10% de los casos, pero es rara como única manifestación clínica¹. Asimismo se puede acompañar de inflamación de los ganglios linfáticos cervicales, que pueden hacer aún más llamativa la tumefacción local².

El agente causal principal es paramixovirus, un virus RNA. Existe otra serie de virus implicados, como el virus de la influenza y parainfluenza (tipos 1 y 3), coxsackie A y B y ECHO virus. Citomegalovirus, adenovirus y Epstein Barr han sido hallados también como agentes causales en pacientes VIH positivos³.

El cuadro inicial es inespecífico, pero en 24 h aparece otalgia y sensibilidad a la palpación en la parótida. La glándula afectada se agranda y alcanza su tamaño máximo en 2-3 días, acompañándose de dolor intenso. Tras una semana, la glándula vuelve a su tamaño normal. Habitualmente, la parótida contralateral se agranda un par de días después, aunque puede existir presentación unilateral en un 25% de los pacientes⁴. Aparte de la afectación de las glándulas salivales, pueden producirse complicaciones a nivel neurológico, testicular, pancreático, articular y cardíaco. Entre estas últimas, la más frecuente son los cambios electrocardiográficos, que se presentan en un 15% de los pacientes. Está ampliamente descrita la miocarditis vírica, entidad rara en la clínica y que puede ser fatal en algunos casos⁵.

Presentamos una rara complicación, no descrita en literatura, de asistolias recurrentes producidas por una compresión del seno carotídeo a consecuencia de la inflamación local causada por la parotiditis.

Caso clínico

Varón de 44 años, con obesidad grado II (IMC=39,6), que presentó un cuadro de parotiditis vírica, con tumefacción progresiva de ambas glándulas parótidas, acompañado de episodios de asistolia, de los cuales se recuperó con maniobras de resucitación pulmonar básica.

Como pruebas complementarias de imagen se realizaron radiografía de tórax, TC craneal y ecografía transesofágica, que no mostraron alteraciones. En el EEG se observó un ritmo sinusal, presentando ocasionalmente bradicardias seguidas de pausas sinusales, pero sin alteraciones sugestivas de evento coronario.

Asimismo se solicitó una TC cérvico-torácica con contraste, la cual mostró un aumento de tamaño de ambas glándulas

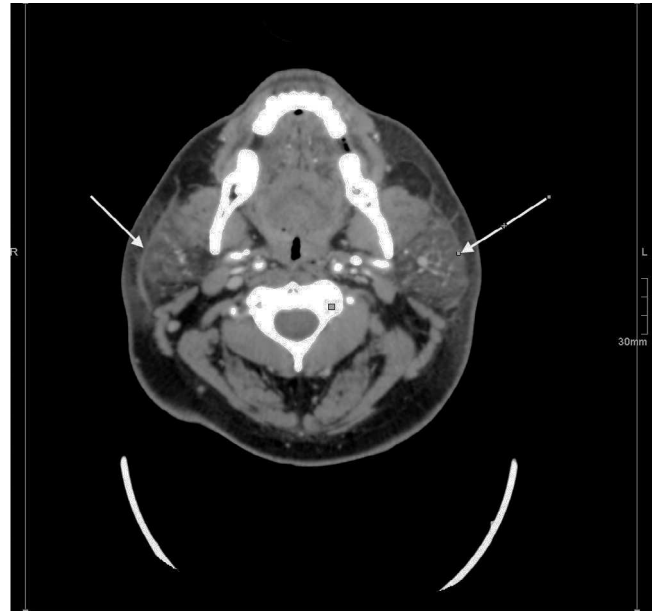


Figura 1 – Corte axial de TC mostrando el aumento de volumen de ambas glándulas parótidas así como el engrosamiento de la piel suprayacente.

parótidas (fig. 1), con desflecamiento de la grasa adyacente y estrías de líquido en el tejido celular subcutáneo de la región laterocervical homolateral, todo ello compatible con proceso inflamatorio, sin identificarse masas ni colecciones. La TC además demostró numerosos ganglios linfáticos inflamados a nivel cervical, algunos de ellos comprimiendo ambas arterias carótidas (fig. 2).

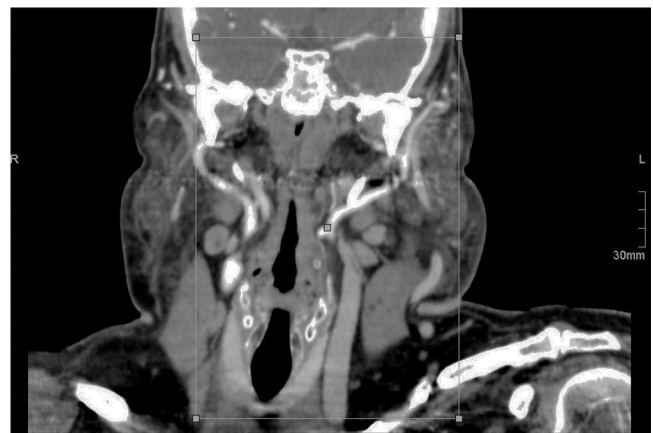


Figura 2 – Sección coronal de TC mostrando numerosos ganglios linfáticos aumentados de tamaño que están presionando a ambas arterias carótidas.

Las enzimas cardíacas, como la troponina I, se mantuvieron en todo momento en rango de normalidad no sugiriendo, por ello, un evento de tipo coronario.

Se inició tratamiento intravenoso con amoxicilina-clavulánico a razón de un gramo cada 8 h y administración oral de ibuprofeno 600 mg, cada 8 h, junto con la colocación de un marcapasos transitorio, presentando una buena evolución.

En un principio presentó fases de ritmo de marcapasos, sobre todo nocturno, que resultaron cada vez menos frecuentes, al tiempo que disminuyó la inflamación glandular.

Después de 48 h sin observarse descargas del marcapasos temporal, se decidió la retirada del mismo, con buena tolerancia y alta hospitalaria 2 días después.

Catorce meses tras el episodio, el paciente se encuentra asintomático y no ha sufrido ningún tipo de evento cardiovascular. Sigue revisiones de manera periódica por parte de los Servicios de Cirugía Maxilofacial y de Cardiología, así como por parte del Servicio de Endocrinología y Nutrición, para control y tratamiento de la obesidad que presenta.

Discusión

Entre las complicaciones de tipo cardíaco que pueden aparecer en el contexto de una infección por el virus de la parotiditis, la más frecuente es la miocarditis, aunque la incidencia en la clínica es difícil de determinar ya que muchas cursan de manera silente⁶.

Están descritas alteraciones electrocardiográficas asociadas al virus de la parotiditis, fundamentalmente cambios en el segmento ST y en la onda T, así como bloqueos cardíacos, incluso asociados a crisis de Stoke-Adams⁷.

El caso que presentamos no puede ser enmarcado en ninguno de los cuadros clínicos descritos, ya que cursa con un electrocardiograma normal entre crisis y en estas lo que se aprecia son bradicardias seguidas de paro sinusal, más concordantes con enfermedad a nivel del seno carotídeo que a nivel cardíaco propiamente dicho.

En el caso de miocarditis vírica, el ascenso de la troponina I y de la fracción MB de la creatinquinasa (CK-MB) son los hallazgos de laboratorio más relevantes, aunque la troponina I tiene una baja sensibilidad, con lo cual puede ser normal entre el 44 y el 66% de los casos⁸.

La ecografía transesofágica realizada al ingreso tampoco demostró ninguna alteración estructural ni del corazón, ni de la raíz de los grandes vasos.

La compresión del seno carotídeo en el contexto de una parotiditis vírica es una entidad potencialmente fatal y no descrita en la bibliografía hasta la fecha, quizás por la dificultad del diagnóstico certero, ya que las pruebas de imagen no nos permiten más que un diagnóstico de probabilidad, al realizarse las mismas de manera estática y estar relacionado el cuadro sincopal con los movimientos de la cabeza.

Sería interesante realizar un estudio de imagen dinámico y de provocación, por ecografía simple o doppler de los troncos supraaórticos, en los nuevos casos que se pudiesen presentar, para conseguir el diagnóstico de certeza por imagen.

Además, en este caso, el paciente presenta una obesidad concomitante, lo cual implica un mayor volumen de tejido a nivel cervical, a expensas del tejido graso subcutáneo, que se

halla inflamado, contribuyendo a la compresión sobre el seno carotídeo. Podemos pensar que en pacientes con un IMC más bajo sería más difícil la aparición de este tipo de complicaciones, con lo cual es importante vigilar estrechamente la función cardíaca en pacientes con obesidad e inflamación cervical de cualquier tipo.

Conclusión

Conviene tener en cuenta en el futuro esta posible complicación y recomendamos, en el caso de pacientes con inflamación muy importante u obesidad acompañante, la no movilización excesiva de la cabeza hasta la mejoría del cuadro.

Responsabilidades éticas

Protección de personas y animales. Los autores declaran que para esta investigación no se han realizado experimentos en seres humanos ni en animales.

Confidencialidad de los datos. Los autores declaran que en este artículo no aparecen datos de pacientes.

Derecho a la privacidad y consentimiento informado. Los autores declaran que en este artículo no aparecen datos de pacientes.

Agradecimientos

A los Servicios de Urgencias, Cardiología y Radiología del Hospital Universitario Central de Asturias por su colaboración en el diagnóstico y tratamiento de dicho paciente.

BIBLIOGRAFÍA

1. Myung NS, Kim YJ, Kim YJ, Koo SK. Complicated mumps viral infection: An unusual presentation affecting only submandibular gland. *Am J Otolaryngol.* 2013;34:600-2.
2. Gordillo E. Acute and recurrent parotitis. *Pediatr Integral.* 2010;XIV:239-44.
3. Barskey AE, Juieng P, Whitaker BL, Erdman DD, Oberste MS, Chern SW, et al. Viruses detected among sporadic cases of parotitis, United States, 2009-2011. *J Infect Dis.* 2013;208:1979-86.
4. Bourgeois B, Masseur A, Hamidou M, Beauvillain de Montreuil C. Patología médica de las glándulas salivales. En: *Enciclopedia Medico-Chirurgicale.* París:Elsevier Masson SAS. vol. 35, p. 1-15.
5. Grover CA, Gharahbaghian L. Unilateral facial swelling with fever, parotitis. *Ann Emerg Med.* 2011;58:e5-6.
6. Fujioka S, Kitaura Y, Deguchi H, Shimizu A, Isomura T, Suma H, et al. Evidence of viral infection in the myocardium of American and Japanese patients with idiopathic dilated cardiomyopathy. *Am J Cardiol.* 2004;94:602-5.
7. Arita M, Ueno Y, Masuyama Y. Complete heart block in mumps myocarditis. *Br Heart J.* 1981;46:342-4.
8. Smith SC, Ladenson JH, Mason JW, Jaffe AS. Elevations of cardiac troponin i associated with myocarditis: Experimental and clinical correlates. *Circulation.* 1997;95:163-8.