



Caso clínico

Ameloblastoma desmoplásico con predominio quístico: Presentación de un caso clínico



Begoña Martínez-Revilla^{a,*}, Xavier Elizondo-Lazkano^b, Adalberto Mosqueda-Taylor^c
 y José Manuel Aguirre-Urizar^a

^a Máster de Patología Oral, Unidad de Patología Oral y Maxilofacial, Departamento de Estomatología II, UFI 11/25, Servicio Clínica Odontológica, Universidad del País Vasco/EHU, Leioa, España

^b Klinika Maxilaris, San Sebastián-Donostia, España

^c Departamento de Atención a la Salud, Universidad Autónoma Metropolitana Xochimilco, México D.F., México

INFORMACIÓN DEL ARTÍCULO

Historia del artículo:

Recibido el 26 de julio de 2013

Aceptado el 9 de marzo de 2014

On-line el 5 de mayo de 2014

Palabras clave:

Ameloblastoma

Desmoplásico

Uniquístico

Interradicular

Keywords:

Ameloblastoma

Desmoplastic

Unicyclic

Interradicular

R E S U M E N

El ameloblastoma es una neoplasia odontogénica que muestra un comportamiento agresivo local. Algunas variantes como la unicística y la desmoplásica tienen un mejor pronóstico que la sólida/multiquística. Presentamos un caso en un varón de 76 años con una lesión radiolúcida interradicular mandibular de apariencia quística, la cual se enucleó quirúrgicamente. Histológicamente correspondió a una lesión desmoplásica con una amplia zona quística que fue diagnosticada como ameloblastoma desmoplásico con predominio quístico. Trascorridos 30 meses no se evidencia recidiva. En este artículo se discuten los principales aspectos clinicopatológicos de estas entidades.

© 2013 SECOM. Publicado por Elsevier España, S.L.U. Este es un artículo Open Access bajo la CC BY-NC-ND licencia (<http://creativecommons.org/licencias/by-nc-nd/4.0/>).

Desmoplastic ameloblastoma with cystic predominance: Presentation of a clinical case

A B S T R A C T

Ameloblastoma is an odontogenic neoplasm with locally aggressive behavior. Some variants, like the unicystic or desmoplastic, have a better prognosis than solid/multicystic. The case is presented of a 76 year-old male, who suffered a mandibular interradicular radiolucent lesion of cystic appearance, which was surgically enucleated. Histologically, this was a desmoplastic lesion that exhibited a predominantly cystic area which was diagnosed as a desmoplastic ameloblastoma with cystic predominance. After 30 months of follow-up there are no signs of recurrence. The most important clinical and pathological features of these conditions are also discussed.

© 2013 SECOM. Published by Elsevier España, S.L.U. This is an open access article under the CC BY-NC-ND license (<http://creativecommons.org/licenses/by-nc-nd/4.0/>).

* Autor para correspondencia.

Correos electrónicos: mrbeago86@gmail.com, josemanuel.aguirre@ehu.es (B. Martínez-Revilla).

<http://dx.doi.org/10.1016/j.maxilo.2014.03.005>

1130-0558/© 2013 SECOM. Publicado por Elsevier España, S.L.U. Este es un artículo Open Access bajo la CC BY-NC-ND licencia (<http://creativecommons.org/licencias/by-nc-nd/4.0/>).

Introducción

El ameloblastoma es una neoplasia polimórfica benigna de origen odontogénico que suele presentar un comportamiento localmente agresivo. Se han descrito diferentes tipos de ameloblastomas, siendo el tipo sólido/multiquistico (ASM) el más común y el que presenta un comportamiento más agresivo^{1,2}. El ameloblastoma unquistico (AU) constituye una variante clinicopatológica específica con un mejor pronóstico. Más del 90% de los AU aparecen en la mandíbula y, en los casos asociados a un diente incluido, la edad media es de 16 años, mientras que en los no asociados esta es algo mayor^{3,4}. Existen 3 variantes histopatológicas del AU: a) luminal, b) intraluminal y c) mural⁴.

El ameloblastoma desmoplásico (AD) es un tipo raro y controvertido de ameloblastoma, que radiográficamente aparece frecuentemente como una lesión mixta de bordes mal definidos^{5,6}. Aunque se considera que el AD es una lesión central, se han descrito casos de AD extraóseo⁷. Histopatológicamente se caracteriza por una gran cantidad de estroma colagénico denso con pequeños nidos y cordones ameloblásticos comprimidos⁵. Aunque en algunos casos se ha visto la presencia de áreas quísticas, no se ha descrito que el componente quístico sea predominante en este tipo de tumores⁶.

El tratamiento de los ameloblastomas es quirúrgico, existiendo controversia sobre la amplitud de la cirugía en algunos como el AU¹⁻³. Bajo esquemas terapéuticos similares, el pronóstico general de los unquisticos es mejor que el de los sólidos, con una tasa de recidiva del 10-25% frente a más del 50% en estos últimos^{2,4}. El comportamiento biológico del AD permanece sin caracterizar, aunque parece tener un comportamiento menos agresivo e invasivo, con una tasa de recurrencia menor que el sólido^{7,8}. Hay pocas referencias sobre el tratamiento y el pronóstico del AD, aunque en general se recomienda seguir la misma modalidad de tratamiento que para los sólidos⁹⁻¹¹.

En este trabajo presentamos un caso clínico de AD que se presentó como una lesión radiolúcida interradicular y que histológicamente mostraba aspectos particulares con un predominio quístico. Se discuten sus principales datos clinicopatológicos así como su diagnóstico diferencial.

Caso clínico

Varón de 76 años, que acude a consulta odontológica rutinaria y refiere problemas en la inserción de su prótesis parcial inferior. El paciente padece diabetes tipo II, hipertensión arterial, cardiopatía no filiada e hipercolesterolemia y está en tratamiento con metformina, nifedipino, bisoprolol fumarato, ácido acetilsalicílico, citicolina, atorvastatina y amlopídino. A la exploración intraoral se reconoce un ligero abombamiento mandibular por lingual del área del 3.4 y 3.5, sin dolor a la palpación, ni a la percusión.

El examen radiológico muestra una lesión radiolúcida, única, ovalada de bordes bien definidos, localizada entre las raíces del 3.4 y 3.5 (fig. 1a y b). Se realiza test de vitalidad pulpar en los dientes adyacentes, siendo negativo para el 21 (3.4). Se realiza el tratamiento endodóncico de ese diente, con el

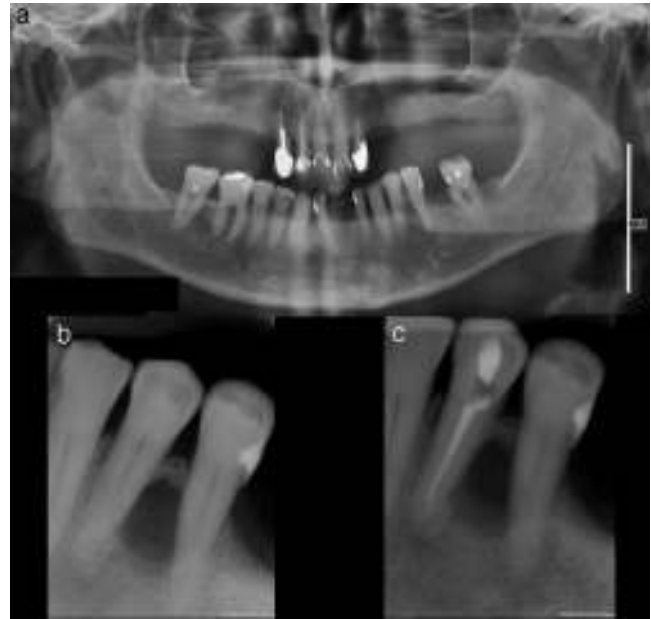

Figura 1 – a) Ortopantomografía inicial con lesión radiolúcida entre 3.4 y 3.5; b) radiografía periapical inicial; c) radiografía periapical tras tratamiento endodóncico del 3.4.

diagnóstico clínico presuntivo de periodontitis periapical crónica secundaria a necrosis pulpar o quiste radicular lateral (fig. 1c).

Trascurridos 2 meses, y al no observar cambios radiológicos ni clínicos aparentes tras el tratamiento endodóncico, se decide extirpar la lesión. Bajo anestesia local se procede a la enucleación quirúrgica de una lesión de apariencia quística, complementada con un curetaje cuidadoso de la zona, apicectomía del 21 (3.4) y obturación retrógrada. En la cirugía se observó que la lesión quística había reabsorbido la cortical ósea lingual.

El estudio histopatológico mostró una lesión quística con una pared fibrosa densamente colagenizada, revestida por un epitelio poliestratificado no queratinizado (fig. 2a y b). Focalmente se observaba en la pared una proliferación tumoral epitelial que formaba nidos y cordones rodeados por un estroma fibroso denso (fig. 2c y 2d). En algunos nidos se identificaba una disposición ameloblástica con células cilíndricas polarizadas en la periferia y con una disposición más laxa central, semejando al retículo estrellado, mientras que en otros solo se reconoce un epitelio estrechado (fig. 2e y f). Con todo ello el diagnóstico clinicopatológico final fue de AD con predominio quístico.

En las revisiones periódicas durante los 30 meses tras la extirpación, no se evidencian signos clínicos ni radiográficos de recidiva de la lesión (fig. 3). El paciente está siendo controlado actualmente cada 6 meses.

Discusión

El AD es una variante rara del ameloblastoma con características clínicas, radiológicas e histológicas específicas⁴. Se localiza con más frecuencia en la zona anterior

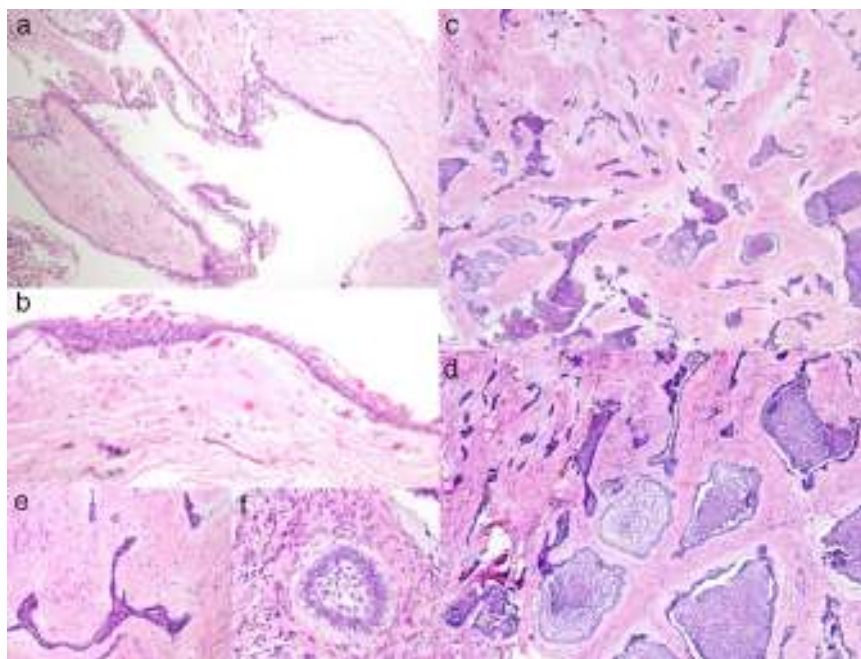


Figura 2 - a) Área quística con recubrimiento epitelial y cápsula conectiva fibrosa (H&E 10X); b) detalle de la zona quística con recubrimiento epitelial delgado no queratinizado (H&E 30X); c) islas y cordones epiteliales en un estroma conectivo fibroso (H&E 10X); d) detalle del componente epitelial ameloblástico con diferente disposición (H&E 20X); e) cordón epitelial «desmoplásico» con bordes agudos (H&E 40X); f) pequeño nido ameloblástico (H&E 40X).

mandibular y representa solo entre el 4 y el 13% del total de los ameloblastomas⁵. Se han identificado fibras de oxitalan en el estroma de estos tumores, lo que podría indicar que derivan de los restos epiteliales de Malassez del ligamento periodontal^{6,12}.

El AU constituye otra variante clinicopatológica de ameloblastoma, que representa entre el 5 y el 22% del total^{4,9}, aunque existen evidencias que sugieren que este subtipo histológico es el más frecuente en población latinoamericana¹³. Existe controversia respecto a su origen ya que se ha señalado que puede derivar del epitelio reducido del esmalte, del epitelio de revestimiento de algunos quistes dentígeros u otro tipo de quistes odontogénicos o incluso del ameloblastoma sólido, aunque la hipótesis más aceptada es que se trata de una neoplasia que se origina *de novo* y no de alguna lesión preexistente¹⁴. El AU aparece en general en pacientes jóvenes y es raro en personas de edad avanzada, como ocurre en

nuestro caso. La región posterior de la mandíbula es el lugar de aparición más frecuente y generalmente está asociado a un diente retenido, sobre todo al tercer molar mandibular (50-80%)^{2,4}.

El caso que presentamos es clínicamente atípico para ser considerado como AU, tanto por su localización como por su disposición interradicular y por la edad avanzada del paciente. En un primer momento consideramos, debido al aspecto predominantemente quístico de la lesión, que podría tratarse de un AU con un largo tiempo de evolución, y que los cambios en el estroma habían sido inducidos o acentuados por un proceso inflamatorio crónico preexistente. Sin embargo, la morfología irregular y de bordes afilados de muchas de las islas y de los cordones epiteliales presentes en el tejido conectivo colagenizado sugieren más que se trata de un AD. Característicamente las células epiteliales de la periferia de estas islas son cuboidales o aplanadas, ocasionalmente con núcleos hiper-cromáticos y en el centro presentan un aspecto arremolinado e hiper-celular^{5,9}. Uniendo todos los datos clínicos, radiológicos e histopatológicos de nuestro caso, consideramos que se corresponde más con un «AD con componente quístico central», que con un «AU con diferenciación mural desmoplásica», variante no descrita y que teóricamente podría presentarse de ese modo. Nuestro caso sería similar a los descritos por Kawai et al.⁷ y por Mahadesh et al.¹⁵. La importancia de uno u otro diagnóstico reside en el hecho que hasta ahora se ha considerado que la variante uníquística es la que presenta un mejor pronóstico, y que aunque se conoce poco sobre el pronóstico real del desmoplásico, se ha propuesto que debe ser manejado de manera similar a la forma sólida, es decir más agresivamente⁹⁻¹¹.

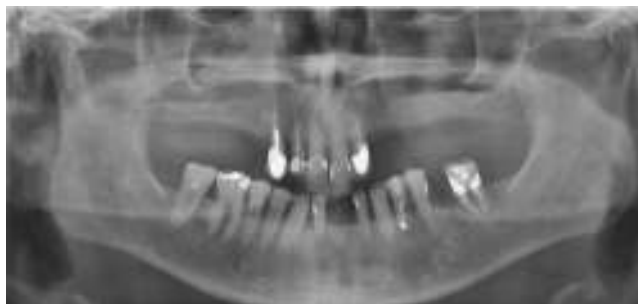


Figura 3 - Ortopantomografía de control a los 30 meses tras la extirpación de la lesión.

Radiológicamente, nuestro caso es particular por su disposición como una lucidez interradicular, en comparación con el AD habitual que se suele presentar como una imagen mixta mal definida que puede producir reabsorción radicular e inducir formación ósea, siendo la localización de aparición más frecuente la región anterior o premolar de los maxilares, como ocurre en nuestro caso^{10,12}.

El diagnóstico diferencial clínico, en nuestro caso, se realizó con todas las lesiones que pueden aparecer como una radiolucidez interradicular, comenzando por los quistes odontogénicos inflamatorios (quiste radicular), los de desarrollo (quiste periodontal lateral) y las neoplasias odontogénicas como el tumor odontogénico queratoquístico, el ameloblastoma o el mixoma, u otras no odontogénicas más infrecuentes¹⁶.

Se considera que el AD tiene un comportamiento biológico menos agresivo que el sólido⁷, y aunque se han publicado pocos casos de recurrencia de AD, la mayoría de ellos fueron tratados únicamente con enucleación y curetaje. Por ello se señala que se debería tratar el AD del mismo modo que el sólido¹⁰⁻¹². En nuestro caso el tratamiento fue conservador con enucleación y curetaje cuidadoso de toda la lesión y transcurridos 30 meses tras la cirugía, no hemos observado recidiva. El paciente está siendo revisado cada 6 meses.

Como conclusiones de este caso clinicopatológico particular podemos señalar que el AD debe ser considerado en el diagnóstico diferencial de las lesiones radiolúcidas interradiculares junto a otras lesiones odontogénicas y que algunos casos de esta variante de ameloblastoma pueden presentar un componente quístico importante y simular un AU.

Responsabilidades éticas

Protección de personas y animales. Los autores declaran que para esta investigación no se han realizado experimentos en seres humanos ni en animales.

Confidencialidad de los datos. Los autores declaran que han seguido los protocolos de su centro de trabajo sobre la publicación de datos de pacientes.

Derecho a la privacidad y consentimiento informado. Los autores han obtenido el consentimiento informado de los pacientes y/o sujetos referidos en el artículo. Este documento obra en poder del autor de correspondencia.

Conflicto de intereses

Los autores declaran no tener ningún conflicto de intereses.

BIBLIOGRAFÍA

1. Fregnani ER, da Cruz Perez DE, de Almeida OP, Kowalski LP, Soares FA, de Abreu Alves F. Clinicopathological study and treatment outcomes of 121 cases of ameloblastomas. *Int J Oral Maxillofac Surg.* 2010;39:145-9.
2. Pogrel MA, Montes DM. Is there a role for enucleation in the management of ameloblastoma? *Int J Oral Maxillofac Surg.* 2009;38:807-12.
3. Lau SL, Samman N. Recurrence related to treatment modalities of unicystic ameloblastoma: A systematic review. *Int J Oral Maxillofac Surg.* 2006;35:681-90.
4. Philipsen HP, Reichart PA. Unicystic ameloblastoma. A review of 193 cases from the literature. *Oral Oncol.* 1998;34:317-25.
5. Bologna Molina R, Mosqueda Taylor A, López-Corella E, Almeida OP, Carrasco Daza D, Farfán Morales JE, et al. Comparative expression of syndecan-1 and Ki-67 in peripheral and desmoplastic ameloblastomas and ameloblastic carcinoma. *Pathol Int.* 2009;59:229-33.
6. Kawai T, Kishino M, Hiranuma H, Sasai T, Ishida T. A unique case of desmoplastic ameloblastoma of the mandible: Report of a case and brief review of the English language literature. *Oral Surg Oral Med Oral Pathol Oral Radiol Endod.* 1999;87:258-63.
7. Bologna Molina R, Mosqueda Taylor A, Almeida OP, Toral Rizo V, Martínez-Mata G. Peripheral desmoplastic ameloblastoma: Histopathological and immunohistochemical profile of a case. *Med Oral Patol Oral Cir Bucal.* 2010;15:846-9.
8. Nakamura N, Higuchi Y, Mitsuyasu T, Sandra F, Ohishi M. Comparison of long-term results between different approaches to ameloblastoma. *Oral Surg Oral Med Oral Pathol Oral Radiol Endod.* 2002;93:13-20.
9. Gardner DG, Heikinheimo K, Shear M, Philipsen HP, Coleman H. Ameloblastomas. En: Barnes L, Evenson JW, Reichart P, Sidransky D, editores. *World Health Organization Classification of Tumours. Pathology and genetics of head and neck tumours.* Lyon: IARC Press; 2005. p. 296-9.
10. Pillai RS, Ongole R, Ahsan A, Radhakrishnan RA, Pai KM. Recurrent desmoplastic ameloblastoma of the maxilla: A case report. *J Can Dent Assoc.* 2004;70:100-4.
11. Martínez Lage JL, Sánchez Jauregui E, Almeida Parra F, Carrillo Gijón R. Ameloblastoma desmoplásico. *Rev Esp Cir Oral Maxilofac.* 2010;32:17-20.
12. Kishino M, Murakami S, Fukuda Y, Ishida T. Pathology of the desmoplastic ameloblastoma. *J Oral Pathol Med.* 2001;30:35-40.
13. Ledesma-Montes C, Mosqueda-Taylor A, Carlos-Bregni R, de León ER, Palma-Guzmán JM, Páez-Valencia C, et al. Ameloblastomas: A regional Latin-American multicentric study. *Oral Dis.* 2007;13:303-7.
14. Leider AS, Eversole LR, Barkin ME. Cystic ameloblastoma. *Oral Surg Oral Med Oral Pathol.* 1985;60:624-30.
15. Mahadesh J, Rayapati DK, Maligi PM, Ramachandra P. Unicystic ameloblastoma with diverse mural proliferation - a hybrid lesion. *Imaging Sci Dent.* 2011;41:29-33.
16. Hisatomi M, Asaumi J, Konouchi H, Yanagi Y, Matsuzaki H, Kishi K. Comparison of radiographic and MRI features of a root-diverging odontogenic myxoma, with discussion of the differential diagnosis of lesions likely to move roots. *Oral Dis.* 2003;9:152-7.