

## ¿Cuál es su diagnóstico?

### What would your diagnosis be?



**Alberto García Hernández\***, **Rocío Sánchez Burgos**, **Fátima Martínez Pérez**  
y **Carlos Martínez Gimeno**

Servicio de Cirugía Oral y Maxilofacial, Hospital Universitario de Canarias, San Cristóbal de La Laguna, Santa Cruz de Tenerife, España

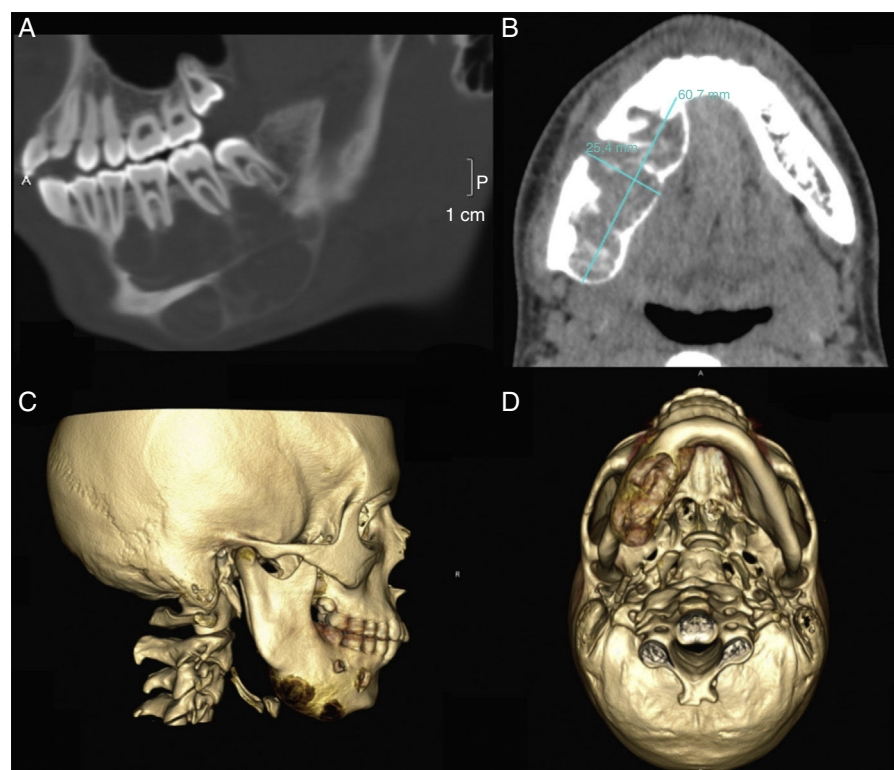
Varón de 15 años de edad con antecedentes personales de traumatismo oral con herida labial superior y fractura coronal no complicada de pieza 21 hace un año, acude a consultas ambulatorias por un aumento súbito del volumen del cuerpo mandibular derecho de 3 semanas de evolución. Dicho aumento resultaba ser indoloro, sin limitación para la apertura oral y sin disestesias del nervio dentario inferior.

A la exploración física se apreciaba una lesión expansiva ósea en región del cuerpo mandibular derecho palpable en su porción lingual y basal, sin signos de movilidad dental ni alteraciones de la vitalidad pulpar.

La ortopantomografía confirmó la presencia de una lesión de radiolucidez mixta en cuerpo mandibular derecho con límites poco diferenciados. En el TAC la lesión resultaba ser multilobulada sin signos de rizolisis, y con un discreto desplazamiento inferior del canal del nervio dentario (fig. 1).

Dados los hallazgos se decidió realizar biopsia bajo anestesia local, obteniéndose como resultado histológico la presencia de trabéculas irregulares de tejido óseo inmaduro con células de estroma fibroso laxo avascular.

El estudio del paciente se completó con una gammagrafía ósea y perfil analítico completo (estudio hormonal y marcadores metabólicos de calcio y fósforo), sin hallazgos patológicos.



**Figura 1 – TAC preoperatorio. A y B) Lesión expansiva en cuerpo mandibular derecho que se extiende a nivel basal y lingual, multilobulada y sin signos de rizolisis. C y D) Reconstrucción tridimensional.**

\* Autor para correspondencia.

Correo electrónico: [algarciaher@gmail.com](mailto:algarciaher@gmail.com) (A. García Hernández).

---

## **Responsabilidades éticas**

**Protección de personas y animales.** Los autores declaran que para esta investigación no se han realizado experimentos en seres humanos ni en animales.

**Confidencialidad de los datos.** Los autores declaran que han seguido los protocolos de su centro de trabajo sobre la publicación de datos de pacientes.

**Derecho a la privacidad y consentimiento informado.** Los autores han obtenido el consentimiento informado de los pacientes y/o sujetos referidos en el artículo. Este documento obra en poder del autor de correspondencia.

<http://dx.doi.org/10.1016/j.maxilo.2015.01.004>