




Revista Española de
Cirugía Oral y
Maxilofacial

www.elsevier.es/recom



Página del residente. Soluciones

Hemangioma cavernoso frontal

Frontal cavernous hemangioma



Daniel Garcia Molina^{a,*}, Maria Jose Moran^a, Maria Jose Nieto^a,
Elena Gomez^a y Elena Ruiz Bravo^b

^a Servicio de Cirugía Oral y Maxilofacial, Hospital Universitario La Paz, Madrid, España

^b Servicio de Anatomía Patológica, Hospital Universitario La Paz, Madrid, España

Conjuntamente con el servicio de neurocirugía, se realizó un abordaje coronal izquierdo, trépano y resección de hueso afecto con margen. Colocación de prótesis PEEK a medida en defecto y fijación con 3 placas de 1,5. Cierre por planos (figs. 1 y 2).

La anatomía patológica informó de que se trataba de un hemangioma cavernoso intraóseo (fig. 3).

Tras una semana de ingreso hospitalario la paciente fue dada de alta.

No presentó complicaciones postoperatorias. Tras 18 meses de seguimiento no ha presentado recidiva y el resultado estético es excelente (fig. 4).

Discusión

Los hemangiomas son neoplasias benignas de origen vascular que se pueden producir tanto en tejidos blandos como intraóseos. El hemangioma intraóseo se localiza frecuentemente en las vértebras, y es muy raro en el cráneo. Cuando se localiza en el cráneo, la localización frontal es la más frecuente (44%), seguido del hueso occipital (14%) y el hueso temporal (13%)¹. Afecta más frecuentemente a mujeres, en una proporción 1:1,5².

El paciente generalmente presenta una masa de crecimiento progresivo muy lento. A la palpación puede ser tanto

de consistencia indurada como elástica. La cefalea es el síntoma más frecuente. Es raro que asocie signos neurológicos, pero en función de la localización del hemangioma, estos se pueden producir; se han descrito tinnitus pulsátil, pérdida de audición y parálisis facial.

Su origen es desconocido, aunque se ha sugerido la existencia de una predisposición genética a malformaciones vasculares craneoencefálicas de herencia autosómica recesiva o la diferenciación y proliferación de células mesenquimales indiferenciadas, inducidas por un estímulo, como podría ser un traumatismo³.

El diagnóstico se basa principalmente en los estudios de imagen y anatomopatológicos. Mediante tomografía computarizada (TC) y resonancia magnética (RM) se puede filiar el origen vascular de la lesión, lo que es crítico de cara al planteamiento terapéutico.

En la TC se puede observar una lesión expansiva de bordes delgados y preservación de la tabla interna, puede haber reacción perióstica cuando se produce invasión de la tabla externa. En la RM se observa unas secuencias T1 y T2 alargadas o con señales heterogéneas, mostrando realce⁴. Aunque el estudio radiológico proporciona información muy relevante, el diagnóstico definitivo es histológico. A nivel histológico los hemangiomas intraóseos se clasifican en 2 tipos, capilares y cavernosos⁵, siendo este último más frecuente. El tipo cavernoso se compone de una sola capa de endotelio con una matriz rica en tejido conjuntivo, con un gran número de luces

Véase contenido relacionado en DOI: <http://dx.doi.org/10.1016/j.maxilo.2015.02.003>.

* Autor para correspondencia.

Correo electrónico: Dr.garciamolina@gmail.com (D. Garcia Molina).

<http://dx.doi.org/10.1016/j.maxilo.2015.03.001>

1130-0558/© 2015 SECOM. Publicado por Elsevier España, S.L.U. Este es un artículo Open Access bajo la licencia CC BY-NC-ND (<http://creativecommons.org/licenses/by-nc-nd/4.0/>).

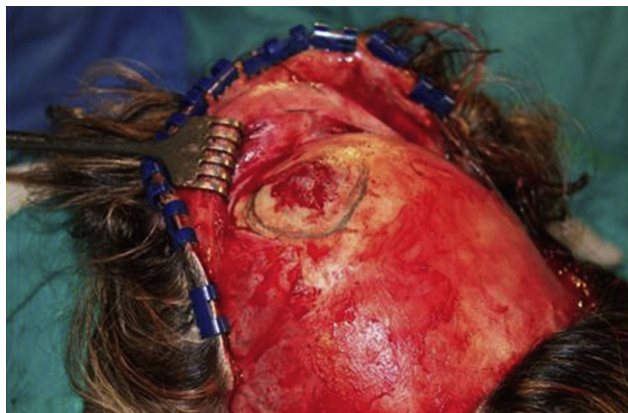

Figura 1 – Abordaje bicoronal con exposición del hemangioma.

vasculares en su interior. El tipo capilar muestra una pequeña red vascular rellena con eritrocitos y ausencia de tejido fibroso.

El papel de la arteriografía y embolización preoperatoria en el hemangioma intraóseo es controvertido, pues en la mayoría de los casos no se logra encontrar un aporte vascular bien definido, y los beneficios son mínimos comparados con los riesgos. Además, la biopsia está contraindicada por el alto riesgo de sangrado⁶.

El diagnóstico diferencial de las lesiones óseas primarias de lento crecimiento es muy amplio: displasia fibrosa, quiste óseo aneurismático, tumor de células gigantes, osteoma, quiste dermoide, meningioma, metástasis, condrosarcoma, mieloma múltiple y sarcoma osteogénico⁷.

El tratamiento de elección es quirúrgico, especialmente en aquellos casos en los que los síntomas no remiten⁸. Se debe de realizar una resección en bloque, con margen suficiente, y reconstrucción inmediata. El hecho de reseccionar la lesión con margen suficiente permite por un lado extirpar completamente la lesión y, además, reducir el riesgo de sangrado intraoperatorio⁹. En cuanto a la reconstrucción, aunque nosotros hayamos optado por una prótesis PEEK, en la literatura está descrito la reconstrucción con malla de titanio, bloques de hidroxapatita, injertos de hueso

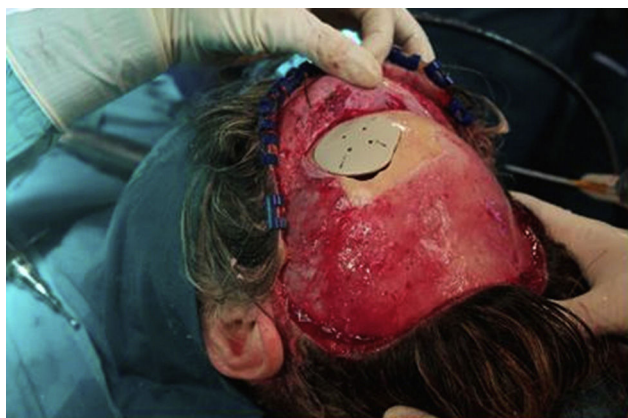

Figura 2 – Colocación de prótesis PEEK a medida del defecto.

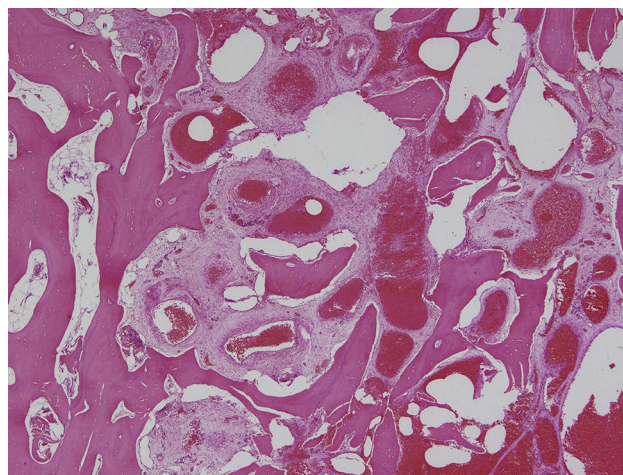


Figura 3 – Imagen histológica del hemangioma cavernoso.

autólogo o incluso la no reconstrucción, en caso de que el defecto no produzca deformidad estética. Aunque esta lesión sea clasificada como hemangioma, no comparte características propias de los hemangiomas infantiles, puesto que no existe evidencia de que el tratamiento con beta-bloqueantes produzca regresión de la lesión, a diferencia de los hemangiomas infantiles, y además tenemos que considerar que esta medicación puede producir bradicardia, hipotensión e hipoglucemia. El papel de la embolización

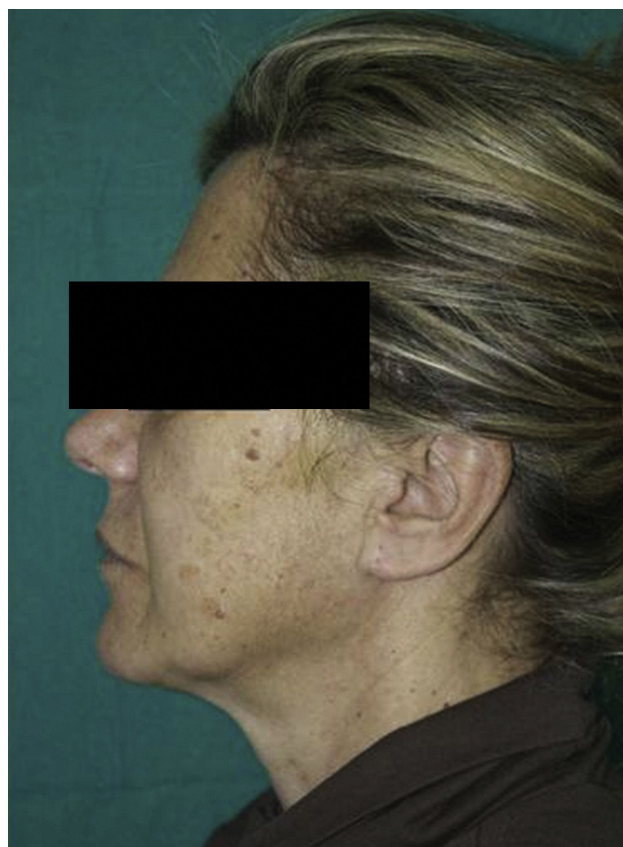

Figura 4 – Fotografía de perfil postoperatoria.

preoperatoria en este caso es limitado, pues no se identificó un vaso nutricio. Otros tratamientos descritos como radioterapia, esclerosis o crioterapia no son ampliamente empleados debido a su alta morbilidad, además de que la radioterapia puede inducir la transformación maligna de la tumoración⁶.

Conclusión

Aunque es una entidad infrecuente, debemos de considerar el hemangioma intraóseo ante una tumoración de lento crecimiento. El tratamiento de elección es quirúrgico, resección con margen y reconstrucción inmediata.

Responsabilidades éticas

Protección de personas y animales. Los autores declaran que para esta investigación no se han realizado experimentos en seres humanos ni en animales.

Confidencialidad de los datos. Los autores declaran que han seguido los protocolos de su centro de trabajo sobre la publicación de datos de pacientes.

Derecho a la privacidad y consentimiento informado. Los autores han obtenido el consentimiento informado de los

pacientes y/o sujetos referidos en el artículo. Este documento obra en poder del autor de correspondencia.

BIBLIOGRAFÍA

1. Yu J, Li L, Duan X. Posttraumatic cavernous hemangioma of the skull. *J Craniofac Surg.* 2014;25:e48-51.
2. Roel H, Jim D, Robert GR. Posttraumatic skull hemangioma: Case report. *J Neurosurg.* 2012;117:1082-8.
3. Relf SJ, Bartley GB, Unni KK. Primary orbital intraosseous hemangioma. *Ophthalmology.* 1991;98:541-7.
4. Moore SL, Chun JK, Mitre SA, Som PM. Intraosseous hemangioma of the zygoma: CT and MR findings. *AJNR Am J Neuroradiol.* 2001;22:1383-5.
5. Nasser K, Hayashi N, Kurosaki K. Intraosseous hemangioma of the frontal bone. *Neurol Med Chir.* 2007;47:506-8.
6. Kim JH, Park HS, Kang JW. Intraosseous hemangioma as a rare differential diagnosis of intranasal bony tumor. *J Craniofac Surg.* 2013;24:e325-7.
7. Torres-Carranza E, García-Perla A, Infante-Cossio P, Acosta-Feria M, Belmonte-Caro R, Gutiérrez-Pérez JL. Hemangioma intraóseo primario de la órbita: a propósito de dos casos. *Neurocirugía.* 2007;18:320-5.
8. Valentini V, Nicolai G, Lore B. Intraosseous hemangiomas. *J Craniofac Surg.* 2008;19:1459-64.
9. Savastano G, Russo A, Dell'Aquila A. Osseous hemangioma of the zygoma: A case report. *J Oral Maxillofac Surg.* 1997;55:1352-6.

<http://dx.doi.org/10.1016/j.maxilo.2015.03.001>

Disostosis cleidocraneal

Cleidocranial dysostosis

José Francisco Montes Carmona*, Beatriz Albarracín Arjona,
Pablo Manuel Rodríguez Jara, Ricardo López Martos, Nabil Fakhí Gómez
y José María Hernández Guisado

Hospital Universitario Virgen del Rocío, Sevilla, España



Este trastorno se caracteriza por tratarse de una rara alteración congénita del esqueleto, asociado a hipoplasia o aplasia clavicular, retardo en el cierre de las fontanelas craneales, con morfología braquiocefálica, retraso de la exfoliación de la dentición temporal, erupción retardada de dientes permanentes, presencia de varios supernumerarios y alteraciones morfológicas del maxilar y mandíbula (figs. 1 y 2)¹.

La disostosis cleidocraneal (CCD) es un síndrome de muy baja frecuencia, que sigue un patrón de herencia autosómica dominante con expresividad variable y en la que es común la afectación de varios miembros de una misma familia^{1,2}.

Martin, Marie y Sainton son los pioneros del diagnóstico de este síndrome, tanto en la descripción como en la exposición de criterios diagnósticos^{2,3}.

Véase contenido relacionado en DOI:

<http://dx.doi.org/10.1016/j.maxilo.2015.03.003>.

* Autor para correspondencia.

Correo electrónico: daronmalakian@live.com (J.F. Montes Carmona).