




Revista Española de
Cirugía Oral y
Maxilofacial

www.elsevier.es/recom



Original

Aplicaciones del colgajo sural medial en cirugía reconstructiva de cavidad oral y orofaringe

Ignacio Zubillaga*, Marta Redondo y Gregorio Sánchez

Servicio de Cirugía Oral y Maxilofacial, Hospital Universitario 12 de Octubre, Madrid, España

INFORMACIÓN DEL ARTÍCULO

Historia del artículo:

Recibido el 13 de febrero de 2016

Aceptado el 28 de mayo de 2016

On-line el 8 de agosto de 2016

Palabras clave:

Perforantes

Colgajo sural

Microcirugía

Cavidad oral y orofaringe

Cirugía reconstructiva

Colgajo libre

R E S U M E N

Objetivos: Presentar nuestra serie clínica de colgajos de perforantes basados en la arteria sural medial revisando las indicaciones, las características del colgajo y las complicaciones asociadas.

Material y métodos: Análisis retrospectivo de 25 pacientes con defectos de cavidad oral y orofaringe reconstruidos con colgajo sural medial desde 2010 hasta 2013 en el Servicio de Cirugía Oral y Maxilofacial del Hospital Universitario 12 de Octubre de Madrid.

Resultados: El rango de edad fue de los 18 a los 82 años, siendo la edad media de 56,6 años. En cuanto a la distribución por sexos 14 eran varones y 11 mujeres.

De los 25 colgajos realizados 15 fueron del miembro inferior izquierdo y 10 del derecho. La longitud media del pedículo fue de 11,21 cm (7-16 cm). En 8 casos presentaban 2 perforantes. No se evidenció ninguna perforante a menos de 8 cm del pliegue poplíteo. El tamaño de la isla cutánea varió según las necesidades del defecto, entre 4 y 12 cm de largo y de 2,5 a 6 cm de ancho, con una media de 9,63 × 4,94 cm.

El cierre de la zona donante fue directo, sin precisar en ningún caso injerto dermoepidérmico.

Dos colgajos presentaron necrosis total del mismo.

Dos pacientes presentaron celulitis y dehiscencia parcial de la herida quirúrgica en miembro inferior, que evolucionó favorablemente con tratamiento antibiótico y curas locales.

Conclusiones: El colgajo de perforantes de la arteria sural medial es una excelente opción en la reconstrucción de defectos de la cavidad oral y la orofaringe, proporcionándonos una adecuada adaptabilidad a la zona receptora y una mínima morbilidad de la zona donante.

© 2016 SECOM. Publicado por Elsevier España, S.L.U. Este es un artículo Open Access bajo la licencia CC BY-NC-ND (<http://creativecommons.org/licenses/by-nc-nd/4.0/>).

* Autor para correspondencia.

Correo electrónico: ignacio.zubillaga@salud.madrid.org (I. Zubillaga).

<http://dx.doi.org/10.1016/j.maxilo.2016.05.007>

1130-0558/© 2016 SECOM. Publicado por Elsevier España, S.L.U. Este es un artículo Open Access bajo la licencia CC BY-NC-ND (<http://creativecommons.org/licenses/by-nc-nd/4.0/>).

Applications of medial sural artery perforator flap in oral cavity and oropharynx reconstruction

A B S T R A C T

Keywords:

Perforator flap
Medial sural artery perforator flap
Microsurgery
Oral cavity and oropharynx
Reconstructive surgery
Free flap

Objective: To present a clinical series of medial sural artery perforator flaps, including a review of its applications, characteristics, and related complications.

Material and methods: A retrospective study was conducted on 25 patients who underwent oral cavity and oropharynx reconstruction with medial sural artery perforator flap from 2010 to 2013 in the Oral and Maxillofacial Surgery Department of the 12 de Octubre University Hospital (Madrid, Spain).

Results: The ages ranged from 18 to 82 years (mean 56.6), with 14 males and 11 females. Of the 25 harvested flaps, 15 were from the left lower limb and 10 from the right. The mean pedicle length was 11.21 cm (7-16 cm). There were 2 perforations in 8 cases, but with no evidence of perforations less than 8 cm away from the popliteal crease. The size of the skin paddle varied according to the defect, from 4 to 12 cm long and 2.5 to 6 cm wide, with a mean of 9.63×4.94 .

Direct closure of the donor site was performed in all cases with no skin graft needed.

Two flap failures were reported.

Two patients had inflammation and partial dehiscence of the surgical wound in the lower limb, with good results after local and antibiotic treatment.

Conclusions: The medial sural artery perforator flap is an excellent alternative in oral cavity and oropharynx reconstruction, providing great adaptability to the defect and minimal donor site morbidity.

© 2016 SECOM. Published by Elsevier España, S.L.U. This is an open access article under the CC BY-NC-ND license (<http://creativecommons.org/licenses/by-nc-nd/4.0/>).

Introducción

La cobertura de defectos de partes blandas en la cabeza y el cuello sigue siendo un reto para el cirujano. El trasplante de tejido libre microvascularizado es en muchas ocasiones la opción ideal para restaurar la función y estética de la zona receptora. La continua búsqueda de nuevas zonas donantes, que permitan una mejor adaptabilidad al defecto y una menor morbilidad de la zona donante, nos conduce a nuevas posibilidades quirúrgicas.

Los avances en el conocimiento de la anatomía de los colgajos y el desarrollo y refinamiento de las técnicas microquirúrgicas proveen una mejor selección de los tejidos que son necesarios para reconstrucción de partes blandas en los defectos de cabeza y cuello.

El concepto de perfusión sanguínea cutánea y muscular de forma independiente a través de perforantes musculocutáneas fue introducido por Fujino en los años 60¹. Desarrollado posteriormente por Koshima², Kroll y Rosenfield³, se establece así el concepto de colgajo de perforantes. Permite la transferencia del mismo territorio de piel preservando el músculo y sin sacrificar ningún vaso principal. Tras el estudio anatómico detallado de los angiosomas se han descrito múltiples colgajos de perforantes⁴⁻⁶.

Esta modalidad de colgajos ha ganado gran popularidad en los últimos años, ya que permite la transferencia de la porción cutánea sin sacrificio muscular, con todas las ventajas que esto significa.

En los defectos de partes blandas de la cabeza y el cuello son múltiples los colgajos fasciocutáneos empleados, dependiendo básicamente de la experiencia del equipo quirúrgico, del tamaño del defecto a reconstruir, de la posibilidad de doble

campo quirúrgico y de la disminución del tiempo quirúrgico, asociado a la reducción de morbilidad postoperatoria, principalmente complicaciones respiratorias.

Hoy en día para reconstruir un defecto moderado de partes blandas en la cabeza y el cuello los colgajos más utilizados son el colgajo antebraquial radial y el colgajo anterolateral de muslo (ALT), en su variante supra o infrafasial.

El colgajo radial presenta desventajas relacionadas con la zona donante. El ALT asocia mínimas complicaciones en la zona donante, sin embargo, resulta en ocasiones muy voluminoso y poco adaptable para reconstruir defectos moderados².

Surge así, como alternativa en la reconstrucción de tejidos blandos en la cabeza y el cuello, el colgajo dependiente de la arteria sural medial.

Este colgajo, descrito por primera vez por Cavadas et al. en el año 2001⁷, fue utilizado inicialmente en la reconstrucción de los miembros inferiores⁸.

Actualmente son varios los equipos quirúrgicos que emplean este colgajo en la reconstrucción de defectos de la cabeza y el cuello, principalmente en defectos moderados de partes blandas a nivel intraoral⁹.

El objetivo del artículo es presentar nuestra serie clínica de colgajos de perforantes basados en la arteria sural medial revisando indicaciones, características del colgajo y complicaciones asociadas.

Material y métodos

Análisis retrospectivo de 25 pacientes con defectos moderados de la cavidad oral y la orofaringe reconstruidos con colgajos de perforantes de la arteria sural medial desde enero de 2010

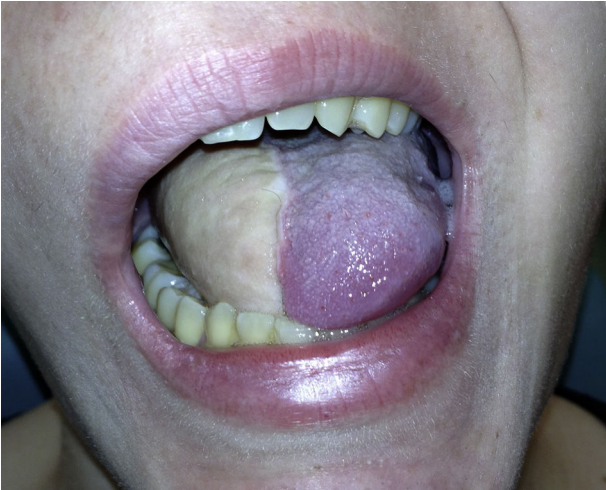

Figura 1 - Glossectomía 2/5 reconstruida con colgajo sural.

hasta julio de 2013 en el Servicio de Cirugía Oral y Maxilofacial del Hospital Universitario 12 de Octubre de Madrid. El rango de seguimiento de los pacientes oscila entre 30 y 72 meses, con un seguimiento medio de 48 meses.

Las indicaciones para el empleo del colgajo se detallan a continuación:

Cavidad oral

1. Defectos tras ablación oncológica: 20 pacientes.
2. Secuela LPH: un paciente.

En pacientes oncológicos la principal indicación para el empleo del colgajo sural es la reconstrucción de lengua oral. Se incluyen 9 defectos moderados linguales, hasta glossectomías 2/5 (fig. 1). El resto de regiones anatómicas reconstruidas son el suelo de boca anterior (n=6), paladar duro (n=2), mucosa yugal (n=2) y suelo de boca lateral (n=1). En un paciente con secuelas tras múltiples intervenciones de fisura labiopalatina fue empleado para el cierre de la fístula oronasal persistente (fig. 2).

Orofaringe

Empleado en 4 pacientes tras defectos oncológicos localizados en la base de lengua (n=3) y la amígdala (n=1) (fig. 3).

Respecto a la anatomía patológica todos los especímenes quirúrgicos fueron informados como carcinoma epidermoide, excepto un caso con el diagnóstico de carcinoma sarcomatoide.

Anatomía y técnica quirúrgica

La arteria medial sural, segunda rama de la arteria poplítea, proporciona irrigación sanguínea al músculo gastrocnemio medial y, a través de perforantes, a la piel de la parte posteromedial de la pantorrilla.

Bajo anestesia general, la posición elegida para el tallado del colgajo implica decúbito supino, cadera en abducción y

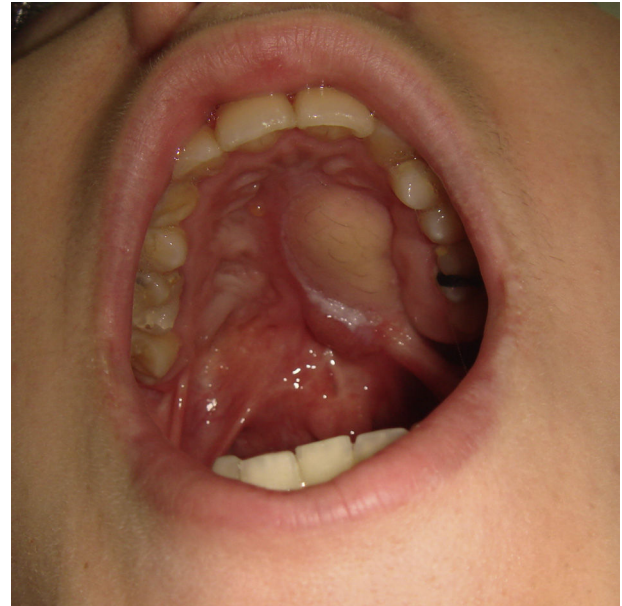

Figura 2 - Colgajo sural para reconstrucción palatina.

rotación externa y rodilla flexionada. Esta posición permite un cómodo abordaje a la región posteromedial de la pantorrilla, facilitando el trabajo de 2 equipos simultáneos.

Para el diseño del colgajo trazamos una línea uniendo el punto medio del pliegue poplíteo y el punto medio del maléolo medial. Según Kim et al. la primera perforante se encuentra a 8 cm del punto medio del pliegue poplíteo, con una media circunferencia distal de 2 cm de radio¹⁰.

Diseñamos el colgajo a partir de este punto, teniendo en cuenta la localización de las perforantes según la eco doppler y el tamaño del defecto que queremos reconstruir. Otros

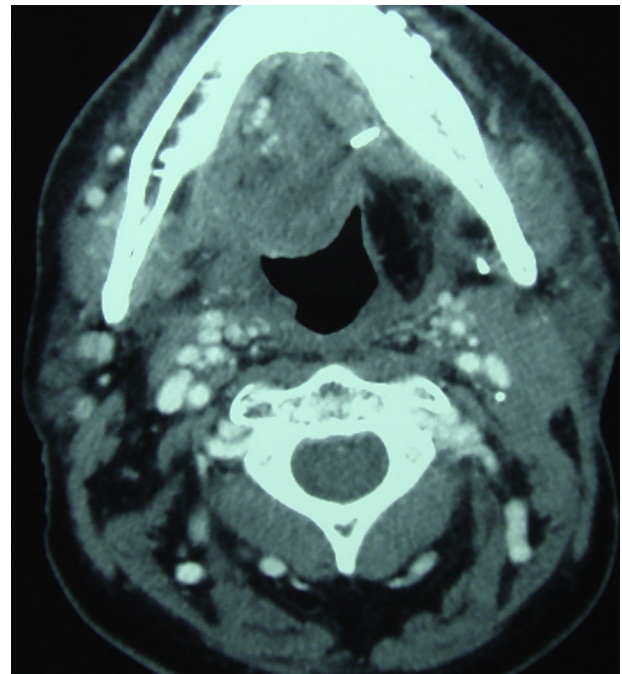


Figura 3 - TAC de control con colgajo sural para reconstrucción orofaríngea.

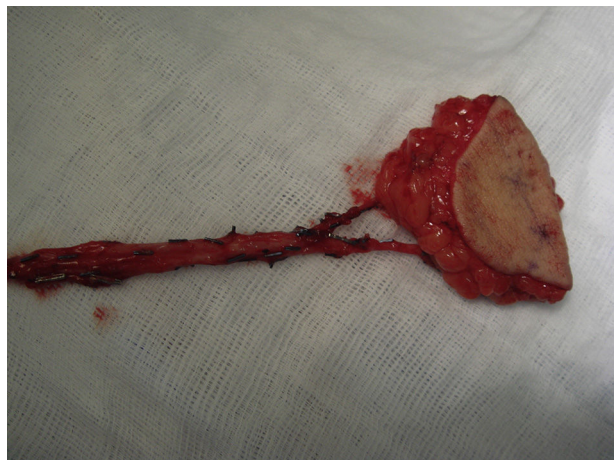


Figura 4 – Detalle de hemoclips tras disección intramuscular del pedículo del colgajo.

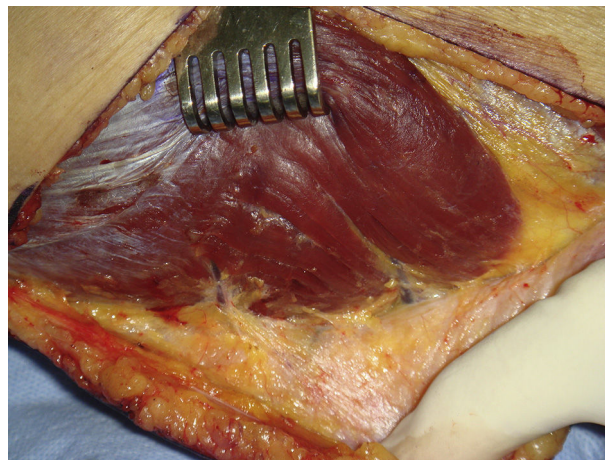


Figura 5 – Inicio de tallado del colgajo sural con 2 perforantes.

autores^{9,11} emplean el endoscopio para determinar la localización exacta de las perforantes. Realizan 2 incisiones de 1-2 cm en el borde anterior del colgajo, introduciendo el endoscopio a través de las mismas. Habitualmente se intenta preservar la perforante más próxima al extremo distal del colgajo con el fin de aumentar la longitud del pedículo¹².

Se coloca el miembro en isquemia mediante un manguito insuflado sin previa exanguinación, lo que facilita la disección de las perforantes. Nugent et al.¹³ no emplean el torniquete en el tallado del colgajo alegando una más sencilla disección de las perforantes de menor calibre. Es conveniente la utilización de gafas lupa.

Se realiza una incisión sobre la piel, el tejido celular subcutáneo y la fascia en el margen anterior del colgajo diseñado. Mediante disección subfascial se identifican las perforantes. Se comienza la disección intramuscular retrógrada, ligando todas las ramas para aislar la perforante del músculo, hasta conseguir el calibre y la longitud del pedículo adecuados (fig. 4). Es preferible incluir perforantes próximas entre sí porque nos ahorrará tiempo de disección intramuscular hasta alcanzar el pedículo común. Realizamos entonces una incisión circunferencial sobre la isla de piel, y retiramos el torniquete para comprobar la correcta perfusión del colgajo¹⁴.

Una vez levantado el colgajo y ligado el pedículo, se cierra por planos la zona donante, fijando previamente un redón aspirativo. Si no se pudiera realizar un cierre directo, normalmente en colgajos con islas de piel con una anchura mayor de 5 cm, se cerraría con injerto de piel.

Resultados

El rango de edad fue de los 18 a los 82 años, siendo la edad media de 56,6 años. En cuanto a la distribución por sexos 14 eran varones y 11 mujeres.

De los 25 colgajos surales realizados 15 procedían de la extremidad inferior izquierda y 10 de la derecha. La tasa de éxito obtenida de los colgajos empleados fue del 92%.

En todos los casos se identificaron perforantes mayores de 0,5 mm, incluyendo 2 perforantes talladas en 8 colgajos (fig. 5).

No se encontró ninguna perforante en los primeros 8 cm del eje que une el punto medio del hueco poplíteo y el maléolo medial.

La longitud media del pedículo fue de 11,21 cm, con un rango comprendido entre 7 y 16 cm. El diámetro del pedículo vascular al nivel del hueco poplíteo fue aceptable tanto a nivel arterial (mayor de 1 mm) como al nivel de las 2 venas comitantes (mayor de 2,5 mm). No fue necesario incluir la vena safena externa como fuente adicional de drenaje venoso en ningún colgajo realizado.

En todos los casos se realizó anastomosis terminoterminal a los vasos receptores cervicales. No fue necesario en ningún caso el empleo de injerto venoso para realizar las anastomosis. La arteria cervical receptora más frecuentemente empleada fue la arteria tiroidea superior, seguida por la arteria facial, ipsilateral al defecto creado. Respecto a las venas receptoras las más empleadas fueron ramas del tronco tirolinguofacial y la vena yugular externa. En el 72% de los casos se realizaron 2 anastomosis venosas.

El espesor medio del colgajo fue de 1,1 cm. El tamaño de la isla cutánea varió según las necesidades del defecto, de 4 a 12 cm de largo y de 2,5 a 6 cm de ancho, con una media de 9,63 cm de largo × 4,94 cm de ancho.

Se realizó cierre directo de la zona donante sin recurrir a injertos cutáneos en todos los casos, siendo el ancho del colgajo siempre menor a 6 cm.

En relación con las complicaciones, 2 colgajos presentaron necrosis total en el postoperatorio inmediato. En el primer caso se trataba de un paciente que presentaba importantes comorbilidades (HTA, cardiopatía isquémica, fumador). A las 48 h de la intervención quirúrgica presentó un hematoma cervical que requirió inmediata reintervención y drenaje del mismo. A las 36 h se constató la pérdida total del colgajo, por lo que fue reintervenido realizándose un colgajo radial para cubrir el defecto (carcinoma epidermoide palatino). El siguiente caso, también con importante morbilidad asociada (HTA, fumador, enolismo crónico, carcinoma epidermoide lingual tratado previamente con quimioterapia y radioterapia, así como vaciamiento funcional bilateral) fue reintervenido 5

días después, retirando el colgajo sural no viable. Se realizó un tallado de colgajo pectoral mayor izquierdo.

Dos pacientes presentaron celulitis local en la zona donante y dehiscencia parcial posterior de la herida quirúrgica, evolucionando favorablemente con tratamiento antibiótico y curas locales. No se registró déficit motor en los miembros inferiores tras el tallado del colgajo. El resultado estético en términos generales fue satisfactorio.

Discusión

En la reconstrucción de defectos de la cavidad oral y la orofaringe disponemos de una amplia variabilidad de colgajos libres microquirúrgicos. La elección de uno de ellos se basará en el análisis de varios factores, entre ellos el tamaño y espesor del defecto, la reposición de tejidos resecaados, la experiencia del equipo quirúrgico y la viabilidad de la zona donante, buscando la mínima morbilidad residual.

El colgajo radial ha sido considerado de elección para defectos de partes blandas de pequeño-moderado tamaño por su largo pedículo vascular y su isla cutánea fina, flexible y no pilosa. Es un colgajo seguro y fácil de disecar. Su mayor inconveniente es la morbilidad de la zona donante, ya que se sacrifica una arteria principal y se necesita injerto de piel para el cierre (segunda zona donante), lo que puede causar hipertrofia cicatricial e hiperpigmentación, exposición tendinosa y parestesias en el miembro superior¹⁵.

El colgajo libre de recto abdominal también ha sido muy utilizado, fundamentalmente en situaciones donde se precise un volumen considerable de partes blandas. Sin embargo, en la cavidad oral y la orofaringe los colgajos libres fasciocutáneos son en la mayoría de los casos una mejor opción gracias a su menor espesor y a su adaptabilidad a los defectos.

Respecto a los colgajos de perforantes el colgajo antero-lateral de muslo es útil en grandes defectos y presenta muy poca morbilidad de la zona donante, pero en ocasiones aporta un volumen mayor del necesario y su adelgazamiento puede comprometer su viabilidad. Esta situación es más frecuente en el sexo femenino, donde se produce un mayor depósito de grasa en el muslo, especialmente en su porción proximal.

Con la finalidad de cubrir los requerimientos funcionales y estéticos del defecto y disminuir la morbilidad de la zona donante, surge como alternativa el colgajo de perforantes de la arteria sural medial. La primera serie publicada pertenece a Cavadas et al.⁷, incluyendo un estudio anatómico en cadáveres. Se empleó en la reconstrucción de defectos distales de extremidades inferiores de forma pediculada. En estos casos hemos de tener en consideración 2 factores: la longitud del pedículo condiciona el arco de rotación del colgajo y el drenaje venoso puede ser insuficiente en las islas diseñadas de forma inversa. Por ello Xie⁶ aconseja incluir al menos una vena superficial adicional en el colgajo.

La anatomía es constante, tal y como describe Kim et al.¹⁰. La primera perforante se encuentra aproximadamente a 8 cm del punto medio del pliegue poplíteo con una media circunferencia distal de 2 cm de radio. Otros autores, como Kao et al.¹⁶, determinan la localización de las perforantes en un área entre 6 y 18 cm desde el hueso poplíteo. Wong¹⁷ aporta resultados similares extendiendo la localización distal hasta 22,5 cm. Sin

embargo, no debemos olvidar la utilidad de la eco doppler en la localización de las perforantes. La presencia de perforantes de suficiente diámetro en el miembro inferior izquierdo lo convierten en el lado de elección para el tallado del colgajo. El motivo no es otro que la facilidad técnica y ergonómica al tallar el colgajo en cirujanos diestros.

Desde el punto de vista de su vascularización, aunque en un principio el gastrocnemio medial se consideró un músculo tipo I de la clasificación de Mathes y Nahai¹⁸, recientemente ha sido reclasificado como tipo II por la descripción de diversas fuentes de vascularización secundaria. Por tanto, el riesgo de isquemia muscular por sacrificio de la arteria sural medial es remoto.

Proporciona un pedículo de buen calibre y longitud, suficiente para alcanzar los vasos receptores, habitualmente cervicales¹⁶. La longitud del pedículo publicada en la literatura^{13,19} oscila entre 7-13 cm, superponible a nuestros resultados, al igual que el área del colgajo tallada^{11,19}.

Es un colgajo de piel fina, delgado y muy flexible, por lo que su adaptación a los defectos es muy buena permitiendo una reconstrucción tridimensional²⁰. El espesor medio del colgajo en población caucásica¹³ es mayor que en la población oriental^{11,19}, permitiendo así la reconstrucción de defectos de tamaño moderado.

El volumen y el grosor del MSAPF se puede ajustar para adecuarse a la extensión de los defectos de partes blandas, e incluso se puede disecar con el colgajo el nervio sural. Hong et al.²¹ introducen el plano suprafascial para el tallado de algunos colgajos de perforantes, disminuyendo la morbilidad de la zona donante y aumentando la complejidad técnica. Si el defecto es complejo y se requiere mayor cantidad de tejido se puede tallar un colgajo quimérico incluyendo otra perforante con una porción muscular subyacente asociada¹⁹.

Shen et al.²² describen su uso en la reconstrucción de defectos circunferenciales faringoesofágicos.

No podemos despreciar la valoración de la morbilidad o complicaciones asociadas antes del tallado de un colgajo libre. La serie de casos más superponible a la nuestra es la de Song et al.¹⁹, presentando también 2 casos con necrosis del colgajo. Shen¹¹ no presenta ninguna necrosis del colgajo en su serie de 18 pacientes. La morbilidad de la zona donante es limitada, tanto funcional, ya que se preserva el músculo, como estética, permitiendo el cierre directo en todos nuestros casos. Otros autores recomiendan el cierre directo si el ancho del colgajo es menor de 5,5 cm¹³ o de 6 cm¹⁹. La cicatriz del colgajo permanece escondida en los miembros inferiores, frente a la visibilidad de la misma al tallar otros colgajos como el antebraquial radial.

Su principal desventaja es la dificultad en la disección intramuscular del pedículo, que resulta tediosa y requiere una curva de aprendizaje mayor que otros colgajos libres. Asimismo, la piel de la zona posterior de la pantorrilla es pilosa, lo que puede suponer un problema estético en la zona receptora.

Conclusiones

El colgajo de perforantes de la arteria sural medial es una excelente opción para la reconstrucción de defectos de partes blandas en la cavidad oral y la orofaringe, proporcionándonos

una adecuada adaptabilidad a la zona receptora y una mínima morbilidad de la zona donante.

Responsabilidades éticas

Protección de personas y animales. Los autores declaran que para esta investigación no se han realizado experimentos en seres humanos ni en animales.

Confidencialidad de los datos. Los autores declaran que han seguido los protocolos de su centro de trabajo sobre la publicación de datos de pacientes.

Derecho a la privacidad y consentimiento informado. Los autores declaran que en este artículo no aparecen datos de pacientes.

Conflicto de intereses

Los autores declaran no tener ningún conflicto de intereses.

BIBLIOGRAFÍA

- Fujino T. Contribution of the axial and perforator vasculature to circulation in flaps. *Plast Reconstr Surg.* 1967;39:125-37.
- Koshima I, Soeda S, Yamasaki M, Kyou J. The free or pedicled anteromedial thigh flap. *Ann Plast Surg.* 1988;21:480-5.
- Kroll SS, Rosenfield L. Perforator-based flaps for low posterior midline defects. *Plast Reconstr Surg.* 1988;81:561-6.
- Taylor GI, Pan WR. Angiosomes of the leg: Anatomic study and clinical implications. *Plast Reconstr Surg.* 1998;102:599-616.
- Hallock GG. Anatomic basis of the gastrocnemius perforator-based flap. *Ann Plast Surg.* 2001;47:517-22.
- Xie XT, Chai YM. Medial sural artery perforator flap. *Ann Plast Surg.* 2012;68:105-10.
- Cavadas PC, Sanz Giménez Rico JR, Gutiérrez de la cámara A, Navarro Monzonís A, Soler Nomdedeu S, Martínez Soriano F. The medial sural artery perforator free flap. *Plast Reconstr Surg.* 2001;108:1609-15.
- Kim ES, Hwang JH, Kim KS, Lee SY. Plantar reconstruction using the medial sural artery perforator free flap. *Ann Plast Surg.* 2009;62:679-84.
- Chen SL, Chen TM, Dai NT, Hsia YJ, Lin YS. Medial sural artery perforator flap for tongue and floor of mouth reconstruction. *Head Neck.* 2008;30:351-7.
- Kim HH, Jeong JH, Seul JH, Cho BC. New design and identification of the medial sural perforator flap: An anatomical study and its clinical applications. *Plast Reconstr Surg.* 2006;117:1609-18.
- Shen XQ, Ying Lv, Shen H, Lu H, Wu SC, Lin XJ. Endoscope-assisted medial sural artery perforator flap for head and neck reconstruction. *J Plast Reconstr Aesth Surg.* 2016, <http://dx.doi.org/10.1016/j.bjps.2016.01.029>.
- Shimizu F, Kato A, Sato H, Taneda H. Sural perforator flap: Assessment of the posterior calf region as donor site for a free fasciocutaneous flap. *Microsurgery.* 2009;29:253-8.
- Nugent M, Endersby S, Kennedy M, Burns A. Early experience with the medial sural artery perforator flap as an alternative to the radial forearm flap for reconstruction in the head and neck. *Br J Oral Maxillofac Surg.* 2015;53:461-3.
- Thione A, Valdatta L, Buoro M, Tuinder S, Mortarino C, Putz R. The medial sural artery perforators: Anatomic basis for a surgical plan. *Ann Plast Surg.* 2004;53:250-5.
- Kao HK, Chang KP, Wei FC, Cheng MH. Comparison of the medial sural artery perforator flap with the radial forearm flap for head and neck reconstruction. *Plast Reconstr Surg.* 2009;124:1125-32.
- Kao HK, Chang KP, Chen YA, Wei FC, Cheng MH. Anatomical basis and versatile application of the free medial sural artery perforator flap for head and neck reconstruction. *Plast Reconstr Surg.* 2010;125:1135-45.
- Wong MZ, Wong CH, Tan BK, Chew KY, Tay SC. Surgical anatomy of the medial sural artery perforator flap. *J Reconstr Microsurg.* 2012;28:555-60.
- Mathes SJ, Nahai F. Classification of the vascular anatomy of muscles: Experimental and clinical correlations. *Plast Reconstr Surg.* 1981;67:177-87.
- Song X, Wu H, Zhang W, Chen J, Ding X, Ye J, et al. Medial sural artery perforator flap for postsurgical reconstruction of head and neck cancer. *J Reconstr Microsurg.* 2015;31:319-26.
- Okamoto H, Sekiya I, Mizutani J, Otsuka T. Anatomical basis of the medial sural artery perforator flap in Asians. *Scand J Plast Reconstr Surg Hand Surg.* 2007;41:125-9.
- Hong JP, Choi DH, Suh H, Mukarramah DA, Tashti T, Lee K, et al. A new plane of elevation: the superficial fascial plane for perforator flap elevation. *J Reconstr Microsurg.* 2014;30:491-6.
- Shen H, Shen XQ, Lv Y, Xu JH, Lu H. Pharyngoesophageal reconstruction with the medial sural artery perforator flap after total laryngopharyngectomy. A new method. *Ann Plast Surg.* 2016;00:1-4.