

Hematoma intraorbitario secundario a hiperémesis gravídica



Intraorbital hematoma secondary to hyperemesis gravidarum

Introducción

Los hematomas intraorbitarios son entidades poco frecuentes, sobre todo aquellos que se originan de forma espontánea¹. La etiología de los mismos ha sido asociada con la presencia de: traumatismos (causa más frecuente); masas, tumores y malformaciones vasculares; origen congestivo tras ejercicio extremo, submarinismo y sinusitis; espontánea por incrementos bruscos de presión intraorbitaria y/o enfermedad de origen sistémica (sinusitis, coagulopatías, etc.)²⁻⁴. Este es el primer caso descrito en la literatura que describe la aparición de un hematoma intraorbitario espontáneo secundario a un cuadro de hiperémesis gravídica.

Caso clínico

Mujer de 34 años, embarazada de 18 semanas, que acudió a urgencias porque durante un episodio de hiperémesis

gravídica con vómitos proyectivos presentó de forma súbita tumefacción supraorbitaria derecha con proptosis ocular y alteraciones visuales del ojo derecho. La paciente no presentaba antecedentes personales de interés, no tomaba ninguna medicación habitual ni había sufrido ningún traumatismo previamente.

A la exploración oftalmológica destacaba la presencia de exoftalmos con hipoftalmos del ojo derecho, midriasis derecha de 7 mm con disminución de la reactividad pupilar, limitación de la supraducción y supraversion con diplopia, miodesopsias y edema palpebral superior doloroso a la palpación (fig. 1A). La exploración del fondo de ojo fue normal con presión intraocular de 24 mmHg. No se observó edema ni anomalías vasculares en la conjuntiva.

Debido a que la paciente estaba embarazada, se solicitó una resonancia magnética nuclear (RMN) orbitaria urgente (figs. 1 B-D) cuyos hallazgos fueron compatibles con el diagnóstico de hematoma intraorbitario extraconal derecho. Un análisis sanguíneo basado en hemograma, bioquímica

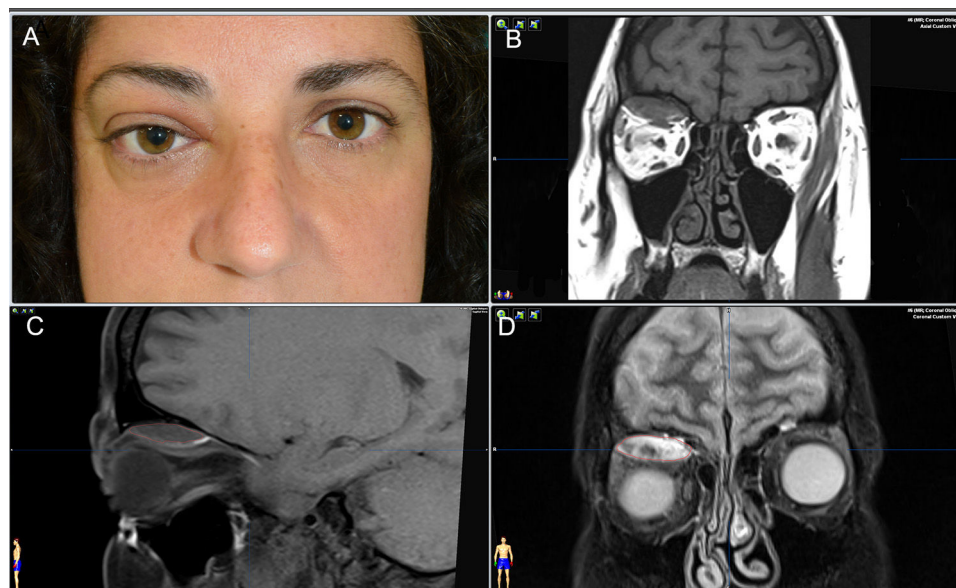


Figura 1 – A) Estado preoperatorio de la paciente donde se observa proptosis, midriasis, hipoftalmos y edema palpebral superior del ojo derecho. **B-D)** Imágenes de RMN donde se observa una lesión expansiva (de 3,3 cm de longitud en el eje anteroposterior), que muestra una intensidad de señal heterogénea isointensa respecto al músculo en secuencias potenciadas en T1 con saturación grasa (C) y T1 *spin echo* (B) con alguna zona hiperintensa en su interior. En STIR (D) aparece hiperintensa con zonas de baja señal en su interior, que traducen la presencia de contenido hemático. La lesión tiene una amplia base de implantación a nivel del techo de la órbita derecha, desplazando caudalmente al músculo recto superior y oblicuo superior, y provocando proptosis e hipoftalmos de 4,7 mm del globo ocular. No se evidencian otras alteraciones ni signos que sugieran la existencia de una malformación vascular.

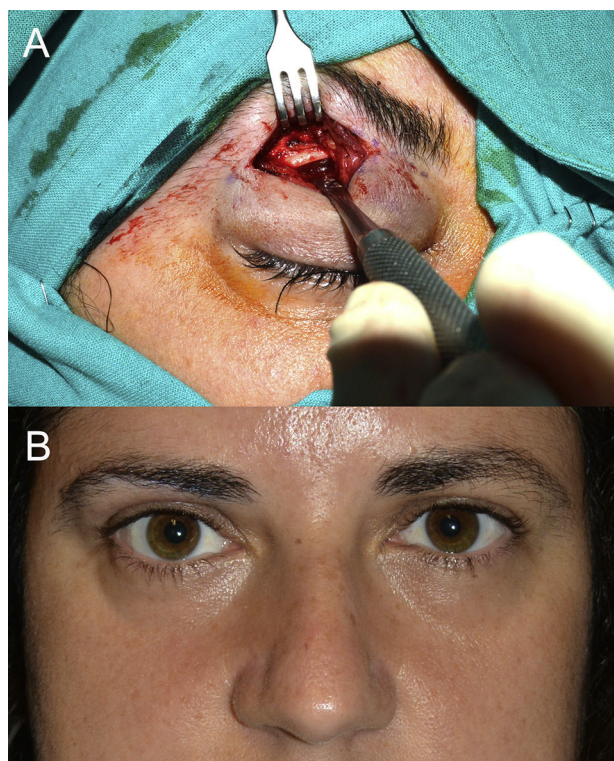


Figura 2 – A) Detalle de la cirugía donde se observa el hematoma tras incidir el periostio a nivel del reborde supraorbitario. B) Situación actual de la paciente tras la cirugía donde se observa resolución completa del cuadro sin secuelas.

y coagulación de rutina no mostró ninguna alteración que pudiese haber precipitado el cuadro.

Dada la repercusión clínica y las alteraciones, cada vez más evidentes en la visión de la paciente, se decidió intervenir quirúrgicamente de forma urgente para evacuar el hematoma y descomprimir la órbita bajo anestesia general. Se realizó una abordaje de blefaroplastia superior derecho, disecando el músculo orbicular del ojo y el periostio, hasta alcanzar el reborde óseo súper-externo orbitario. Al incidir el periostio a nivel de la cara orbitaria del hueso frontal, se produjo la salida a presión de coágulos y sangre procedentes del hematoma extraconal (fig. 2A). Tras la evacuación del hematoma no se objetivaron puntos sangrantes de ningún vaso de la región. Se colocó un drenaje fino tipo Penrose y se instauró tratamiento para la hiperémesis gravídica con piridoxina 10 mg/8 h iv + tiamina 100 mg/24 h iv + metoclopramida 10 mg/8 h iv.

La paciente evolucionó favorablemente tras la cirugía, desapareciendo la midriasis y las alteraciones visuales en las primeras horas postoperatorias, retirándose el drenaje a las 48 h, actualmente, 3 meses después de la cirugía, la paciente se encuentra asintomática y sin secuelas (fig. 2B).

Discusión

Los hematomas intraorbitarios subperiósticos surgen como resultado de la rotura de los vasos sanguíneos subperiósticos

o por extensión a la órbita de un hematoma subgaleal⁵, y asientan con mayor frecuencia en el techo orbitario, debido a que en esta zona el periostio no está firmemente unido al hueso excepto en las líneas de sutura, creando así un espacio potencial para que el hematoma se desarrolle³.

En nuestro caso, el mecanismo de producción más probable se debió al incremento de presión intraabdominal durante el vómito que provocó un incremento brusco de la presión intraorbitaria, dado que las venas orbitarias no tienen válvulas, produciéndose la rotura de alguno de los vasos subperiósticos desarrollándose un hematoma bajo el periostio en el techo orbitario^{6,7}.

Los síntomas habituales en estos casos suelen ser la presencia de proptosis, diplopia y midriasis. En casos extremos puede conllevar un riesgo importante de ceguera como resultado de la compresión directa del hematoma sobre el nervio óptico o de su suministro vascular, conduciendo a la isquemia del mismo⁸.

El diagnóstico diferencial debe realizarse con la presencia de masas o tumores intraorbitarios, sinusitis y malformaciones vasculares, por lo que debe realizarse siempre una tomografía computarizada (TC) y/o RMN con o sin angiografía para valorar el tipo de lesión.

Los hematomas intraorbitarios se observan hiperdensos en la TC en las fases iniciales. Esta hiperdensidad va incrementándose en fases más tardías. En la RMN se aprecia hiperintensidad de la lesión en T2, e intensidad intermedia en T1 en fases agudas, e hipointensas en T2 durante las fases crónicas cuando el hematoma se ha licuado⁶.

El manejo de los hematomas subperiósticos puede ser conservador mediante la instauración de corticoterapia y observación, o el drenaje quirúrgico que siempre debe realizarse ante la presencia de sintomatología ocular⁹. Dicho drenaje puede realizarse mediante aspiración con aguja fina o mediante la exploración quirúrgica abierta o endoscópica que, además de la evacuación del hematoma, permite localizar cualquier punto sangrante que pudiese ser la causa del hematoma^{3,10}.

Conclusión

Los hematomas intraorbitarios son un diagnóstico infrecuente pero potencialmente grave, que pueden requerir la evacuación urgente del hematoma, debiéndose tratar en todos los casos la hiperémesis gravídica.

Responsabilidades éticas

Protección de personas y animales. Los autores declaran que los procedimientos seguidos se conformaron a las normas éticas del comité de experimentación humana responsable y de acuerdo con la Asociación Médica Mundial y la Declaración de Helsinki.

Confidencialidad de los datos. Los autores declaran que han seguido los protocolos de su centro de trabajo sobre la publicación de datos de pacientes.

Derecho a la privacidad y consentimiento informado. Los autores han obtenido el consentimiento informado de los pacientes y/o sujetos referidos en el artículo. Este documento obra en poder del autor de correspondencia.

BIBLIOGRAFÍA

1. Hajji Z, Cherqi J, Berraho A. Spontaneous orbital hematoma in an adult. A case report. *J Fr Ophtalmol.* 2004;27:267-70.
2. Martínez Devesa P. Spontaneous orbital haematoma. *J Laryngol Otol.* 2002;116:960-1.
3. Ganesan K, Fabbioni G, Loukota R, Craggs L. Traumatic subperiosteal hematoma of the orbit: A report of 2 cases. *J Oral Maxillofac Surg.* 2008;66:1266-9.
4. Chen JC, Kucharczyk W. Nontraumatic orbital subperiosteal haematoma in a scuba diver. *J Comput Assist Tomogr.* 1988;12:504.
5. Wolter JR. Subperiosteal hematomas of the orbit in young males: A serious complication of trauma or surgery in the eye region. *Trans Am Ophthalmol Soc.* 1979;77:104-20.
6. Mete A, Pamukcu C, Mete A, Kimyon S, Mete D, Gözen İ, et al. Intraorbital haematoma during a commercial flight: A case report. *BMC Ophthalmol.* 2015;15:47.
7. Hosley CM, McCullough LD. Acute neurological issues in pregnancy and the peripartum. *Neurohospitalist.* 2011;1:104-16.
8. Warburton G, Brahim JS. Intraorbital hematoma after removal of upper third molar: A case report. *J Oral Maxillofac Surg.* 2006;64:700-4.
9. Louati H, Hedhli M, Chebbi A, Ben Hassine L, Douira W, Lahmar L, et al. Spontaneous orbital hematoma: Two case reports. *J Fr Ophtalmol.* 2012;35:533-4.
10. Elia MD, Shield D, Kazim M, Shinder R, Yoon M, McCulley TJ, et al. Spontaneous subperiosteal orbital hemorrhage. *Orbit.* 2013;32:333-5.

Blas García García^{a,*}, Alicia Dean Ferrer^a,
Juan José Ruiz Masera^a y Francisco de Asis Bravo Rodríguez^b

^a Servicio de Cirugía Oral y Maxilofacial, Hospital Universitario Reina Sofía, Córdoba, España

^b Unidad de Gestión Clínica de Radiodiagnóstico, Hospital Universitario Reina Sofía, Córdoba, España

* Autor para correspondencia.

Correo electrónico: blasgg6@hotmail.com (B. García García).

<http://dx.doi.org/10.1016/j.maxilo.2016.05.004>
1130-0558/

© 2016 SECOM. Publicado por Elsevier España, S.L.U. Este es un artículo Open Access bajo la licencia CC BY-NC-ND (<http://creativecommons.org/licenses/by-nc-nd/4.0/>).