




Revista Española de
**Cirugía Oral y
Maxilofacial**

www.elsevier.es/recom



Original

Sinusitis maxilar en implantes cigomáticos: revisión sistemática



Luis Miguel Sáez-Alcaide*, Víctor Manuel Paredes-Rodríguez, Pedro Molinero-Mourelle, Luis Sánchez-Labrador, Fabián Pérez-González y Juan López-Quiles

Departamento de Medicina y Cirugía Bucofacial, Facultad de Odontología, Universidad Complutense de Madrid, Madrid, España

INFORMACIÓN DEL ARTÍCULO

Historia del artículo:

Recibido el 11 de agosto de 2016

Aceptado el 22 de mayo de 2017

On-line el 25 de julio de 2017

Palabras clave:

Implante cigomático

Tratamiento implantológico

Sinusitis

Keywords:

Zygomatic implant

Implant treatment

Sinusitis

R E S U M E N

Introducción: La utilización de implantes cigomáticos es actualmente una alternativa terapéutica predecible y consolidada en la rehabilitación de pacientes con maxilares atróficos. Sin embargo, como toda técnica quirúrgica, presenta una serie de complicaciones que no deben obviarse.

Objetivo: El objetivo de este estudio es analizar la frecuencia y las causas de sinusitis maxilar producida por el tratamiento con implantes cigomáticos.

Material y método: Se realizó una revisión bibliográfica en diferentes bases de datos analizando la prevalencia y las causas de la sinusitis maxilar tras el tratamiento con implantes cigomáticos.

Resultados: La mayoría de los estudios citan la sinusitis como la complicación postoperatoria que aparece con mayor frecuencia, con una frecuencia de 4,93 por cada 100 implantes colocados.

Discusión: El hecho de que la sinusitis se relacione con la técnica intrasinusal ha supuesto el desarrollo de técnicas con el fin de evitarla, tales como la colocación extrasinusal de los implantes o la utilización de técnicas quirúrgicas combinadas como la elevación de seno simultánea a la colocación del implante o la cobertura con la bola adiposa de Bichat.

Conclusiones: A pesar de ser la complicación más frecuente, la prevalencia es bastante baja, hecho que corrobora el éxito del tratamiento con implantes cigomáticos.

© 2017 SECOM. Publicado por Elsevier España, S.L.U. Este es un artículo Open Access bajo la licencia CC BY-NC-ND (<http://creativecommons.org/licenses/by-nc-nd/4.0/>).

Maxillary sinusitis with zygomatic implants: A systematic review

A B S T R A C T

Introduction: The use of zygomatic implants is now a predictable and consolidated therapeutic alternative in the rehabilitation of patients with atrophic maxilla. However, like any surgical technique, it has a few complications that should not be ignored.

Objective: The aim of this study is to analyse the frequency and causes of maxillary sinusitis caused by treatment with zygomatic implants.

* Autor para correspondencia.

Correo electrónico: lsaez@ucm.es (L.M. Sáez-Alcaide).

<http://dx.doi.org/10.1016/j.maxilo.2017.05.001>

1130-0558/© 2017 SECOM. Publicado por Elsevier España, S.L.U. Este es un artículo Open Access bajo la licencia CC BY-NC-ND (<http://creativecommons.org/licenses/by-nc-nd/4.0/>).

Material and method: A systematic review was performed using different databases, searching the prevalence and causes of maxillary sinusitis due to treatment with zygomatic implants.

Results: Most studies cite sinusitis as one of the most common post-operative complications, finding 4.93 cases per 100 zygomatic implants placed.

Discussion: The fact that sinusitis is related to the intra-sinusal technique has led to the development of techniques in order to avoid it, such as the extra-sinusal approach of implants or the use of combined surgical techniques such as simultaneous sinus lift with implant placement or coverage with buccal fat pad.

Conclusion: Despite being the most common complication, the prevalence is quite low; a fact that confirms the success of treatment with zygomatic implants.

© 2017 SECOM. Published by Elsevier España, S.L.U. This is an open access article under the CC BY-NC-ND license (<http://creativecommons.org/licenses/by-nc-nd/4.0/>).

Introducción

La edentación total es una condición fisiopatológica crónica que compromete el estado funcional y psicológico de los pacientes. El aumento en la tasa de esperanza de vida y de la longevidad en muchas partes del mundo, unido a otros factores, hace que actualmente se mantenga la prevalencia de la edentación total. Es importante comprender los cambios volumétricos en los tejidos de soporte de los dientes. La reabsorción avanza desde el primer momento en que se produce y debe ser tratada para evitar su progresión, ya que en su progresión en el hueso maxilar será más rápida y finalmente producirá atrofia¹.

Como alternativa a las plastias de aumento óseo en el tratamiento restaurador de los pacientes con maxilar atrófico encontramos los implantes cigomáticos. Estos implantes se desarrollaron para la rehabilitación de pacientes oncológicos operados de maxilectomía, con el fin de evitar técnicas más cruentas y con mayor tasa de morbilidad como eran los injertos óseos en bloque. Actualmente, la indicación de los implantes cigomáticos se ha instaurado como una técnica alternativa fiable y predecible para la rehabilitación de pacientes con atrofia maxilar severa²⁻⁴.

El tratamiento restaurador mediante esta técnica conlleva ciertos riesgos por las relaciones anatómicas que están implicadas en la cirugía (fosa temporal, órbita, fosa pterigopalatina, senos esfenoidales, base del cráneo). Por ello, es imprescindible poseer experiencia previa en implantes convencionales así como un exhaustivo conocimiento de la anatomía maxilofacial.

Con respecto a las técnicas quirúrgicas, clásicamente, Brånemark describió la técnica intrasinusal, que se basa en la realización de una ventana en la zona antral, el despegamiento de la membrana del seno y la colocación de la fijación desde la cresta alveolar hasta el hueso cigomático a través del seno maxilar, asegurando la integridad de la membrana⁵.

Posteriormente, surgió la técnica Sinus Slot descrita por Stella y Warner, que implica la realización de una ranura en la cara externa del maxilar para poder visualizar el cuerpo del hueso malar, sin tener en consideración la integridad de la membrana sinusal (fig. 1).

La última técnica descrita es la que se basa en la colocación del implante cigomático en situación extrasinusal, teniendo

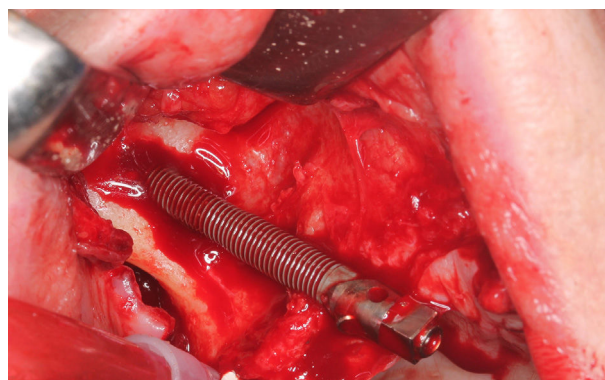


Figura 1 – Técnica de Sinus Slot.

anclaje en hueso alveolar y hueso cigomático, manteniendo el cuerpo del implante en todo su recorrido fuera del seno maxilar⁶ (fig. 2).

Es esencial valorar que la terapéutica con implantes cigomáticos no está exenta de complicaciones y, entre otras, la sinusitis maxilar es una de las complicaciones quirúrgicas más comunes⁷.

Si bien se prefiere la técnica extrasinusal por proporcionar una mejor emergencia para la rehabilitación, la utilización de una técnica u otra está determinada por la propia anatomía del paciente.

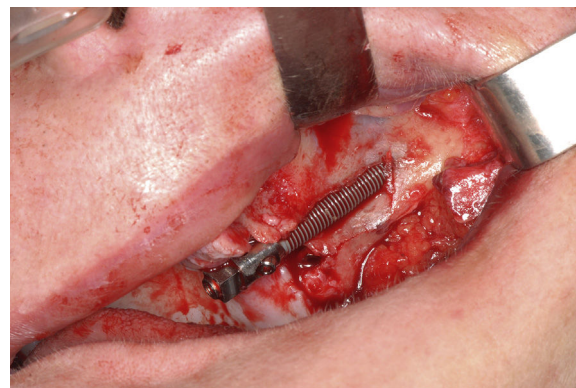

Figura 2 – Implante cigomático en posición extrasinusal.

Debido a que la sinusitis maxilar se ha descrito como una de las principales complicaciones quirúrgicas derivadas de la colocación de implantes cigomáticos, el objetivo de esta revisión sistemática es analizar sus causas y su prevalencia.

Material y método

Se desarrolló un protocolo según las recomendaciones PRISMA⁸ para la realización de revisiones sistemáticas que incluyó los siguientes epígrafes:

- Población a estudiar: la población de interés en esta revisión incluyó todos aquellos individuos tratados con implantes cigomáticos.
- Tipo de intervención y comparación: el objetivo del estudio fue comparar y analizar la prevalencia de sinusitis postoperatoria como complicación del tratamiento con implantes cigomáticos.
- Resultados: los resultados según los parámetros utilizados por cada estudio para medir la aparición de sinusitis postoperatoria se analizaron con el fin de establecer las causas, la prevención y el tratamiento de esta complicación tras la rehabilitación con implantes cigomáticos.
- Estrategia de búsqueda: se realizó una búsqueda electrónica en septiembre de 2015 en la base de datos bibliográfica de PubMed (U.S. National Library of Medicine, National Institutes of Health). La estrategia de búsqueda elegida fue: {Subject AND Adjective} {Subject: (zygomatic implant OR zygoma implant [Title]) AND Adjective: (sinusitis OR surgical complication [Title])}. Asimismo, no se acotó ni por idioma ni por fecha. Los artículos resultantes fueron examinados por dos observadores para poder discernir cuáles cumplían los criterios de inclusión a partir de la lectura del resumen y del título. En el caso de que ambos observadores no coincidieran en la evaluación, un tercer observador realizaba la valoración final.
- Criterios de inclusión: 1) series de pacientes con atrofia severa del maxilar que hubieran sido sometidos a implantes cigomáticos; 2) dichas series debían incluir datos clínicos directos; 3) cualquier tipología de estudio de investigación era válida (práctica clínica habitual, ensayo clínico, estudio observacional); 4) los pacientes incluidos en las series debían haber sido seguidos con revisión en consulta tras la operación por un periodo mínimo aproximado de entre 6 y 12 meses.
- Criterios de exclusión: 1) series que no reportasen datos clínicos; 2) casos clínicos individuales; 3) revisiones; 4) series de pacientes que no incluyeran seguimiento y/o revisión por el periodo establecido anteriormente. Se consideraron las fuentes bibliográficas empleadas en los artículos excluidos para el análisis de la presente revisión. Asimismo, se excluyeron las revisiones sistemáticas publicadas hasta la fecha para evitar la duplicidad de análisis de estudios.

Resultados

La búsqueda inicial mostró 77 estudios cuyo título se relacionaba con los patrones de búsqueda, de los cuales se

excluyeron 41 artículos con base en el título y resumen de los mismos, resultando así 36 artículos potencialmente relevantes. Tras la lectura de esos 36 primeros artículos potencialmente relevantes, se incluyeron solamente 22 artículos que aportaban información importante acerca de la sinusitis como complicación derivada de la colocación de implantes cigomáticos. Seguidamente, se excluyeron 10 artículos que no cumplían los criterios de inclusión: 2 series de casos que no reportaban datos clínicos, 4 casos clínicos individuales, 4 revisiones y 2 series de casos con seguimiento inferior a 6 meses. De esta manera, se seleccionaron finalmente 12 artículos para realizar la presente revisión: 6 estudios prospectivos, 5 estudios retrospectivos y un estudio prospectivo-retrospectivo (fig. 3).

Los 12 artículos seleccionados incluyeron un total de 1.073 implantes cigomáticos con un seguimiento medio de 47,8 meses, periodo en el que se dio un total de 53 casos de sinusitis. Esto supone que la sinusitis se cita como una complicación que surgió en un 4,93% de los casos.

El tipo de implante que se colocó con más frecuencia y gran diferencia respecto a los demás fue Nobel Biocare AB.

En 7 estudios se utilizó la técnica intrasinal, 2 de ellos combinaron la extrasinusal e intrasinal según el caso, mientras que en otros 2 se colocaron mediante la técnica Sinus Slot.

Discusión

En la literatura revisada encontramos que la sinusitis fue la complicación postoperatoria que se daba con mayor frecuencia a pesar de ser relativamente baja, teniendo una prevalencia media de 4,93 implantes de cada 100 colocados.

Comparando los resultados con estudios clínicos, autores como Becktor et al.⁹ obtuvieron una tasa de 19,4% de sinusitis en su estudio. Este gran porcentaje se debe, según los autores, a factores como la movilidad transversal generada durante las cargas funcionales, el propio diseño del implante que favorece la comunicación entre seno maxilar y cavidad oral, la falta de estabilidad primaria a nivel de cresta ósea que compromete la osteointegración y también a la dificultad para mantener una higiene adecuada en la plataforma del implante. Otra de las causas que reflejan muchos trabajos es la presencia de sinusitis previas a la cirugía^{4,10,11}. Por otro lado, hay autores que afirman que con la técnica extrasinusal pueden evitarse estos problemas, además de obtener una mejor emergencia del implante y permitir mejor higiene de la zona^{3,12} (tabla 1).

El análisis de los datos aporta que la colocación del implante a través del seno maxilar puede desencadenar una reacción inflamatoria de la membrana sinusal. Sin embargo, varios estudios han demostrado que el titanio de los implantes no actúa a modo de cuerpo extraño cuando se encuentra dentro del seno maxilar^{15,21-23}. Si bien el titanio no es el causante de las sinusitis referidas en el postoperatorio, se ha observado que los implantes con superficie pulida retienen menos placa que aquellos con superficies tratadas, de ahí que este pueda ser un factor determinante en el desarrollo de sinusitis⁷.

Becktor et al.⁹ también reportan dos causas principales en la aparición de sinusitis: por un lado, la perforación de la membrana sinusal durante la técnica quirúrgica produciendo

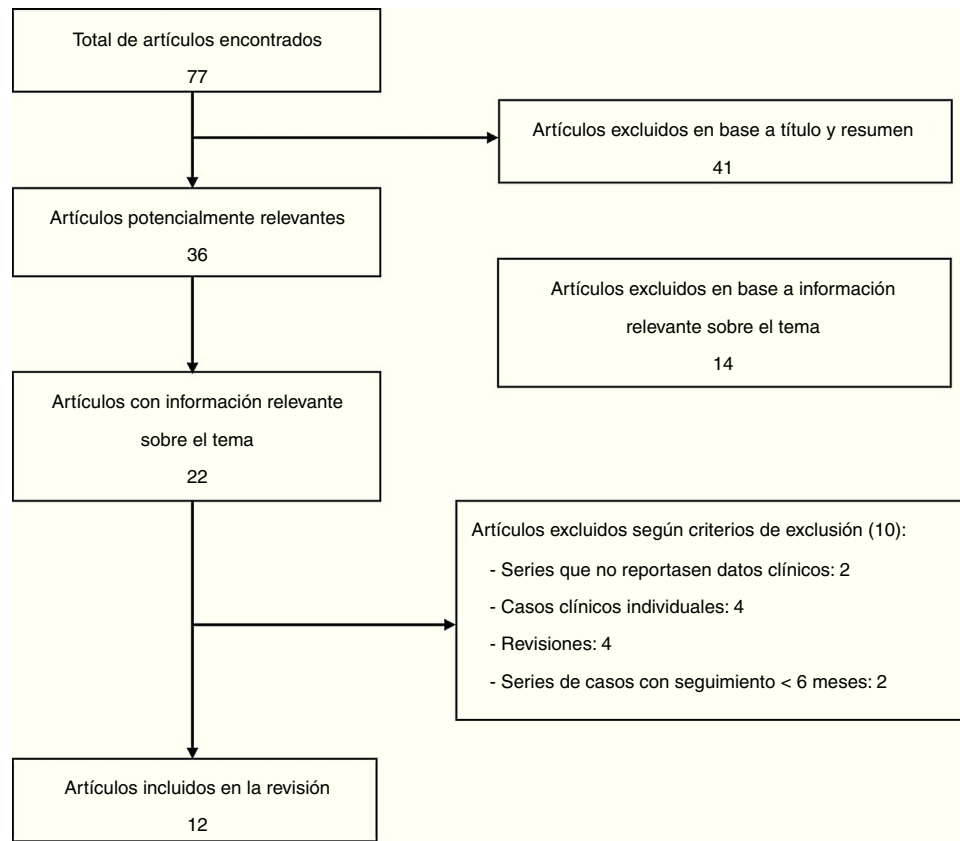


Figura 3 – Diagrama de flujo.

Tabla 1 – Tasas de sinusitis reportadas por diferentes autores

Autor/Año	Tipo de estudio	Seguimiento	N.º de IOI	Tipo de IOI	Técnica quirúrgica	Casos de sinusitis
Aparicio y et al., 2006 ³	Prospectivo	5 años	131	Nobel Biocare AB	NM	3
Becktor et al., 2005 ⁹	Retrospectivo y Prospectivo	69 meses	31	Nobel Biocare AB	Intrasinusal	6
Bedrossian, 2010 ¹³	Prospectivo	7 años	74	Nobel Biocare AB	Intrasinusal	3
D'Agostino et al., 2016 ¹⁴	Retrospectivo	35 meses	133	Zygoma TiUnite®, Nobel Biocare AB	Intrasinusal Extrasinusal	17
Davó et al., 2008 ¹⁵	Prospectivo	42 meses	81	Nobel Biocare AB	Sinus Slot	1
Davó, 2009 ¹⁰	Retrospectivo	5 años	45	Nobel Biocare AB	Intrasinusal	5
Davó et al., 2015 ¹⁶	Prospectivo	5 años	65	Nobel Biocare AB	Intrasinusal	2
Fernández Olarte et al., 2014 ¹⁷	Retrospectivo	4 años	244	NM	Intrasinusal	6
Maló et al., 2008 ¹⁸	Prospectivo	18 meses	67	Nobel Biocare AB	Intrasinusal Extrasinusal	4
Pi-Urgell et al., 2008 ²	Retrospectivo	72 meses	101	Nobel Biocare AB	Intrasinusal	1
Rodríguez-Chesa et al., 2014 ¹⁹	Prospectivo	20 meses	67	Conexao	Sinus Slot	4
Zwahlen et al., 2005 ²⁰	Retrospectivo	8 meses	34	Nobel Biocare AB	Intrasinusal	1

una comunicación orosinusal y favoreciendo así la comunicación bacteriana en el seno, produciendo la infección; y, por otro lado, la falta de osteointegración del implante a nivel del hueso maxilar residual que provocaría movilidad del implante

y pérdida de hueso marginal, con el riesgo de producir comunicación bucosinusal a ese nivel, existiendo mayor riesgo de sinusitis, así como de fístula bucosinusal. Respecto al fallo de osteointegración, varios autores han dado mucha importancia

a la calidad del hueso residual, ya que en muchos de estos casos suele ser generalmente un hueso tipo IV de Leckholm y Zarb, en el que la integración y estabilidad primaria muchas veces se ven comprometidas. También se ha observado que la patología sinusal previa a la cirugía puede verse agravada con la colocación de los implantes. Por tanto, se recomienda tratarla antes de realizar la intervención quirúrgica^{23,24} (fig. 3).

Fernández Olarte et al.¹⁷ llevaron a cabo un ensayo clínico aleatorizado controlado en el que se comparaba la eficacia de realizar una antróstomía profiláctica simultánea a la colocación de los implantes para evitar la aparición de sinusitis en el postoperatorio. En este estudio se analizaron 44 pacientes tratados mediante la técnica intrasínusal, realizando una antróstomía simultánea a la colocación de los implantes en los 22 pacientes del grupo de estudio. Durante los 3 meses de seguimiento, no se dio ningún caso de sinusitis, mientras que en el grupo control se dieron 3 casos de sinusitis. A pesar de ser un único ensayo clínico aleatorizado controlado, tiene la limitación de la muestra, que no aporta conclusiones firmes. El análisis de este estudio aporta el papel profiláctico de esta técnica a la hora de evitar la aparición de sinusitis, sobre todo en aquellos casos en que se vaya a utilizar la técnica intrasínusal.

Podemos afirmar que los resultados obtenidos en la presente revisión son superiores a los de otras revisiones sistemáticas como la de Chrcanovic et al.²⁵ con un 2,4%, Goiato et al.²⁶ con un 2,39% o Molinero et al.⁷ quienes reportaron unos datos del 2,62%. Analizando los datos aportados por los estudios de cada revisión sistemática, se puede deducir que el incremento en el porcentaje obtenido en este artículo se debe al mayor número de casos analizados, en comparación con los demás estudios, como refleja el estudio del artículo de D'Agostino et al.¹⁴.

Cabe destacar que este es el único estudio de los analizados que especificó el método diagnóstico de sinusitis, además de ser el único que diferenció entre sinusitis radiológica y clínica. Para la evaluación radiológica, se utilizó el sistema de clasificación Lund-Mackay, método que ha demostrado ser efectivo y fácil de realizar. Esta herramienta diagnóstica evalúa el estado de los senos mediante CBCT tanto antes como después de la cirugía, midiendo el grado de ocupación del seno, el engrosamiento de la mucosa sinusal y la presencia o no de contenido fluido dentro del seno, atribuyendo a cada parámetro una puntuación en función de la severidad de cada uno²⁷.

Siguiendo este método, D'Agostino et al.¹⁴ obtuvieron un 12% de alteraciones sinusales en el preoperatorio y un 46% tras la colocación de los implantes cigomáticos. Así, hubo un aumento estadísticamente significativo de los signos radiográficos postoperatorios de sinusitis respecto a los registros preoperatorios. Los pacientes tratados mediante técnica intrasínusal presentaron signos de sinusitis que son estadísticamente significativos si se comparan con el grupo tratado con técnica extrasínusal. En cuanto a la sinusitis clínica, la mayoría de artículos analizados no reflejan tampoco el método diagnóstico ni el momento del mismo. D'Agostino et al.¹⁴ utilizaron el Sino-Nasal Outcome Test 20 o SNOT-20, un cuestionario subjetivo de 20 preguntas sobre síntomas rinosinusales que rellenaron los pacientes tanto antes como después de la cirugía para complementar el diagnóstico radiológico y clínico de los propios cirujanos. En este caso, no existieron diferencias estadísticamente significativas entre

preoperatorio y postoperatorio ni entre técnica intrasínusal y extrasínusal.

De estos resultados se puede deducir que, aunque exista evidencia radiológica de alteración sinusal, la sinusitis maxilar se expresa en muchas ocasiones de una forma subclínica. Este hecho es importante, pues en muchos casos los síntomas comienzan cuando existe una alteración considerable y el tratamiento requerido es más agresivo. Por tanto, un análisis radiológico exhaustivo en el postoperatorio puede aportar signos iniciales importantes para poder aplicar un tratamiento conservador precoz y así mejorar el pronóstico a largo plazo de los implantes cigomáticos.

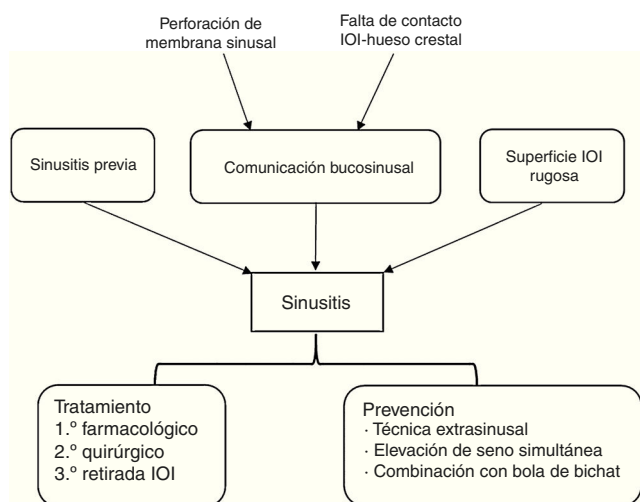
El hecho de que la mayoría de estudios incluidos no especifiquen el método diagnóstico de sinusitis supone una limitación para esta revisión. Además, la mayoría de autores tampoco reflejan el tipo de sinusitis diagnosticada en cada paciente, lo que implica otra limitación relacionada con este aspecto. Por último, destacar que ninguno de los trabajos analizados en la revisión específica si el diagnóstico de sinusitis ha sido confirmado por endoscopia. Por tanto, se hace necesaria la mención tanto del tipo de sinusitis como del método diagnóstico utilizado.

En cuanto al tratamiento de la sinusitis, se propone como primera opción la terapia antibiótica acompañada de tratamiento sintomático en función del tipo de sinusitis (aguda o crónica), pudiendo administrarse analgésicos, antiinflamatorios, antipiréticos en caso de fiebre, antihistamínicos y aerosoles nasales. El antibiótico utilizado generalmente es la amoxicilina, en dosis de 2 g al día durante 10-15 días en sinusitis agudas y de 4 a 6 semanas en crónicas (se administrará clindamicina 600 mg diarios en pacientes alérgicos a las penicilinas). Como complemento a este tratamiento se pauta una higiene exhaustiva y se recomienda también el uso de enjuagues de clorhexidina al 0,12% una vez al día durante 10 días^{24,28}. El siguiente escalón del tratamiento sería realizar una antróstomía intranasal para crear un drenaje y favorecer la ventilación. Si con estos dos tratamientos la infección persiste y nos encontramos ante una sinusitis recurrente, estará en ese caso indicado la retirada del implante cigomático²⁹ (tabla 2).

Con respecto a la técnica quirúrgica, la extrasínusal surge como alternativa para evitar el seno durante la colocación de estos implantes. Sin embargo, esta técnica viene determinada por la anatomía del paciente, ya que hay multitud de casos en los que es inevitable su colocación sin evitar el seno. Esta técnica no solo elimina la posibilidad de desarrollar sinusitis, sino que implica una rehabilitación más estética e higiénica y menos voluminosa ya que los implantes emergen en una situación más crestal. A pesar de esto, la técnica no está exenta de complicaciones. Por una parte, se ha observado que la emergencia más crestal o vestibular de la cabeza del implante no siempre queda rodeada por suficiente cantidad de hueso, favoreciendo la aparición de dehiscencias. Por otra parte, también existe un mayor riesgo de exposición del implante debido a que la cobertura de tejido blando no siempre es suficiente, suponiendo un factor crítico a largo plazo. Por ello, hay autores que recomiendan el uso de la bola adiposa de Bichat en combinación con membranas reabsorbibles para reforzar la cobertura de tejido blando¹⁷ (fig. 4).

Tabla 2 – Tratamiento de sinusitis maxilar propuesto por la Sociedad Española de Otorrinolaringología y Patología Cervicofacial

Cuadro clínico	Tratamiento de elección	Alternativa
Sinusitis maxilar leve en paciente inmunocompetente y sin comorbilidades	Tratamiento sintomático	Amoxicilina
Sinusitis maxilar moderada, sinusitis en paciente con inmunodepresión o comorbilidad y sinusitis frontal y esfenoidal	Moxifloxacino o levofloxacino	Amoxicilina-ácido clavulánico Telitromicina
Sinusitis grave o complicada	Cefalosporina de tercera generación por vía intravenosa	Amoxicilina-ácido clavulánico por vía intravenosa
Sinusitis de origen dental	Amoxicilina-ácido clavulánico Moxifloxacino	Clindamicina Metronidazol Amoxicilina Levofloxacino

Fuente: García Rodríguez et al. ²⁴.**Figura 4 – Esquema resumen.**

Otras complicaciones importantes tanto por la frecuencia como por su relación con la sinusitis son la aparición de fistulas orosinusales e infección en los tejidos blandos circundantes al implante cigomático, las cuales pueden suponer el punto de partida de la aparición de sinusitis. En el estudio de Chrcanovic et al.²⁹, se observaron 17 y 48 casos, respectivamente, sobre 1.145 pacientes. Las principales causas que las producen son muy similares a las que provocan la sinusitis en estos casos: falta de contacto y estabilidad primaria entre el implante y la cresta ósea maxilar, déficit de osteointegración, infección de la superficie del implante (mayor en implantes tratados que en pulidos) y falta de cicatrización de tejido blando, que favorece la penetración de bacterias al no formar una buena barrera. La mejor manera de evitar estas complicaciones es cuidando escrupulosamente la técnica quirúrgica y manejando con suma precaución todos los tejidos blandos, asegurando así un buen sellado primario que impida la penetración de bacterias²⁹.

El uso de la bola adiposa de Bichat, citado anteriormente, también se ha descrito tanto para la prevención como para el tratamiento de sinusitis y comunicaciones bucosinusales. La capacidad reparativa de esta estructura anatómica nace de la capacidad multipotencial de las células madre que contiene, las cuales pueden diferenciarse en células como osteoblastos, condrocitos o miocitos^{30,31}. Además, el aporte sanguíneo que ofrece la bola adiposa de Bichat aumenta el éxito en la reparación de estos defectos^{32,33}. La utilización de colgajo marginal, fascia vascularizada del músculo temporal o el colgajo pediculado de fibromucosa palatina son otras alternativas reconstructivas que se proponen para la reparación de comunicaciones³⁴.

En 2010, Chow y Wat³⁵ describieron una técnica que podría prevenir la aparición de sinusitis y comunicaciones orosinusales tras la colocación de implantes cigomáticos. La técnica se basa en realizar una elevación de seno simultánea, manteniendo la pared ósea utilizada para abrir la ventana a modo de techo sinusal, de tal forma que la membrana quedaría protegida y el seno aislado, reduciendo la aparición de problemas postoperatorios. Otra ventaja que aporta esta técnica es el aumento de estabilidad del implante debido al mayor contacto óseo gracias al injerto sinusal.

Durante la revisión de la literatura se encontró un caso publicado de aspergilosis del seno maxilar tras la colocación de implantes cigomáticos. Esta infección es causada por *Aspergillus*, un hongo oportunista que suele infectar a individuos inmunocomprometidos. En este caso se tuvo que tratar la infección y se retiró el implante³⁶.

Conclusiones

Podemos concluir que la sinusitis asociada a la colocación de implantes cigomáticos es una complicación frecuente y la técnica intrasinusal se encuentra más relacionada con su desarrollo. En lo referente a la prevención, se debe tener en cuenta que el tratamiento de la patología sinusal previa o la realización de antrostomía simultánea parecen reducir su aparición,

sin embargo, se hacen necesarios más estudios que aporten datos significativos para avalar esta terapéutica.

Responsabilidades éticas

Protección de personas y animales. Los autores declaran que para esta investigación no se han realizado experimentos en seres humanos ni en animales.

Confidencialidad de los datos. Los autores declaran que en este artículo no aparecen datos de pacientes.

Derecho a la privacidad y consentimiento informado. Los autores declaran que en este artículo no aparecen datos de pacientes.

Conflicto de intereses

Los autores declaran no tener conflictos de intereses.

BIBLIOGRAFÍA

- White GS. Treatment of the edentulous patient. *Oral Maxillofac Surg Clin North Am.* 2015;27:265-72.
- Pi-Urgell J, Revilla-Gutiérrez V, Gay-Escoda C. Rehabilitation of atrophic maxilla: A review of 101 zygomatic implants. *Med Oral Patol Oral Cir Bucal.* 2008;13:363-70.
- Aparicio C, Ouazzani W, Garcia R, Arevalo X, Muela R, Fortes V. A prospective clinical study on titanium implants in the zygomatic arch for prosthetic rehabilitation of the atrophic edentulous maxilla with a follow-up of 6 months to 5 years. *Clin Implant Dent Relat Res.* 2006;8:114-22.
- Aparicio C, Ouazzani O, Hatano N. The use of zygomatic implants for prosthetic rehabilitation of the severely resorbed maxilla. *Periodontol 2000.* 2008;47:162-71.
- Brånemark PI. Surgery and fixture installation. *Zygomaticus fixture clinical procedures.* 1st Goteborg, Sweden: Nobel Biocare; 1998.
- Stella JP, Warner MR. Sinus slot technique for simplification and improved orientation of zygomaticus dental implants: A technical note. *Int J Oral Maxillofac Implants.* 2000;15:889-93.
- Molinero-Mourelle P, Baca-Gonzalez L, Gao B, Saez-Alcaide LM, Helm A, Lopez-Quiles J. Surgical complications in zygomatic implants: A systematic review. *Med Oral Patol Oral Cir Bucal.* 2016;21:751-7.
- Moher D, Liberati A, Tetzlaff J, Altman DG, The PRISMA Group. Preferred reporting items for systematic reviews and meta-analyses: The PRISMA statement. *Int J Surg.* 2010;8:336-41.
- Becktor JP, Isaksson S, Abrahamsson P, Sennerby L. Evaluation of 31 zygomatic implants and 74 regular dental implants used in 16 patients for prosthetic reconstruction of the atrophic maxilla with cross-arch fixed bridges. *Clin Implant Dent Relat Res.* 2005;7:159-65.
- Davó R. ZI placed with a 2-stage procedure: A 5 year retrospective study. *Eur J Oral Implantol.* 2009;2:247-56.
- Candel-Martí E, Carrillo-García C, Peñarrocha-Oltra D, Peñarrocha-Diago M. Rehabilitation of the atrophic posterior maxilla with zygomatic implants: Review. *J Oral Implantol.* 2012;38:653-7.
- Aparicio C, Ouazzani W, Aparicio A, Fortes V, Muela R, Pascual A, et al. Extrasinus ZI: Three years experience from a new surgical approach for patients with pronounced buccal concavities in the edentulous maxilla. *Clin Implant Dent Relat Res.* 2010;12:55-61.
- Bedrossian E. Rehabilitation of the edentulous maxilla with the zygoma concept: A 7-year prospective study. *Int J Oral Maxillofac Implants.* 2010;25:1213-21.
- D'Agostino A, Trevisiol L, Favero V, Pessina M, Procacci P, Nocini PF. Are zygomatic implants associated with maxillary sinusitis? *J Oral Maxillofac Surg.* 2016;74:1562-73.
- Davó R, Malevez C, López-Orellana C, Pastor-Bevia F, Rojas J. Sinus reactions to immediately loaded zygomatic implants: A clinical and radiological study. *Eur J Oral Implantol.* 2008;1:53-60.
- Davó R, Malevez C, Rojas J, Rodríguez J, Regolf J. Clinical outcome of 42 patients treated with immediately loaded zygomatic implants: A 12- to 42-month retrospective study. *Eur J Oral Implantol.* 2008;1:1-10.
- Fernández Olarte H, Gómez Delgado A, Trujillo Saldarriaga S, Castro Núñez J. Inferior meatal antrostomy as a prophylactic maneuver to prevent sinusitis after zygomatic implant placement using intrasinus technique. *Int J Oral Maxillofac Implants.* 2015;30:862-7.
- Maló P, Araujo M, Lopes I. A new approach to rehabilitate the severely atrophic maxilla using extramaxillary anchored implants in immediate function: A pilot study. *J Prosthet Dent.* 2008;100:354-66.
- Rodríguez-Chessa J, Sergio Olate S, Duque Netto H, Shibli J, Moraes M, Mazzone R. Treatment of atrophic maxilla with zygomatic implants in 29 consecutive patients. *Int J Clin Exp Med.* 2014;7:426-30.
- Zwahlen RA, Grätz KW, Oechslin CK, Studer SP. Survival rate of zygomatic implants in atrophic or partially resected maxillae prior to functional loading: A retrospective clinical report. *Int J Oral Maxillofac Implants.* 2006;21:413-20.
- Petruson B. Sinuscopy in patients with titanium implants in the nose and sinuses. *Scand J Plast Reconstr Surg Hand Surg.* 2004;38:86-93.
- Jung JH, Choi BH, Zhu SJ, Lee SH, Huh JY, You TM, et al. The effects of exposing dental implants to the maxillary sinus cavity on sinus complications. *Oral Surg Oral Med Oral Pathol Oral Radiol Endod.* 2006;102:602-5.
- Jaffin RA, Berman CL. The excessive loss of Branemark fixtures in type IV bone: A 5-year analysis. *J Periodontol.* 1991;62:2-4.
- García Rodríguez JA, García Sánchez JE, Gobernado Serrano M, Mensa Pueyo J, Lorente Guerrero J, Ortega del Alamo P, et al. Diagnóstico y tratamiento antimicrobiano de las sinusitis. *Rev Esp Quimioterap.* 2003;16:239-51.
- Chrcanovic BR, Albrektsson T, Wennerberg A. Survival and complications of zygomatic implants: An updated systematic review. *J Oral Maxillofac Surg.* 2016;74:1949-64, <http://dx.doi.org/10.1016/j.joms.2016.06.166>.
- Goiato MC, Pellizzer EP, Moreno A, Gennari-Filho H, dos Santos DM, Santiago JF Jr, et al. Implants in the zygomatic bone for maxillary prosthetic rehabilitation: A systematic review. *Int J Oral Maxillofac Surg.* 2014;43:748-57.
- Basu S, Georgalas C, Kumar BN, Desai S. Correlation between symptoms and radiological findings in patients with chronic rhinosinusitis: An evaluation study using the Sinonasal Assessment Questionnaire and Lund-Mackay grading system. *Eur Arch Otorhinolaryngol.* 2005;262:751-4.
- Donado M, Martínez JM. *Cirugía bucal. Patología y técnica.* 4.ª ed Barcelona, España: Elsevier Masson; 2014. p. 406-17.
- Chrcanovic BR, Nogueira MH, Abreu G. Survival and complications of zygomatic implants: A systematic review. *Oral Maxillofac Surg.* 2013;17:81-93.

30. Hicok KC, Du Laney TV, Zhou YS, Halvorsen YD, Hitt DC, Cooper LF, et al. Human adipose-derived adult stem cells produce osteoid in vivo. *Tissue Eng.* 2004;10:371-80.
31. Farré-Guasch E, Martí-Pagè C, Hernández-Alfaro F, Klein-Nulend J, Casals N. Buccal fat pad, an oral access source of human adipose stem cells with potential for osteochondral tissue engineering: An in vitro study. *Tissue Eng Part C Methods.* 2010;16:1083-94.
32. De Moraes EJ. The buccal fat pad flap: An option to prevent and treat complications regarding complex zygomatic implant surgery. Preliminary report. *Int J Oral Maxillofac Implants.* 2012;27:905-10.
33. Peñarrocha-Oltra D, Alonso-González R, Pellicer-Chover H, Aloy-Prósper A, Peñarrocha-Diago MA. Closure of oroantral communication with buccal fat pad after removing bilateral failed zygomatic implants: A case report and 6-month follow-up. *J Clin Exp Dent.* 2015;7:159-62.
34. Hernando J, Gallego L, Junquera L, Villarreal P. Oroantral communications. A retrospective analysis. *Med Oral Patol Oral Cir Bucal.* 2010;3:499-503.
35. Chow J, Wat P. A new method to eliminate the risk of maxillary sinusitis with zygomatic implants. *Int J Oral Maxillofac Implants.* 2010;25:1233-40.
36. Sato FR, Sawazaki R, Berretta D, Moreira RW, Vargas PA, de Almeida OP. Aspergillosis of the maxillary sinus associated with a zygomatic implant. *J Am Dent Assoc.* 2010;141:1231-5.