




Revista Española de
Cirugía Oral y
Maxilofacial

www.elsevier.es/recom



Página del residente

¿Cuál es su diagnóstico?

What is your diagnosis?



Marta Pérez-Caballer*, **Sergi Janeiro-Barrera**, **José Ignacio Iriarte-Ortate**,
Carmen Bosch-Lozano y **Víctor Lasas-Menéndez**

Servicio de Cirugía Oral y Maxilofacial, Hospital Universitari Son Espases, Palma de Mallorca, Islas Baleares, España

Presentamos el caso de una paciente de 15 años que acudió de urgencia a nuestro servicio por presentar una lesión en el paladar duro de un mes de evolución. Sin antecedentes personales patológicos de interés.

Presentaba una tumoración completamente asintomática en lado izquierdo del paladar duro, de consistencia firme, encapsulada, bien delimitada sin signos clínicos de infección o inflamación intraoral. No se palpaban adenopatías cervicales ni presentó otras lesiones a nivel de cabeza y cuello.

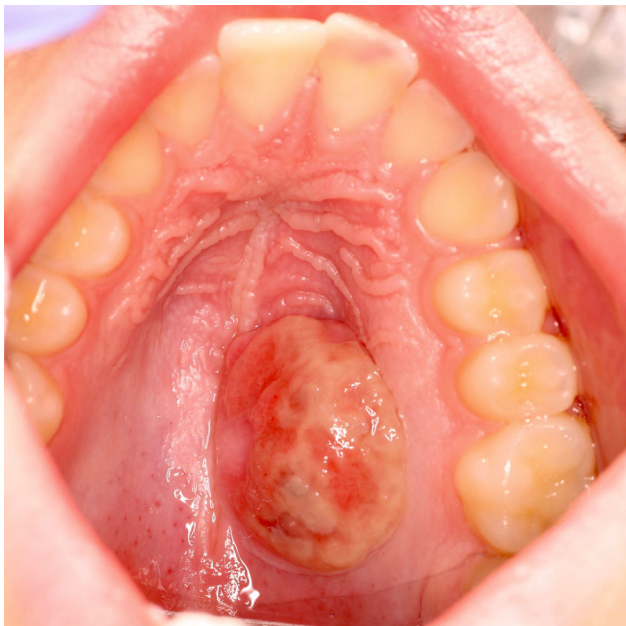

Figura 1 - Lesión palatina preoperatoria.

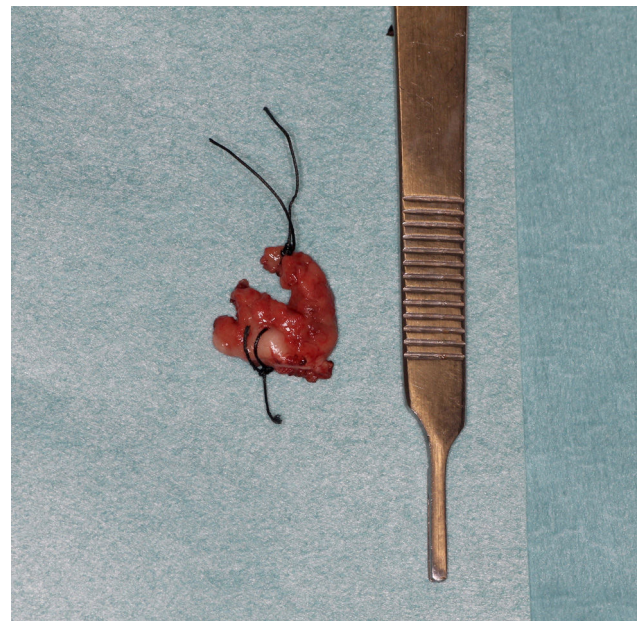


Figura 2 - Pieza quirúrgica previo a su estudio anatomopatológico.

* Autor para correspondencia.

Correo electrónico: martitaperezcaballer@gmail.com (M. Pérez-Caballer).

<https://doi.org/10.1016/j.maxilo.2017.04.003>

1130-0558/© 2017 SECOM. Publicado por Elsevier España, S.L.U. Este es un artículo Open Access bajo la licencia CC BY-NC-ND (<http://creativecommons.org/licenses/by-nc-nd/4.0/>).

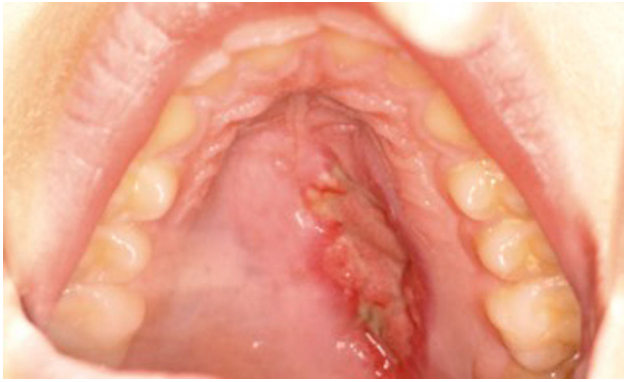


Figura 3 – Imagen de cicatrización por segunda intención a la semana de la cirugía.

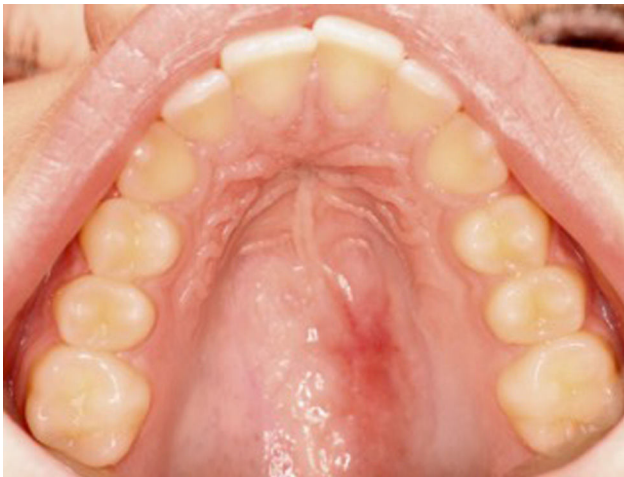

Figura 4 – Imagen de cicatrización al mes y medio posquirúrgico.

Se realizó una biopsia incisional bajo anestesia local y se solicitó una resonancia magnética nuclear.

Los resultados anatomopatológicos informaron de schwannoma palatino y la resonancia informó de lesión de partes blandas a nivel del paladar duro izquierdo, con bordes bien definidos de $14 \times 12 \times 17$ mm, sin adenopatías cervicales aumentadas de tamaño y sin afectación ósea palatina (figs. 1-4).

Tras las pruebas complementarias se decidió realizar exéresis de la tumoración bajo anestesia general.

Responsabilidades éticas

Protección de personas y animales. Los autores declaran que para esta investigación no se han realizado experimentos en seres humanos ni en animales.

Confidencialidad de los datos. Los autores declaran que han seguido los protocolos de su centro de trabajo sobre la publicación de datos de pacientes.

Derecho a la privacidad y consentimiento informado. Los autores declaran que en este artículo no aparecen datos de pacientes.