

Página del residente

¿Cuál sería su diagnóstico?

What would your diagnosis be?



Celia Sánchez Gallego-Albertos*, José Luis del Castillo Pardo de Vera
y Miguel Burgueño García

Departamento de Cirugía Oral y Maxilofacial, Hospital Universitario La Paz, Madrid, España

Paciente varón de 30 años de edad que acude al servicio de urgencias por un cuadro de tumefacción del pabellón auricular derecho progresivo de 3 días de evolución. El paciente negaba antecedentes traumáticos previos. La tumefacción auricular era asintomática.

A la exploración física se apreciaba una inflamación no dolorosa, firme y fluctuante a nivel del pabellón auricular derecho que afectaba a la fosa escafoidea, fosa triangular y antehélix. La piel circundante era de características normales (fig. 1).

El tratamiento tras su llegada al servicio de urgencias consistió en drenaje del contenido mediante punción en la cara anterior del pabellón auricular derecho a nivel del antehélix con una aguja de 20 G, obteniéndose 5 cm³ de líquido de coloración serohemática (figs. 2 y 3). Para evitar la reaccumulación del fluido se aplicó presión mecánica en la zona mediante cobertura de la misma con una mezcla de algodón y gluconato de clorhexidina al 4% (fig. 4), además de un vendaje en capelina para mantener dicha compresión. Se mandaron muestras del contenido para análisis microbiológico. El paciente fue dado de alta con antibioterapia (Augmentine[®] 875/125 mg/7 días) y analgesia.

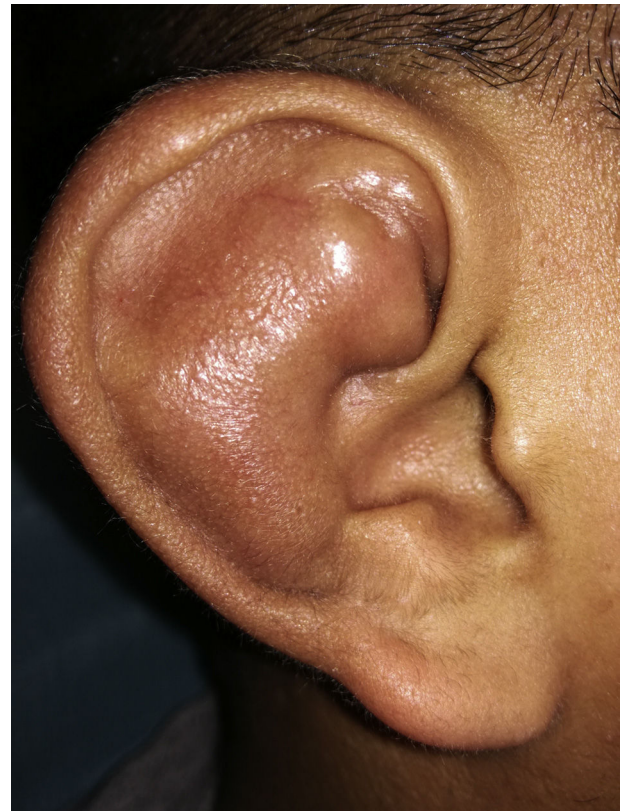

Figura 1 – Tumefacción auricular.

* Autor para correspondencia.

Correo electrónico: celiasga22@gmail.com (C. Sánchez Gallego-Albertos).

<https://doi.org/10.1016/j.maxilo.2017.11.001>

1130-0558/© 2017 SECOM. Publicado por Elsevier España, S.L.U. Este es un artículo Open Access bajo la licencia CC BY-NC-ND (<http://creativecommons.org/licenses/by-nc-nd/4.0/>).

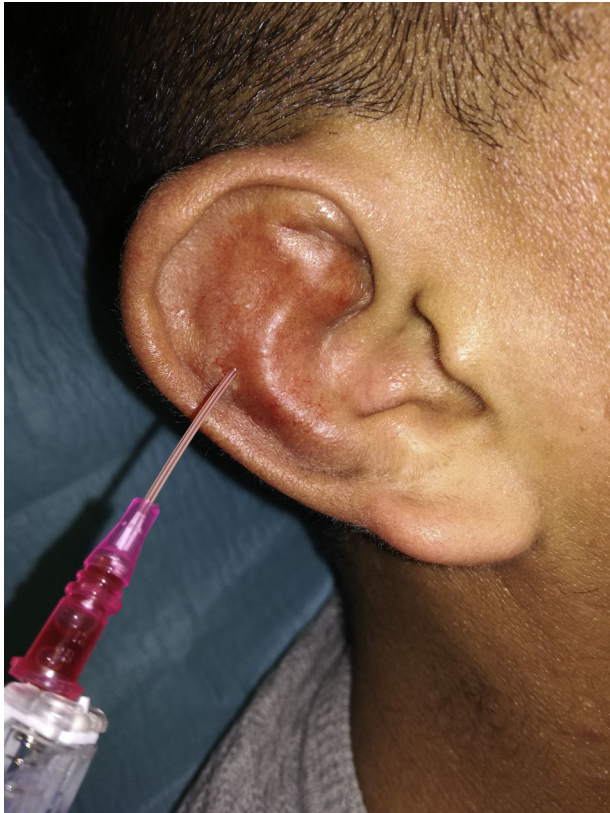

Figura 2 - Drenaje de la colección.

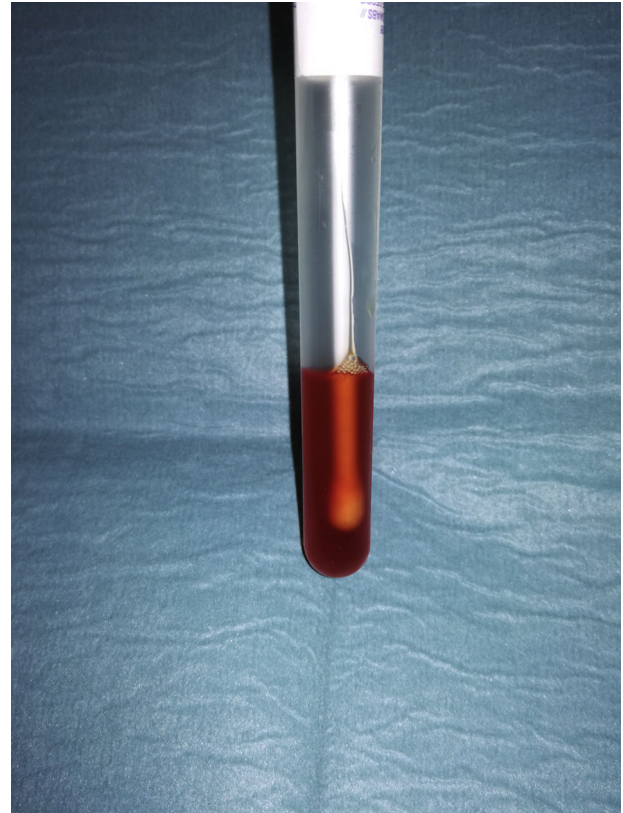


Figura 3 - Contenido extraído tras el drenaje.

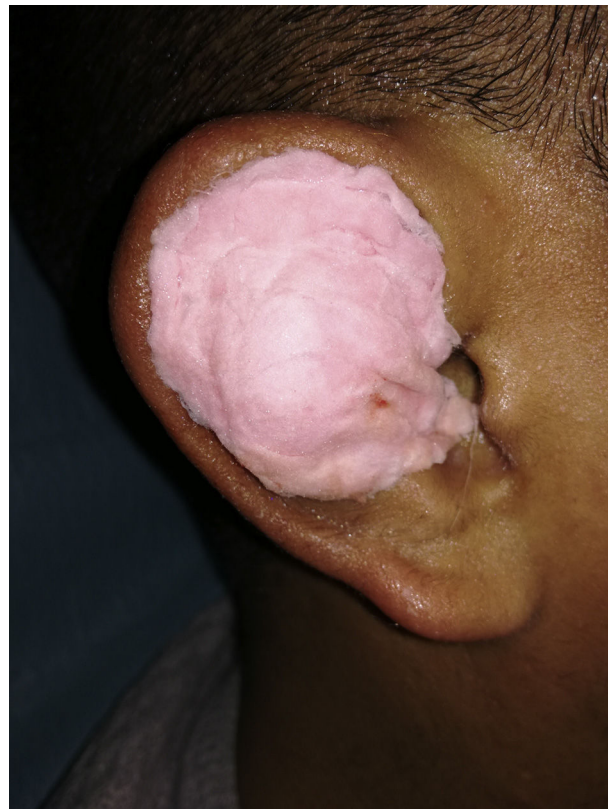

Figura 4 - Compresión aplicada para evitar recidiva.