

Hiperplasia multifocal del epitelio. Reporte de nueve casos

Multifocal epithelial hyperplasia. Report of nine cases

Constantino Ledesma-Montes ⁽¹⁾, Elisa Vega-Memije ⁽²⁾, Maricela Garcés-Ortíz ⁽¹⁾, Maritza Cardiel-Nieves ⁽¹⁾, Claudia Juárez-Luna ⁽¹⁾

(1) Facultad de Odontología, Universidad Nacional Autónoma de México

(2) Departamento de Dermatología. Hospital Manuel Gea González. México, D.F. MÉXICO

Correspondencia / Address:

Dr. Constantino Ledesma Montes.

Apartado Postal #86-194.

Agencia de Correos #86.

Col. Villa Coapa.

México, D.F. 14391.

México.

Tel-Fax: +52+5+671-1389.

E-mail: cotita@universitariosmix.com; cledezma@servidor.unam.mx

Recibido / Received: 9-05-2004 Aceptado / Accepted: 25-12-2004

Indexed in:

-Index Medicus / MEDLINE / PubMed
-EMBASE, Excerpta Medica
-Indice Médico Español
-IBECs

Ledesma-Montes C, Vega-Memije E, Garcés-Ortíz M, Cardiel-Nieves M, Juárez-Luna C. Multifocal epithelial hyperplasia. Report of nine cases. *Med Oral Patol Oral Cir Bucal* 2005;10:394-401.

© Medicina Oral S. L. C.I.F. B 96689336 - ISSN 1698-4447

RESUMEN

La hiperplasia multifocal del epitelio (HME) conocida también como hiperplasia epitelial focal, enfermedad de Heck ó hiperplasia multifocal del epitelio por papiloma virus, se caracteriza por la aparición de lesiones múltiples en la mucosa de la cavidad bucal en población pediátrica y se asocia a la presencia del virus papiloma humano. El objetivo de este estudio fue conocer las características clínico-patológicas de los casos diagnosticados de esta enfermedad en el Servicio de Dermatología del Hospital Manuel Gea González. Se revisaron los archivos de esta institución y se seleccionaron los casos diagnosticados como HME. Se encontraron 9 casos. La mayoría de los pacientes fueron menores de 20 años (67%) y del sexo femenino (78%), todos los casos presentaron lesiones múltiples y siempre hubo parientes directos con lesiones similares. Los lugares que se afectaron con mayor frecuencia fueron: mucosa bucal, labio inferior, paladar y comisuras. La HME es una condición de la mucosa de la cavidad bucal que solamente necesita tratamiento de aquellas lesiones que representan un problema cosmético ó aquellas que se traumatizan secundariamente. Las demás remitirán conforme avanza la edad del paciente. Se sugiere usar el nombre de hiperplasia multifocal del epitelio pues describe mejor las características clínico-patológicas y microscópicas de la enfermedad.

Palabras clave: *Hiperplasia multifocal del epitelio, papiloma-virus humano, enfermedad de Heck.*

INTRODUCCION

En 1956, Estrada reportó la presencia de lesiones múltiples en los tejidos blandos intrabucuales de indígenas colombianos

ABSTRACT

Multifocal epithelial hyperplasia (MEH) is also known as focal epithelial hyperplasia, Heck's disease or multifocal papilloma-virus-induced epithelial hyperplasia. It is characterised by the presence of multiple lesions in the oral mucosa of children and it has been associated with the presence of the human papillomavirus. The aim of this study was to determine the clinico-pathological features of the cases diagnosed as MEH in the Service of Dermatology of the Hospital Manuel Gea González (SDHMGG). The files of the SDHMGG were reviewed and all cases diagnosed as MEH were retrieved. Nine MEH cases were found. Most of the patients were 20 year-old or younger (67%) and females were more commonly affected (78%). All patients presented multiple lesions and always, close relatives with similar lesions were found. Lesions were located most commonly in the buccal mucosa, lower lip and commissures. MEH is a soft tissue intraoral condition that needs treatment solely of the traumatised lesions or those with cosmetic problems. Remaining lesions will disappear with the age of the patients. It is suggested that this entity should be named multifocal epithelial hyperplasia since this name describes better the clinico-pathological and microscopic features of the disease.

Key words: *Multifocal epithelial hyperplasia, human papillomavirus, Heck's disease.*

INTRODUCTION

In 1956, Estrada reported on the presence of multiple intraoral soft tissue lesions discovered in Colombian Caramanta Indians (1). Later, he reported on the same lesions in Katio Indians of El Chocó (2). Reyes communicated that this disease was present in

Caramanta (1). Después, él mismo reportó lesiones parecidas en indios Katios del Chocó (2). Reyes comunicó que esta enfermedad también se encontró en población guatemalteca (3) y les llamó verrugas de la cavidad oral. Algunos años después, Soneira y Fonseca (4) revisaron 160 indios venezolanos y encontraron lesiones pápulo-nodulares en la mucosa oral de 54 de ellos. Estos autores realizaron la primera descripción completa de esta entidad ya que no solamente describieron las características clínicas observadas, sino que tomaron biopsias y describieron en forma acuciosa las características microscópicas y los hallazgos encontrados cuando analizaron muestras de citología exfoliativa. Su artículo incluye varias fotografías clínicas y fotomicrografías que ilustran ampliamente sus hallazgos. Además, ellos sugirieron que la enfermedad podía ser de origen viral. Asimismo, existe un reporte de Stern en 1922 publicado en la literatura dermatológica (5) que reporta lesiones parecidas en los tejidos blandos intrabucales (verrugas). Además, en su artículo, Praetorius-Clausen (6) menciona que en 1894, Helms describió lesiones similares en esquimales de Groenlandia.

Posteriormente, desconocedores de que los primeros reportes de esta enfermedad ya se habían publicado en la literatura latinoamericana y probablemente en la europea, Archard y col y Witkop y Niswander publicaron en una revista de habla inglesa, varios casos encontrados en diferentes etnias americanas (7,8) y la llamaron hiperplasia epitelial focal. En los últimos años se realizaron más reportes de esta entidad en diferentes países y grupos étnicos americanos (9-11), europeos (12-14), asiáticos (15,16), africanos (17-19) y en algunas ocasiones se observaron lesiones clínicamente parecidas en chimpancés y un conejo (20,21). El estudio más reciente de esta enfermedad lo realizaron Carlos y Sedano (22), quienes analizaron 110 casos guatemaltecos y propusieron el nombre de hiperplasia epitelial multifocal por papilomavirus. Actualmente existe la tendencia en América Latina de llamar a esta enfermedad hiperplasia multifocal del epitelio (HME).

La HME es una enfermedad que tiene preferencia por afectar a la población pediátrica. Clínicamente se caracteriza por presentar lesiones múltiples, aunque en raras ocasiones son únicas (11,13,19,22), las lesiones son elevadas, pápulo-nodulares, asintomáticas y por lo general presentan superficie lisa, aunque algunas veces pueden ser rugosas, en algunos casos presentan aspecto papilomatoide y se pueden diagnosticar erróneamente como papilomas. Suelen ser elevaciones redondeadas, ovales, de límites bien definidos y del mismo color de la mucosa que las rodea, la mayor parte de ellas miden aproximadamente entre 0.1 y 0.5 cm de diámetro, aunque no es raro encontrar lesiones de hasta varios cm, que se forman por la coalescencia de varios nódulos más pequeños. Son de crecimiento lento y no se ha observado transformación neoplásica maligna (11,22). Es muy característico que las lesiones presenten resiliencia y consiste en que cuando se estira la lesión, ésta tiende a desaparecer y al disminuir la tensión, la lesión re-aparece (11). Reportes previos revelan que la HME presenta predilección por mujeres, se localiza con mayor frecuencia en las mucosas labial, lingual y la mucosa bucal, algunos autores mencionan que es más común en infantes (11,22) aunque se ha reportado ocasionalmente en adultos (15,23).

Guatemalan population; he diagnosed these lesions as verrucae of the oral cavity (3). Several years later, Soneira and Fonseca (4) reviewed 160 Venezuelan Indians, of them, 54 patients presented papulo-nodular lesions in their oral mucosa. They must be credited with the first complete description of this entity, since they described in full the clinical and microscopic features, gave details on the exfoliative cytology findings and their article is profusely illustrated with numerous clinical pictures and photomicrographs. They suggested this disease was of viral origin. In the European dermatological literature there is the Stern's report (5) he presented several cases with similar lesions in the intraoral soft tissues (verrucae). In his article, Praetorius-Clausen (6) mentioned that in 1894, Helms described lesions resembling this disease in Greenlandic Eskimos.

Afterwards, unaware of the previously published Latin American and European reports on this disease, Archard et al and Witkop and Niswander (7,8) published 19 cases in the English language literature. Their cases were found in different Indian tribes and they named this disease as focal epithelial hyperplasia (FEH). In the last years, different reports of lesions found in American Indians (9-11), European (12-14), Asiatic (15,16) and African patients (17-19) had been published. Lesions clinically and microscopically similar to this disease were found in two chimpanzees and one rabbit (20,21). The most recent study was made by Carlos and Sedano (22), they analysed 110 Guatemalan cases and proposed the name multifocal papilloma virus epithelial hyperplasia. To date, this disease is known in Latin America as multifocal epithelial hyperplasia (MEH).

MEH has preference for appearing in children. Clinically MEH is characterized by the presence of multiple lesions, but rarely isolated lesions can be found (11,13,19,22). MEH lesions are papulo-nodular, elevated, asymptomatic and smooth surfaced swellings, when they are of verrucous or papillomatoid surface they can be confused with papillomas. Usually, they are round or oval, well defined nodules which present no changes with the surrounding mucosa, most of them are 0.1 to 0.5 cm in diameter, but lesions measuring several centimetres are not rare, they are formed by coalescence of several minor nodules. They are slow growing lesions and malignant transformation has not been observed (11,22). It is characteristic that nodules disappear when they are stretched and when tension is liberated, they come into view (11). Previous reports communicated that MEH is more common in females, the more frequently affected locations are labial, lingual and buccal mucosa. Some authors reported it is more regularly found in children (11,22) but there are some communications in adults (15,23).

It is widely known that MEH lesions are frequently associated to human papillomavirus (HPV) types 13 and 32 (24-28). Immunocytochemical and in situ hybridization studies demonstrated the presence of VPH-16, VPH-11 (29) and an 11-related HPV (27), VPH-1 (30) and VPH-6 (31). Other reported associated factors are: a recessive gene, galvanic electricity from dental amalgams, tobacco chewing and lack of vitamin K (4,7,12,15,32,33).

Most of the patients had at least one affected relative, this lend to think some authors this disease was hereditary (7,10,18,34). Recently, it has been proposed that familial transmission of this disease is through devices for common use as spoons, forks or

Es bien conocido que las lesiones se observan asociadas a la presencia de los virus papiloma humano (VPH) tipos 13 y 32. Estudios inmunohistoquímicos y de hibridación in situ demostraron la presencia de VPH 13 y 32 (24-28). Algunos reportes revelaron la presencia de VPH-16, VPH-11 (29) y un tipo de VPH relacionado al 11 (27), VPH-1 (30) y VPH-6 (31). Otros factores asociados que se han publicado son: la presencia de un gen recesivo, irritación por corrientes galvánicas asociadas a amalgamas dentales, costumbre de masticar tabaco y la falta de vitamina K (4,7,12,15,32,33).

La mayor parte de los pacientes presentan cuando menos uno de los familiares cercanos con lesiones parecidas, lo que hizo que algunos autores sugirieran que se trata de una enfermedad de carácter hereditario (7,10,18,34). Recientemente, se propuso que su transmisión familiar es directa a través de utensilios de uso común, como lo son los cubiertos para la comida (11). La frecuencia es muy variada y se ha observado desde el 0.06% (10) hasta el 33.75% (4) de las poblaciones estudiadas.

El objetivo de este trabajo es reportar los hallazgos clínico-patológicos y de tratamiento de los pacientes revisados y atendidos en el Servicio de Dermatología del Hospital "Manuel Gea González" (SDHMGG) de la ciudad de México por haberles encontrado lesiones de HME.

PACIENTES Y METODO

En este estudio retrospectivo, se revisaron los archivos del SDHMGG (1983 a 1991) y se separaron aquellos que correspondieron a pacientes con diagnóstico de HME. En dicho servicio se tomó biopsia de las lesiones, las cuales se fijaron en formol y se procesaron en forma rutinaria para obtener cortes de parafina a 5 μ . De dichos expedientes se tabularon los datos de: sexo, edad, tamaño promedio de las lesiones, número y localización de las lesiones, características clínicas de las mismas, tiempo de evolución y presencia de parientes afectados. Se revisaron las laminillas correspondientes para confirmar el diagnóstico de HME. Se visitaron los hogares de los pacientes y se les realizó un examen clínico con luz artificial, además, se valoraron las condiciones socio-económicas como: ingreso, tipo de vivienda, presencia de agua potable, energía eléctrica y hacinamiento para determinar su nivel. Asimismo, se preguntó a los pacientes si conocían de la existencia de lesiones parecidas a las actuales en algún(os) parientes. Lo cual se registró y tabuló. Todos los pacientes fueron tratados con aplicaciones de nitrógeno líquido.

RESULTADOS

En los mil expedientes revisados, se localizaron nueve casos (0.009%) de pacientes que habían sido diagnosticados con lesiones de HME. Los principales hallazgos clínicos de los pacientes se resumen en la tabla 1.

Se observó que las lesiones aparecieron con mayor frecuencia en las mujeres (7 casos; 78%) que en los hombres (2 casos, 22%). La edad de los pacientes revisados varió entre seis y 36 años con una edad promedio de 13.3 años. 67% de los pacientes estaban en la 1ª y 2ª décadas de la vida. Los pacientes adultos informaron que las lesiones comenzaron cuando eran niños y que fueron desapareciendo con la edad.

knives (11). Frequency in the studied populations varied widely among 0.06% (10) to 33.75% (4).

The aim of this work is to report the clinico-pathological findings and treatment carried out in MEH patients reviewed and attended in the Department of Dermatology, Hospital "Manuel Gea González" (DDHMGG) in Mexico City.

PATIENTS AND METHODS

The files of the DDHMGG (1983 to 1991) were reviewed and those cases with a diagnosis of MEH were separated. One lesion each patient was biopsied, the tissue was immersed in aqueous neutral formalin solution for fixation during 24 hours and routinely processed to obtain 5 μ thick, paraffin embedded, H and E stained slides. Analysed data were: gender, age, mean size, location and number of the lesions, clinical features, evolution and affected relatives. The corresponding slides were reviewed in order to confirm the MEH diagnoses. Furthermore, we visited the patients' home, a clinical review with artificial light was done to each patient and socio-economical status was determined by: monthly income, kind of home, the presence of: potable water, electric energy and the number of persons living in each room for determination of their socio-economical status. Also, we asked if some relatives had similar lesions to those found in our patients. Data was registered and tabulated. All patients were treated with liquid nitrogen local applications.

RESULTS

Of the 1000 reviewed files, nine corresponded to MEH cases (0.009%). Their main clinical findings are summarized in table 1.

We found that lesions were more frequently found in females (seven cases, 78%) than in males (two cases, 22%). Age of the reviewed patients was from six to 36 years with a mean age of 13.3 years. 67% of the patients were in the 1st and 2nd decades of the life. All adult patients referred that lesions appeared in childhood and with the age they disappeared.

Clinical findings. MEH lesions presented several characteristics. They were multiple, round to oval, papulo-nodular, soft and asymptomatic swellings. Their colour was red, pink, white or they were similar in colour to the surrounding mucosa (Fig. 1). Clinically, all the lesions were well-defined, some times irregularly shaped, smooth surfaced swellings (Fig. 2). Duration of the lesions was from "several weeks" to 30 years. The most frequently affected intraoral location was buccal mucosa, followed by lower lip, palate and commissures. The clinical files showed that that four patients showed palatal lesions (patients 2,3 and 7) and other lesion in the junction of the soft and hard palate (patient 4). In table 2, location of the lesions in each patient is specified. Size of the lesions varied from 0.1 cm to 2.3 cm with a mean size of 0.9 cm. Larger lesions were formed by confluence of several smaller nodules.

Microscopic findings. All of them showed identical microscopic features. We observed the presence of parakeratinized squamous stratified epithelium, marked acanthosis and long, wide, blunted rete ridges, some of them were confluent to each other or to the center of the lesion (Fig. 3). Commonly it was observed that rete ridges joined at different levels, leaving connective tissue areas

Tabla 1. Hallazgos clínicos en nueve pacientes con hme
Table 1. Clinical findings in 9 meh patients

CASO /CASE	EDAD/AGE (Años/Years)	SEXO/GENDER	TAMAÑO/SIZE (cm)	LOCALIZACIÓN/ LOCATION*	FAMILIARES AFECTOS/ AFFECTED RELATIVES **
1	7	MALE	0.5	C, BM, L	M; 2B
2	8	FEMALE	2	L, C, BM, L	M; 3S
3	16	FEMALE	0.7	T, L	M
4	21	FEMALE	0.6	T, L	2B
5	36	FEMALE	0.5	L, BM, C	1S
6	17	FEMALE	2	L, BM	1S; 2C
7	6	FEMALE	0.2	BM, L, S	2U; 1B
8	6	MALE	0.5	BM, L	2A; 1B
9	30	FEMALE	0.9	T, L	1S; 2C

C= Comisura/Comissure; MB= Mucosa Yugal/Buccal mucosa; L= Labios/Lips; T= Lengua/Tongue; S= Fondo vestibulo/Sulcus.

** M= Madre/Mother; B= Hermano/Brother; S= Hermana/Sister; U= Tio/Uncle; A= Tia/Aunt; C=Sobrino/Cousin. Male: Hombre Female: Mujer

Tabla 2. Localización de las lesiones de hme
Table 2. Localisation of the meh lesions

Paciente /Patient	CM /C	MB /MB	LB /BT	LD /DT	LS /UL	LI /LL	FS /S	RT /RZ	PAL /PAL	TOTAL /TOTAL
1	1	1								2
2	2	2				1			1	6
3				1	1	1			1	4
4			1						1	2
5	1	2								3
6*						1				1
7		1			1	1	1	1	1	6
8*		1								1
9*			1							1
TOTAL	4	7	2	1	2	4	1	1	4	26

Hallazgos clínicos. Las lesiones de HME presentaron varias características. Se presentaron como agrandamientos papulo-nodulares, múltiples, redondos, ovales, blandos y asintomáticos. El color varió desde rojo, rosa, blanco ó no presentó diferencias de color con la mucosa circundante (Fig. 1). Clínicamente todas las lesiones fueron crecimientos bien delimitados, a veces de forma irregular y superficie lisa (Fig. 2). La duración de las lesiones varió desde “varias semanas” hasta 30 años. El sitio afectado con mayor frecuencia fue la mucosa bucal, seguida por el labio inferior, paladar y comisuras. Según el reporte clínico de cuatro pacientes, en ellos se encontraron lesiones en el paladar (pacientes 2, 3 y 7) y otra en la unión del paladar duro y blando (paciente 4). En la tabla 2 se especifican la localización de las lesiones en cada paciente. El tamaño de las lesiones varió entre 0.1 y 2.3 cm con un tamaño promedio de 0.9 cm. Las lesiones más grandes se formaron por coalescencia de otras más pequeñas. Hallazgos microscópicos. Todas ellas presentaron hallazgos microscópicos idénticos. Se observó la presencia de una cubierta de

apparently to be inside the epithelium. Lesional epithelium had cells with clear cytoplasm showing picnotic or absent nucleus (koilocytes). These cells were mainly located in the upper strata of the epithelium but excepting basal layer, they were found at any level in lesser quantities (Fig. 4). It was very notorious the presence of cells containing a nucleus similar to that found in the mitotic process (mitosis-like or mitosoid cells). They were found in all the epithelial layers (Fig. 5). Associated lesions. Of the affected patients, only one of them showed a lesion associated to MEH, it was median rhomboidal glositis. Affected relatives. All the patients referred at least one known close relative with similar lesions. They included fathers, mothers, sons, daughters, brothers, sisters, aunts, uncles and cousins. Socio-economical status. All the patients informed that monthly family income was less than 200 American dollars and were classified in the low socio-economical level (poverty).

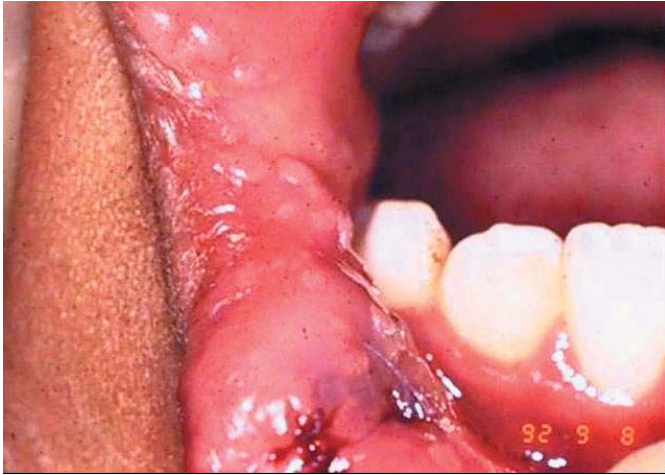

Fig. 1. Paciente con lesiones elevadas, bien delimitadas en la comisura bucal y labio inferior.
Patient with elevated, well-defined lesions in commissure and lower lip.

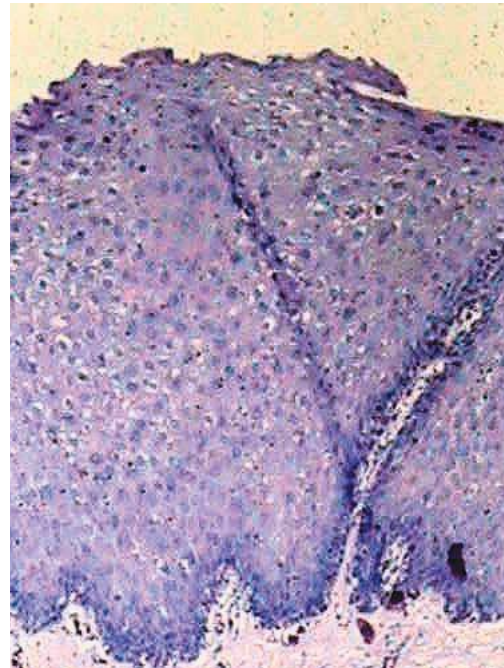


Fig. 3. Los coilocitos son células de citoplasma claro y abundante dentro de la lesión. H y E. 100X.
Koilocytes are cells with clear cytoplasm in the lesion. H and E. 100X.

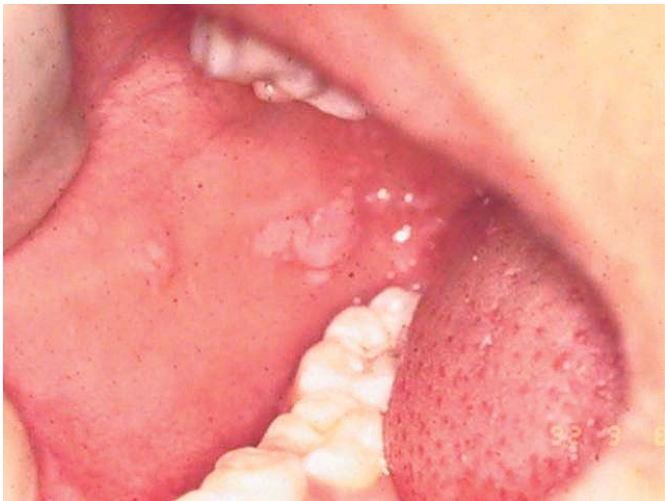

Fig. 2. Paciente con lesiones múltiples en mucosa bucal.
Patient with multiple lesions in buccal mucosa.

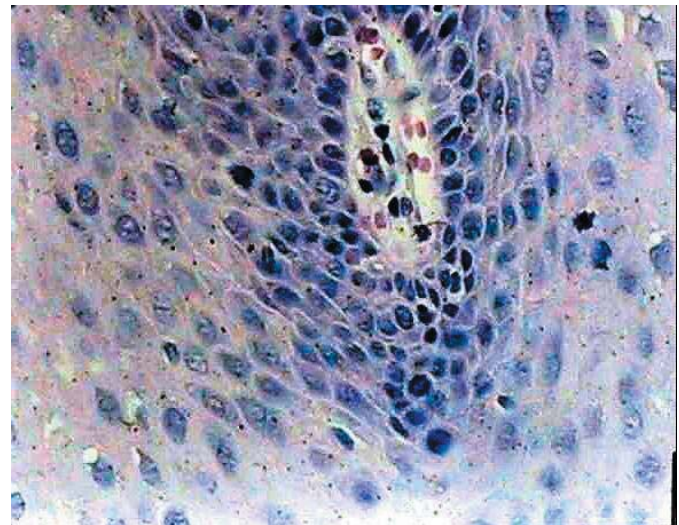


Fig. 4. Vista a mayor aumento de las células mitosoides. H y E. 400x.
High power view of the mitosoid cells. H and E. 400x.

epitelio escamoso estratificado paraqueratinizado, con acantosis marcada, clavos epiteliales largos, anchos y achatados, que en algunas ocasiones se observaron terminados en punta y confluentes hacia el centro de la lesión (Fig. 3). En numerosas ocasiones se observó que dichos clavos se unían a diferentes niveles, quedando espacios ocupados por tejido conjuntivo. Dentro de la membrana epitelial fue posible observar la presencia de células con citoplasma claro, quienes con frecuencia tenían el núcleo picnótico ó presentaron ausencia del mismo (coilocitos). Los coilocitos se localizaron principalmente en las capas superiores del epitelio, aunque se les pudo observar en cualquiera de los estratos, con excepción de la capa basal (Fig. 4). Fue ostensible la presencia de células que presentaban núcleo con aspecto de encontrarse en diferentes fases del proceso mitótico (células mitosoides). Dichas células se observaron en todas las capas epiteliales con excepción de las superficiales (Fig. 5).

Lesiones asociadas. De los pacientes afectados, solamente uno de ellos presentó otra lesión asociada a HME y fue diagnosticada como glositis romboidea media.

Parientes afectados. Todos los pacientes informaron tener cuando menos un pariente cercano con lesiones parecidas. El parentesco encontrado incluyó: padres, hijos, hermanos, tíos y primos.

Nivel socio económico. La visita a los hogares de los pacientes permitió conocer que pertenecían a la clase socio-económica baja (ingreso menor a los 200 dólares estadounidenses mensuales).

Tratamiento. A todos los pacientes se les trató con aplicaciones de nitrógeno líquido.

Durante el examen clínico, se pudo constatar que no existieron signos clínicos de la enfermedad.

DISCUSION

La HME es una entidad que desde hace muchos años se le conoce como hiperplasia epitelial focal. Esta enfermedad es bien conocida por los profesionistas del área de la salud y aunque los estudios en la población mexicana son pocos (10,11,24,32,35), su frecuencia en la población mexicana no parece ser alta.

La característica clínica más importante es precisamente como su nuevo nombre lo indica la presencia de lesiones nodulares múltiples en la mucosa de la cavidad bucal. Se le encuentra principalmente afectando los labios, la mucosa bucal, la lengua y las comisuras (11,22). Es característico que los pacientes que resultan afectados con mayor frecuencia sean los infantes. Para ello no se tiene una explicación concreta, sin embargo, es posible que la inmunidad menos desarrollada en los niños esté relacionada con la aparición de las lesiones y posteriormente, con el desarrollo completo del sistema inmune éste sea el responsable de su paulatino desvanecimiento hasta casi desaparecer y que en la mayor parte de los casos, no se observen lesiones en los individuos adultos. Este cambio se relaciona con la adquisición de elementos del sistema inmunitario capaces de reconocer y atacar a los virus que la provocan. Asimismo, se ha demostrado que la mayor parte de los pacientes viven en condiciones de pobreza (11,22), lo cuál se confirma con los pacientes de este estudio, ya que todos pertenecieron a la clase económica

Treatment. All patients were treated with liquid nitrogen applications to the lesions.

During our visit to the patients' home, we were aware that no clinical signs of the disease were evident.

DISCUSSION

In the past, MEH was known as focal epithelial hyperplasia. This disease is well-known by medical practitioners and despite studies in the Mexican population are few (10,11,24,32,35), its frequency is not high.

As the name MEH indicates, the most prevalent clinical finding is the presence of multiple nodular lesions in the oral mucosa. It affects lips, buccal mucosa, tongue and comissures mainly (11,22). It is more common in children. There is not a precise explanation for this last feature but it is possible that the less developed immunologic system in children can be related with the beginning of the disease and later, developing of immunity is responsible for vanishing of the lesions. This can account for the feature that in adults, normally no lesions are found. This change can be related with maturation of the immune system and development of its capacity to recognize and attack the viral particles. Another factor associated to this disease is poverty (11,22), it is supported by our findings since all the patients included in this study were classified in the low socio-economical level. It is important to note that the aetiology of the disease has been received several points of view. Even no conclusive studies exist, since the first reports, several authors consider it had a familiar aetiology suggesting a possible relationship with an autosomic dominant gene (23). To date, according to the first report published by Estrada (1) who suggested that MEH was of viral origin, actual data support that the presence of the human papillomavirus types 13 and 32 identified within the lesional epithelium (24,25,30,31), families with several affected relatives and its preference by economically poor population with deficient medical care and limited access to the health system, support the theory that a viral infection is the aetiological agent of MEH.

It is important to diagnose this disease, since it is frequently confused with the "florid oral papillomatosis", vulgar verrucae, papilloma, condiloma acuminatum or lesions related to child abuse.

Treatment for MEH is commonly the surgical excision, but application of liquid nitrogen was also used (35). Archard et al suggested administration of sulfamides and vitamin A (7). General agreement exists that MEH lesions should not be excised, since it is a self-limiting disease and because lesions will disappear with the age of the patient. Only should be excised those lesions found in traumatic areas. Surgical excision of the lesions and as it was in this study, the use of local cryotherapy by means of liquid nitrogen applications gave very good results.

It is expected some resistance of the Oral Pathologists to change the name focal epithelial hyperplasia to multifocal epithelial hyperplasia, this can be related to the fact that not all the patients had multiple lesions at the time of their first oral examination. In our experience, all the patients, including those children with one lesion at first examination, more lesions will appear in the

baja. La causa de la enfermedad se ha considerado desde varios puntos de vista. Aunque no existen estudios conclusivos al respecto, desde el principio se le consideró como de probable causa familiar, llegando a mencionarse la posibilidad de estar relacionada con un gen autosómico dominante (23). De acuerdo al primer reporte de la enfermedad publicado por Estrada (1) quienes señalaron una posible etiología viral, los conocimientos actuales permiten afirmar que la presencia de los virus del tipo papiloma 13 y 32 se han identificado en el epitelio de las lesiones (24,25,30,31), la presencia de familias con varios miembros afectados y preferencia por población económicamente pobre con medidas higiénicas deficientes y escaso acceso a los sistemas de salud, apoyan la teoría de que la infección viral es el agente causal de la HME.

Es importante reconocer esta enfermedad, pues muchos profesionales la confunden con la mal llamada papilomatosis oral florida, la verruga vulgar, los papilomas, el condiloma acumulado ó lesiones debidas a traumatismo relacionado con abuso infantil.

El tratamiento para la enfermedad es por lo general la extirpación de las lesiones, aunque la aplicación de nitrógeno líquido también se usa (35). Archard y col sugirieron la administración de sulfamidas y vitamina A (7). El consenso general es que no se deben extirpar las lesiones, pues la enfermedad es auto limitante y los nódulos desaparecerán conforme crece el infante. Se deberán de extirpar solamente las lesiones que se encuentren en zonas de traumatismo intenso por medio de la cirugía. Además de la excisión quirúrgica, como se realizó en este estudio, el uso de la crioterapia a base de la aplicación local de nitrógeno líquido da muy buenos resultados.

Es de esperar que exista alguna resistencia por parte de los patólogos a llamar a esta enfermedad hiperplasia multifocal del epitelio y dejar de usar el nombre original de hiperplasia epitelial focal, en virtud de que al momento de la evaluación clínica, no todos los pacientes presentan varias lesiones. Según nuestra experiencia, todos los pacientes, aún aquellos niños quienes al momento de examinarlos por primera vez no presentan lesiones múltiples, seguramente las desarrollarán pocas semanas ó meses después, y si son adultos, el interrogatorio clínico demostrará que cuando comenzó la enfermedad el paciente desarrolló varias lesiones.

Es importante hacer notar que durante el interrogatorio, todos los pacientes adultos reconocieron que existieron lesiones múltiples durante su infancia.

Nosotros consideramos que se debe de abandonar el nombre de hiperplasia epitelial focal y adoptar el nombre de hiperplasia multifocal del epitelio, ya que según nuestra experiencia, durante el curso de la enfermedad, todos los pacientes presentan dos ó más lesiones. De hecho, el aplicar este nuevo nombre tiene la ventaja que describe la principal característica clínica (la presencia de lesiones múltiples) y el principal hallazgo microscópico (la hiperplasia epitelial). Asimismo, estamos de acuerdo de que se debe abandonar el epónimo de "enfermedad de Heck", en virtud de que los primeros casos bien documentados que se publicaron fueron los de Estrada (1,2) y quienes realmente describieron la enfermedad por primera vez en forma completa fueron Soneira y Fonseca (4). Por lo anteriormente expuesto,

oral soft tissues in the following weeks or months and if they are adults, clinical interrogation will demonstrate that at the beginning of the disease the patient presented multiple lesions. It is important to note that during the interrogatory, all adult patients recognized that they presented several lesions during childhood.

We consider that the name FEH should be discarded and the name used in this article, multifocal epithelial hyperplasia should be adopted, since for the experience all the patients have two or more lesions during the course of the disease. The use of this name has the advantage to describe both the main clinical feature of the disease (the presence of multiple lesions) and the main microscopic finding (epithelial hyperplasia). We agree with the proposal to abandon the eponym Heck's disease since the first well documented cases were published by Estrada (1,2) and Soneira and Fonseca (4) should be credited as the first authors to describe MEH in full.

In view of the above mentioned reasons, we propose that the names of focal epithelial hyperplasia and Heck's disease should be discarded and replaced by the name of multifocal epithelial hyperplasia, since this name is widely used in Latin America and it is the most appropriated to describe clinically and microscopically this entity.

proponemos que se dejen de usar los nombres de hiperplasia epitelial focal y “enfermedad de Heck” y se use el término Hiperplasia Multifocal del Epitelio, término por el cuál es bien conocida en América Latina y es más apropiado para describir clínica y microscópicamente esta entidad.

BIBLIOGRAFIA/REFERENCES

- Estrada L. Informe preliminar sobre algunos aspectos odontológicos de los Indios Caramanta. *Bol Ins Antropol Antioquia*. 1956;1:319-21.
- Estrada L. Estudio médico y odontológico de los Indios Katios del Chocó. *Temas Odontol* 1960;7:198-210.
- Reyes DC. Verruga de la cavidad oral. *Rev Col Med (Guatemala)* 1962;15:23-6.
- Soneira A, Fonseca CN. Sobre una lesión de la mucosa oral de niños Indios de la Misión de los Ángeles del Tokuko. *Venez Odontol* 1964;29:109-19.
- Stern E. Multiple weiche warzen den Mundschleimaut. *Derm Wschr* 1922;74:274-6.
- Praetorius-Clausen F. Geographical aspects of oral focal epithelial hyperplasia. *Pathol Microbiol* 1973;39:204-13.
- Archard HO, Heck JW, Stanley HR. Focal epithelial hyperplasia: An unusual oral mucosal lesion found in Indian children. *Oral Surg Oral Med Oral Pathol* 1965;20:201-12.
- Witkop CJ, Niswander JD. Focal epithelial hyperplasia in Central and South American Indians and Ladinos. *Oral Surg Oral Med Oral Pathol* 1965;20:213-7.
- Decker WG, Guzman MN. Focal epithelial hyperplasia. Report of four cases in mestizos from Cochabamba, Bolivia. *Oral Surg Oral Med Oral Pathol* 1969;27:15-9.
- Morales-Palacios MG, Paz-Bueso R, Tamayo-Pérez R, Hernández-Jáuregui P. Estudio comparativo de prevalencia de hiperplasia epitelial focal en tres grupos poblacionales del estado de Puebla. *Revista ADM*. 1989;46:15-7.
- Ledesma MC, Torres VME, Garcés OM, López MD. Hiperplasia epitelial focal (enfermedad de Heck). Estudio clínico-patológico. *Práctica Odontológica* 1992;13:21-6.
- Bergenholtz A. Multiple polipous hyperplasias of the oral mucosa with regression after removal of amalgam fillings. *Acta Odontol Scand* 1965;23:111-5.
- Pilgard G. Focal epithelial hyperplasia. Report of nine cases from Sweden and review of the literature. *Oral Surg* 1984;57:540-3.
- Lamey PJ, Rennie JS, Beattie AD. Heck's disease. *Br Dent J* 1990;168:251-2.
- Buchner A, Ramón A. Focal epithelial hyperplasia. Report of two cases from Israel and review of the literature. *Arch Dermatol* 1973;107:97-8.
- Buchner A. Focal epithelial hyperplasia in Israeli families of Libyan origin. *Oral Surg* 1978;46:64-9.
- van Wick CW. Focal epithelial hyperplasia of the mouth: recently discovered in South Africa. *Br J Derm* 1977;96:381-8.
- Edwards MB, Hamza AE. Focal epithelial hyperplasia in Abu Dhabi. *Oral Surg* 1978;45:902-4.
- van Wick CW, Staz J, Farman AG. Focal epithelial hyperplasia in a group of South Africans: Its clinical and microscopic features. *J Oral Pathol* 1977;6:1-13.
- Hollander CF, vans Noord MJ. Focal epithelial hyperplasia: A virus induced oral mucosal lesion in the chimpanzee. *Oral Surg Oral Med Oral Pathol* 1972;33:220-6.
- Chen SY. Focal epithelial hyperplasia in rabbit oral mucosa: *J Oral Pathol* 1979;8:213-23.
- Carlos BR, Sedano HE. Multifocal papilloma virus epithelial hyperplasia. *Oral Surg Oral Med Oral Pathol* 1994; 77:631-5
- Jarvis A, Gorlin RJ. Focal epithelial hyperplasia in an Eskimo population. *Oral Surg* 1972;32:227-8.
- Hernández-Jáuregui P, Eriksson A, Tamayo-Pérez R, Peterson U, Moreno-Lopez J. Human papillomaviruses type 13 DNA in focal epithelial hyperplasia among Mexicans. *Arch Virol* 1987; 93:131-7.
- Garlick JA, Calderon S, Buchner A, Mitrani-Rosenbaum S. Detection of human papillomavirus (HPV) DNA in focal epithelial hyperplasia. *J Oral Pathol Med* 1989;18:172-7.
- Henke RP, Guerin-Reverchon I, Milde-Langosch K, Strömme-Koppang H, Löning T. In situ detection of human papillomaviruses types 13 and 32 in focal epithelial hyperplasia of the oral mucosa. *J Pathol Med* 1989;18:419-21.
- Padayachee A, van Wick CW. Human papillomavirus (HPV) DNA in focal epithelial hyperplasia by in situ hybridization. *J Pathol Med* 1991;20:210-4.
- Garlick JA, Taichman LB. Human papillomavirus infection of the oral mucosa. *Am J Dermatopathol* 1991;13:386-95.
- Syrjänen SM, Syrjänen K, Happonen R-P, Lamberg MA. In situ DNA hybridization analysis of human papillomavirus (HPV) sequences in benign oral mucosal lesions. *Arch Dermatol Res* 1987;279:543-9.
- Petzoldt D, Pfister H. HPV 1 DNA in lesions of focal epithelial hyperplasia Heck. *Arch Dermatol Res* 1980;268:313-4.
- de Villiers EM, Neumann C, Le JY, Weidauer H, zur Hausen H. Infection of the oral mucosa with defined types of human papillomaviruses. *Med Microbiol Immunol* 1986;174:287-4.
- Praetorius CF, Mogeltoft M, Roed-Petersen B, Pindborg JJ. Focal epithelial hyperplasia of the oral mucosa in a south-Greenlandic population. *Scand J Dent Res* 1970;78:287-94.
- Axel T, Hammarström L, Larsson A. Focal epithelial hyperplasia. A light and electron microscopic study of one case. *Oral Surg* 1972;34:604-18.
- Roveda SIL, Osabutey-Anikon D. Focal epithelial hyperplasia. *Br Dent J* 1979;147:165-6.
- Paz-Bueso HR, Hernández-Jauregui P, Espinoza-Larios EM, Tamayo-Pérez R. Focal epithelial hyperplasia: first report in Mexico. Clinical, light and ultrastructural microscopic studies. *Arch Invest Med (Mex)* 1986;17:157-66.