



Carta al Director: Casos clínicos breves

Glomerulonefritis extracapilar y lepra: una asociación infrecuente

Extracapillary glomerulonephritis and leprosy: An uncommon association

Sr. Director:

La lepra es una enfermedad crónica originada por el bacilo intracelular *Mycobacterium leprae*, con afectación primordial cutánea y en nervios periféricos¹. La clínica es variable, y hay formas con pocas lesiones y escasos bacilos (lepra tuberculoides), y otras con numerosas lesiones y multibacilares (lepra lepromatosa) que aparece en sujetos con inmunidad celular defectuosa². La aparición de glomerulonefritis extracapilar en pacientes con lepra es excepcional, y describimos el caso de un paciente con ambas enfermedades.

Varón de 79 años diagnosticado de lepra a los 32 años con afectación neurológica y cutánea. Ingresó en marzo de 2011 por edemas, hematuria y deterioro de la función renal. A la exploración física destacaba el aspecto de facies leonina, pérdida de vello en cejas y nariz en silla de montar. La piel era áspera con xerostomía y engrosamiento, y presentaba máculas eritematosas en extremidades. La TA era de 168/104. La presión venosa estaba elevada, y tenía crepitantes bibasales y edemas periféricos. Se observó una disminución de la sensibilidad táctil y al dolor en extremidades.

En la analítica destacaban hemoglobina 11,9 g/dl, leucocitos 6.660 mm³, plaquetas 173.000 mm³, creatinina 2,31 mg/dl y urea 93 mg/dl. Las transaminasas, LDH, CPK, colesterol, triglicéridos, HDL y LDL, fueron normales. En el sedimento tenía > 100 hematíes por campo (90% dismórficos) y se objetivó una proteinuria de 24 h de 1,3 g. La serología fue negativa para virus B, C y VIH. Los ANA, ANCA y anticuerpos anti-membrana basal glomerular fueron negativos, y el C3 y C4 fueron normales. La radiografía de tórax mostró redistribución vascular y derrame pleural izquierdo. En la ecografía abdominal se observaron riñones de tamaño normal con aumento de la ecogenicidad cortical sin otras alteraciones.

Se realizó una biopsia renal percutánea en la que apareció una glomerulonefritis proliferativa endocapilar y extracapilar que afectaba a la mayor parte de los glomérulos (fig. 1). La inmunofluorescencia fue negativa, y no se identificaron depósitos de amiloide ni se observaron bacilos ácido-alcohol resistentes mediante la técnica de Fite. Se inició tratamiento

con 3 bolus de 6-metil-prednisolona y, posteriormente, prednisona (60 mg al día) y ciclofosfamida oral (100 mg al día). La función renal tuvo un deterioro progresivo, y se comenzó tratamiento con hemodiálisis a través de catéter yugular tunelizado derecho.

En mayo de 2011 se observó pancitopenia, por lo que se suspendió la ciclofosfamida y se comenzó tratamiento con micofenolato de sodio (360 mg cada 12 h). En junio de 2011 reingresa por neumonía bilobar por lo que se decide suspender definitivamente el tratamiento con micofenolato de sodio, continuándose con prednisona en dosis descendentes.

En agosto de 2011 ante la aparición de lesiones cutáneas en extremidades inferiores se realiza biopsia apareciendo áreas de necrosis dérmica asociadas a macrófagos con imágenes focales de vasculitis leucocitoclástica de vaso fino evolucionada, siendo el diagnóstico compatible con leproreacción de tipo II (*borderline lepromatosa*) (fig. 2). Se inició tratamiento con dapsona (100 mg al día), clofazimina (50 mg al día) y rifampicina (300 mg al mes). Reingresó en octubre de 2011 por anemia severa con hemoglobina de 5,7 g/dl, siendo diagnosticado de anemia hemolítica por dapsona que se suspendió. El paciente continuó en tratamiento con hemodiálisis, falleciendo tras hemopericardio en relación a cambio de catéter yugular en julio de 2012. No se pudo realizar examen necrópsico.

Conclusiones: La lepra sobre todo en su forma lepromatosa, puede originar amiloidosis renal secundaria, sobre todo en aquellos pacientes que tienen episodios recurrentes de eritema nudoso asociado o úlceras cutáneas crónicas; también pueden aparecer nefropatías tubulointersticiales tanto agudas como crónicas³⁻⁵. Finalmente, se han descrito varios tipos de glomerulonefritis por inmunocomplejos como proliferativa endocapilar, proliferativa mesangial, membranoproliferativa y glomerulosclerosis focal³⁻⁵.

Las formas extracapilares se han descrito en casos excepcionales⁶⁻¹⁰. Típicamente, los pacientes debutan con fracaso renal agudo. En alguna ocasión se ha demostrado la presencia de bacilos en el parénquima renal a nivel de los

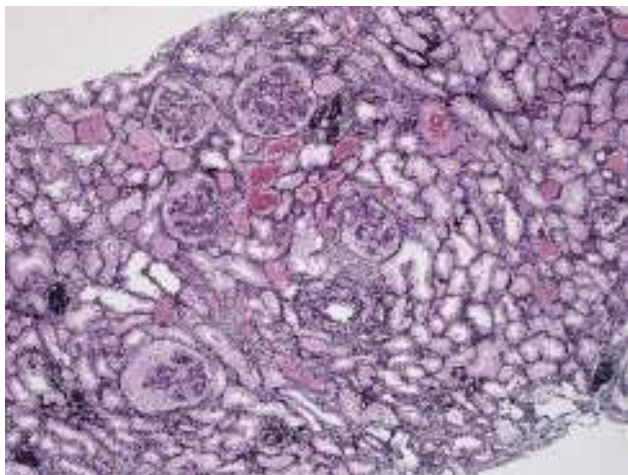


Figura 1 – Biopsia renal. Tinción con metenamina-plata. Se observan glomerulos con aumento de la celularidad, tanto a nivel endocapilar como con formación de semilunas extracapilares.

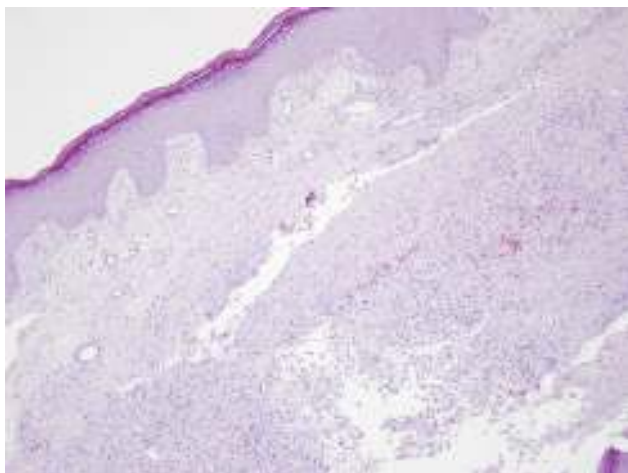


Figura 2 – Biopsia cutánea. Se observan áreas de necrosis extensa en dermis.

glomerulos y en el intersticio⁷. Los mecanismos por los que se asocian la glomerulonefritis extracapilar con inmunofluorescencia negativa y la lepra no son bien conocidos, pero es posible que las alteraciones inmunitarias que se producen en la lepra puedan favorecer la génesis de la glomerulonefritis.

En estos pacientes se debe considerar tratamiento adecuado. En nuestro caso se inició tratamiento con ciclofosfamida y, posteriormente, micofenolato de sodio asociado a esteroides. Es muy posible que este tratamiento contribuyera de modo determinante a la reactivación de la lepra como se confirmó al realizar la biopsia cutánea, por lo que se debe considerar tratamiento profiláctico con dapsona o clofazimina en estos casos.

El tratamiento de la lepra en los pacientes en diálisis es difícil porque existe poca experiencia con los fármacos utilizados y hay que realizar un ajuste de las dosis. El riesgo de efectos secundarios aumenta y, de hecho, nuestro paciente tuvo una anemia hemolítica muy severa, posiblemente secundaria a tratamiento con dapsona.

BIBLIOGRAFÍA

1. Scollard DM, Adams LB, Gillis TP, Krahenbuhl JL, Truman RW, Williams DL. The continuing challenges of leprosy. *Clin Microbiol Rev.* 2006;19:338–81.
2. Pardillo FE, Fajardo TT, Abalos RM, Scollard D, Gelber RH. Methods for the classification of leprosy for treatment purposes. *Clin Infect Dis.* 2007;44:1096–9.
3. Chugh KS, Damle PB, Kaur S, Sharma BK, Kumar B, Sakhuja V, et al. Renal lesions in leprosy amongst north Indian patients. *Postgrad Med J.* 1983;59:707–11.
4. Gupta JC, Diwakar R, Singh S, Gupta DK, Panda PK. A histopathologic study of renal biopsies in fifty cases of leprosy. *Int J Lepr Other Mycobact Dis.* 1977;45:167–70.
5. Mittal MM, Maheshwari HB, Kumar S. Renal lesions in leprosy. *Arch Pathol.* 1972;93:8–12.
6. Ng WL, Scollard DM, Hua A. Glomerulonephritis in leprosy. *Am J Clin Pathol.* 1981;76:321–9.
7. Sharma A, Gupta R, Khaira A, Gupta A, Tiwari SC, Dinda AK. Renal involvement in leprosy: Report of progression from diffuse proliferative to crescentic glomerulonephritis. *Clin Exp Nephrol.* 2010;14:268–71.
8. Ponce P, Ramos A, Ferreira ML, Pinto G, Lacerda MH. Renal involvement in leprosy. *Nephrol Dial Transplant.* 1989;4:81–4.
9. Madiwale CV, Mittal BV, Dixit M, Acharya VN. Acute renal failure due to crescentic glomerulonephritis complicating leprosy. *Nephrol Dial Transplant.* 1994;9:178–9.
10. Da Silva Junior GB, Daher Ede F. Renal involvement in leprosy: Retrospective analysis of 461 cases in Brazil. *Braz J Infect Dis.* 2006;10:107–12.

Gabriel de Arriba^{a,b,*}, Ruth A. Fiallos^a, Alberto de Lorenzo^a, José Ramón Rodríguez-Palomares^{a,b} y Cristian Perna^{b,c}

^a Nefrología, Hospital Universitario de Guadalajara, Guadalajara, España

^b Departamento de Medicina y Especialidades Médicas, Universidad de Alcalá (UAH), Guadalajara, España

^c Anatomía Patológica, Hospital Universitario de Guadalajara, Guadalajara, España

* Autor para correspondencia.

Correo electrónico: garribad@sescam.jccm.es (G. de Arriba).

0211-6995/© 2015 Los Autores. Publicado por Elsevier España, S.L.U. a nombre de Sociedad Española de Nefrología. Este es un artículo Open Access bajo la CC BY-NC-ND licencia. (<http://creativecommons.org/licencias/by-nc-nd/4.0/>)
<http://dx.doi.org/10.1016/j.nefro.2015.04.005>