

Caso clínico

Gastrostomía percutánea complicada con hematoma de pared abdominal; anemia severa secundaria a gastrostomía endoscópica percutánea

D. Chu¹, S. Chamorro², F. Arrieta^{3,4}, M.^a E. Cobo², A. Calañas^{3,4}, J. I. Botella^{3,4}, J. Balsa^{4,5}, I. Zamarrón^{3,4} y C. Vázquez^{3,4}

¹Servicio de Endocrinología y Nutrición. Hospital General Yagüe. Burgos. ²Servicio de Medicina Interna. Hospital Universitario Ramón y Cajal. ³Unidad de Nutrición Clínica y Obesidad. Servicio de Endocrinología y Nutrición. ⁴Centro de Investigación Biomédica en Red de Fisiopatología de la Obesidad y Nutrición (CIBERObn). Hospital Universitario Ramón y Cajal. IRYCIS. ⁵Servicio de Endocrinología y Nutrición. Hospital Infanta Sofía. Madrid.

Resumen

Introducción: La Gastrostomía Percutánea Endoscópica (PEG), es un método seguro y efectivo que ofrece claras ventajas respecto a la alimentación por sonda nasogástrica para conseguir una nutrición adecuada en pacientes con problemas de deglución, pero que mantienen intacto el sistema digestivo.

Sin embargo, a pesar de ser considerada una técnica segura no está exenta de complicaciones graves. Presentamos una paciente con disfagia que tras la práctica de la gastrostomía endoscópica percutánea desarrolla una anemia severa con gran hematoma subcutáneo, dado lo excepcional del caso y revisamos la literatura.

(*Nutr Hosp.* 2012;27:1361-1363)

DOI:10.3305/nh.2012.27.4.5828

Palabras clave: PEG. Nutrición enteral. Gastrostomía endoscópica percutánea. Hematoma de pared. PICC.

PERCUTANEOUS GASTROSTOMY COMPLICATED WITH ABDOMINAL WALL HEMATOMA; SEVERE ANEMIA SECONDARY TO PERCUTANEOUS ENDOSCOPIC GASTROSTOMY

Abstract

Endoscopic percutaneous gastrostomy (PEG) is a safe and effective procedure that offers clear advantages over nasogastric tube feeding to ensure adequate nutrition in patients with swallowing problems who have an intact digestive tract. With proper placement and monitoring methodology there are few complications in both the per-track procedure as in the long run. However, despite being considered a safe technique it is not devoided of serious complications. We report a patient with dysphagia, requiring percutaneous endoscopic gastrostomy placement developing a severe anemia with severe subcutaneous hematoma, given the exceptional case and literature review.

(*Nutr Hosp.* 2012;27:1361-1363)

DOI:10.3305/nh.2012.27.4.5828

Key words: PEG. Enteral nutrition. Percutaneous endoscopic gastrostomy. Wall hematoma.

Introducción

Desde su descripción inicial en 1980¹, la gastrostomía endoscópica percutánea (PEG) ha tenido gran impacto en las técnicas de alimentación enteral, desplazando otras técnicas habituales de alimentación enteral.

Diferentes estudios prospectivos relacionados con las gastrostomías han evaluado la eficacia y seguridad del procedimiento. La mayoría de las complicaciones descritas en la literatura se presentan con mayor probabilidad en

pacientes ancianos con enfermedades concomitantes, especialmente aquellos con un proceso infeccioso o que tienen antecedentes de broncoaspiración². La incidencia global de complicaciones por gastrostomía percutánea bien endoscópica o radiológica, se describe como inferior al 17%. La mayoría de las complicaciones, son consideradas complicaciones menores como, desprendimiento de PEG, secreciones alrededor del estoma y la infección de la herida por PEG³, siendo las complicaciones graves menores al 3%, incluyendo la perforación gástrica, hemorragia gástrica y excepcional el desarrollo de hematoma. La mortalidad inmediata asociada al procedimiento es inferior al 1%, mucho menores que en la gastrostomía quirúrgica⁴. A continuación presentamos un caso de hemorragia severa tras gastrostomía endoscópica, con anemia severa y gran hematoma abdominal con evolución favorable, dado lo excepcional del caso consi-

Correspondencia: Francisco Arrieta Blanco.
Hospital Ramón y Cajal.
C/ Colmenar km. 7,2.
Madrid. España.
E-mail: arri68@hotmail.com

Recibido: 28-I-2012.

Aceptado: 2-III-2012.

deramos de interés su publicación y realizamos una revisión de la literatura mediante la búsqueda en PubMed con los títulos de complicaciones post gastrostomía, hemorragia asociada, hematoma de pared abdominal.

Caso clínico

Mujer de 80 años, con antecedentes de hipertensión arterial, neuritis óptica y parálisis bulbar progresiva de 5 años de evolución.

Ingresa en urgencias por episodio de disnea brusca tras atragantamiento durante la comida. Su hijo refiere que desde hace tiempo presenta episodios repetidos y cada vez más frecuentes de tos en relación con la ingesta de líquidos. En el último trimestre presentaba también dificultades para la ingesta de sólidos con incremento de las secreciones salivares. En el servicio de urgencias se objetiva episodios de desaturación (89-90%), coincidiendo con disnea y abundantes ruidos de secreciones a la auscultación pulmonar. Es ingresada en el Servicio de Medicina Interna del Hospital, con el diagnóstico de broncoaspiración secundario a disfagia. Los datos de laboratorio inicial revelaron un hemograma normal con una hemoglobina de 14,1 g/dl, además de una coagulación normal. En la radiografía de tórax no se observan imágenes de infiltrados.

A su ingreso y para evitar nuevos episodios de broncoaspiración, se procedió a la realización de sondaje nasogástrico solicitando gastrostomía de manera programada tras estabilizar y ver evolución de la paciente. Fue tratada con amoxicilina-clavulánico, broncodilatadores y oxigenoterapia con buena respuesta. Durante su hospitalización se realizó gastrostomía, aparentemente sin complicaciones, si bien en las horas posteriores presentó sangrado perisonda (fig. 1) no obteniéndose restos hemáticos en el lavado. Se solicitó analítica, objetivándose anemia importante (Hb: 6,7 g/dl, Hb previa 14,1 g/dl), se realizó TAC abdominal (fig. 2A) donde se evidencia la presencia y extensión de un hematoma de pared abdominal. Se procedió a cambiar la sonda de gastrostomía, limpieza de zona de perisonda y se inició nutrición parenteral tras la colocación de un PICC. La paciente precisó transfusión de 2 concentrados de hemáties, evolucionando favorablemente. Previo al alta, se inicia nutrición enteral a través de la gastrostomía que toleró sin complicaciones.

Discusión

La gastrostomía percutánea, bien endoscópica o radiológica, es un procedimiento cada vez más extendido. Hoy en día, la PEG se ha convertido en el procedimiento de elección para facilitar la alimentación en aquellos pacientes con trastornos de la deglución y que requieren nutrición enteral a largo plazo. La elección de la PEG bien endoscópica o radiológica, dependerá de la patología del paciente, posibilidad de introducir el endoscopio, así como la experiencia del Hospital^{2,4}. La

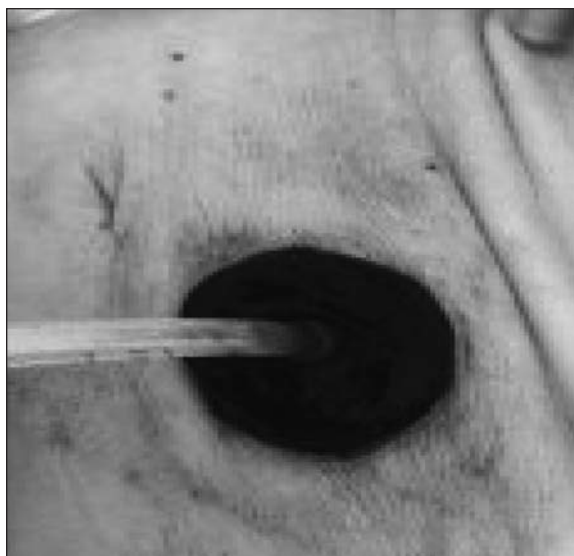


Fig. 1.—Sangrado perisonda posterior a colocación de gastrostomía.

tasa de morbilidad asociada a la PEG durante la evolución es elevada, por lo que es fundamental individualizar la indicación de la gastrostomía en función de la patología de base, la situación basal del paciente, y su pronóstico, así como realizar un seguimiento estrecho. Se ha señalado, en pacientes con PEG, una supervivencia global a 1, 6, 12 y 34 meses de 83%, 52%, 33% y 31%, respectivamente⁵.

Wojtowycz et al. realizaron un estudio en el que se ejecutaron CT abdominal de forma temprana en 18 pacientes tras colocación de PEG, observando la presencia de neumoperitoneo en la mayoría de los pacientes (56%). Los resultados adicionales del estudio, incluyen la presencia de hematoma de pared abdominal en 6 pacientes (33%) y hematoma gástrico en 3 pacientes (17%)⁶. Teniendo en cuenta la sensibilidad del TC para diagnosticar las complicaciones tempranas post-PEG, se decidió llevar a cabo esta técnica de imagen en nuestro caso clínico y así beneficiarse del reconocimiento precoz de complicaciones y evitar un suceso fatal, como el descrito en la literatura secundario a perforación iatrogénica y laceración de la vena esplénica y mesentérica superior cerca de su confluencia con la vena porta⁷. El caso que presentamos evolucionó favorablemente, pese a presentar una hemorragia severa que requirió transfusión de 2 concentrados de hemáties, limpieza de zona perisonda y colocación de nueva sonda.

La paciente que describimos, no tenía alteración de la coagulación, ni recibía tratamiento que contraindicara la gastrostomía, cumpliendo los criterios de indicación de gastrostomía⁸. Es importante practicar una analítica previa a la gastrostomía para valorar la situación hematológica y descartar alteraciones de la coagulación que contraindiquen la gastrostomía.

La hemorragia es una complicación poco frecuente pero puede llegar a ser grave. En nuestra revisión de la literatura se identificaron diferentes artículos desde

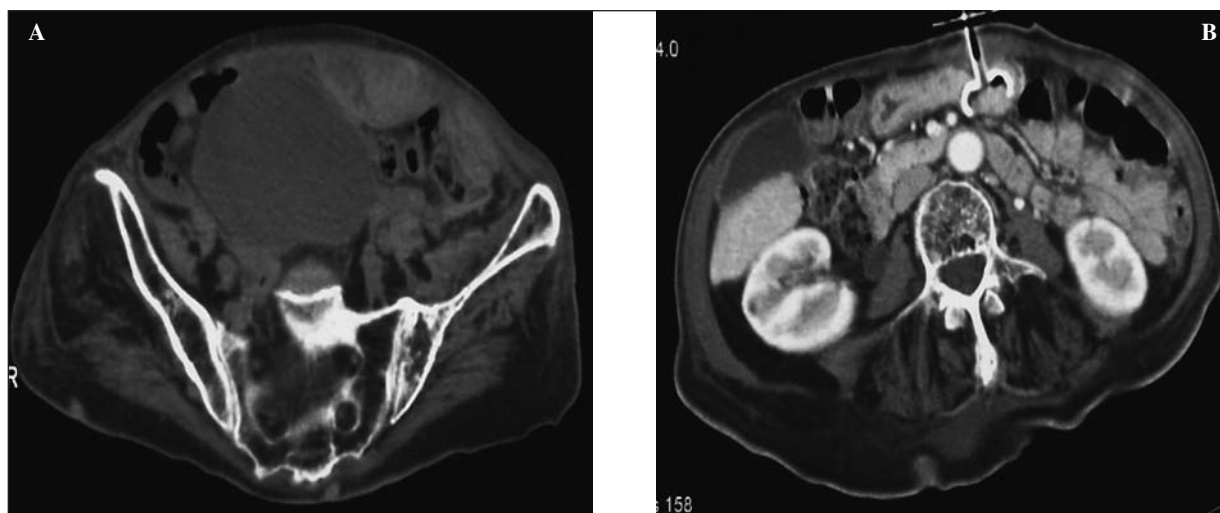


Fig. 2.—A) TAC abdominal: se identifica voluminoso hematoma en la pared abdominal anterior, que se extiende desde inmediatamente caudal a la gastrostomía hasta el espacio de Rezius. B) TAC control(03-10-11): hematoma en pared abdominal anterior que mide 10 x 7,7 x 11 cm.

1980, y la actualidad. Objetivándose a la hemorragia como una complicación post colocación de sonda de gastrostomía poco frecuente, se ha estimado que sobreviene en 0,2 a 2,5% de los casos, que presentan complicaciones graves^{4,7,9}. Sin embargo, dentro de la literatura revisada no se encuentran casos con anemia grave post PEG, y que además hayan cursado con evolución favorable, es por ello que presentamos mediante un caso clínico, la importancia de su estudio para el diagnóstico precoz, el seguimiento y el tratamiento.

La hemorragia post colocación de PEG, puede aparecer de forma inmediata durante la realización de la técnica a consecuencia de punción de uno de los vasos de la pared gástrica y además, de forma diferida secundaria a úlcera gástrica por decúbito de la sonda o por excesiva tracción de ésta. Se manifiesta como sangrado alrededor del sitio de inserción de la PEG y en ocasiones, como formación de un hematoma en la pared abdominal^{7,9,10} como en nuestro caso, en el cual objetivamos un gran hematoma perisonda, tal como se puede ver en la figura 1. Es importante señalar, que la hemorragia subcutánea que tiene lugar a la incisión de la piel suele ser común y usualmente autolimitada. En raras ocasiones, el sangrado puede ser debido a punción de un vaso grande de la pared abdominal y ser subsidiario de sutura para hemostasia, siendo más frecuente en pacientes con hipertensión portal y coagulopatía. La hemorragia post-PEG se maneja similar a otros episodios de hemorragia digestiva alta, como el caso que hemos presentado, en el cual se mantuvo a la paciente en dieta absoluta y fluidoterapia, tras estabilización, se inicia nutrición artificial por la sonda.

Conclusión

Aunque la PEG continua siendo un procedimiento efectivo para proveer un soporte nutricional seguro, no

se encuentra exento de complicaciones como la infección de herida e incluso el hematoma de pared abdominal. El conocimiento de estas complicaciones, el uso de estrategias de prevención y la utilización de técnicas de imagen (TC abdominal) para la detección precoz de las complicaciones derivadas del procedimiento, son de gran utilidad para conocer la morbilidad asociada.

Referencias

- Gauderer MW, Ponsky JL, Izant RJ Jr. Gastrostomy without laparotomy: a percutaneous endoscopic technique. *J Pediatr Surg* 1980; 15: 872-5.
- Raha SK, Woodhouse K. The use of percutaneous endoscopic gastrostomy (PEG) in 161 consecutive elderly patients. *Age Ageing* 1994; 23: 162-3.
- Taylor CA, Larson DE, Ballard DJ, et al. Predictors of outcome after percutaneous endoscopic gastrostomy: a community-based study. *Mayo Clin Proc* 1992; 67: 1042-9.
- Larson DE, Burton DD, Schroeder KW, DiMagno EP. Percutaneous endoscopic gastrostomy. Indications, success, complications, and mortality in 314 consecutive patients. *Gastroenterology* 1987; 93: 48-52.
- Manjón L, Batanero R, Arrieta F, Balsa JA, Botella-Carretero JI, Zamarrón I, Blázquez J, Sánchez J, Carabaña F, Vázquez C. Evaluación de pacientes sometidos a Gastrostomía Percutánea mediante Radiología intervencionista (GPR) entre 2007 y 2009. *Nutr Hosp* 2010; 25 (Suppl. 2): 65.
- Wojtowycz MM, Arata JA, Micklos TJ, Miller FJ. CT Findings After Uncomplicated Percutaneous Gastrostomy. *AJR* 1988; 151: 307-9.
- Lau G, Lai SH. Fatal retroperitoneal haemorrhage: an unusual complication of percutaneous endoscopic gastrostomy. *Forensic Sci Int* 2001; 116: 69-75.
- Schrag SP, Sharma R, Jaik NP, Seamon MJ, Lukaszczuk JJ, Martin ND, Hoey BA, Stawicki SP. Complications related to percutaneous endoscopic gastrostomy (PEG) tubes. A comprehensive clinical review. *J Gastrointest Liver Dis* 2007; 16 (4): 407-18.
- Chong C, Derigo L, Brown D. Massive gastric bleeding: a rarely seen subacute complication of percutaneous endoscopic gastrostomy. *Intern Med J* 2007; 37: 787-8.
- Disario J. Endoscopic approaches to enteral nutritional support. *Best Pract Clin Gastroenterology* 2006; 20: 605-30.