

TRATAMIENTO QUIRÚRGICO DE LA PATOLOGÍA TUMORAL DE LA GLÁNDULA PARÓTIDA. ESTUDIO DESCRIPTIVO DE 263 PAROTIDECTOMÍAS

Surgical treatment of tumor pathology of the parotid gland. Descriptive study of 263 parotidectomies

María del Mar MARTÍNEZ-RUIZ-COELLO ¹; Estefanía HERNÁNDEZ-GARCÍA ²; Estefanía MIRANDA-SÁNCHEZ ¹; Cristina GARCÍA-GARCÍA ¹; Óscar ARENAS-BRÍTEZ ²; Guillermo PLAZA-MAYOR ³

¹Hospital Universitario de Fuenlabrada. Servicio Otorrinolaringología y Cirugía de Cabeza y Cuello. Madrid. España.

²Hospital Universitario de Fuenlabrada y Hospital Universitario La Zarzuela. Servicio Otorrinolaringología y Cirugía de Cabeza y Cuello. Madrid. España.

³Hospital Universitario de Fuenlabrada y Hospital Universitario La Zarzuela. Jefe de Servicio de Otorrinolaringología y Cirugía de Cabeza y Cuello. Universidad Rey Juan Carlos. Madrid. España.

Correspondencia: marmruizcoello@hotmail.com

Fecha de recepción: 8 de julio de 2022

Fecha de aceptación: 9 de agosto de 2022

Fecha de publicación: 11 de agosto de 2022

Fecha de publicación del fascículo: 24 de marzo de 2023

Conflicto de intereses: Los autores declaran no tener conflictos de intereses

Imágenes: Los autores declaran haber obtenido las imágenes con el permiso de los pacientes

Política de derechos y autoarchivo: se permite el autoarchivo de la versión post-print (SHERPA/RoMEO)

Licencia CC BY-NC-ND. Licencia Creative Commons Atribución-NoComercial-SinDerivar 4.0 Internacional

Universidad de Salamanca. Su comercialización está sujeta al permiso del editor

RESUMEN: Introducción y objetivo: Los tumores salivales representan el 3-10% de los tumores de cabeza y cuello, siendo el 75-80% de origen parotídeo y en su mayoría benignos. La parotidectomía es una técnica quirúrgica que consiste en la exéresis de la glándula parótida. Existen diversos tipos; parotidectomía superficial (PS), parotidectomía superficial parcial (PSP) y parotidectomía total (PT). En esta última, al no respetarse el nervio facial (NF), las complicaciones son más frecuentes. Nuestro objetivo es analizar el resultado (tasa de recidiva y complicaciones) de la parotidectomía como técnica quirúrgica empleada

TRATAMIENTO QUIRÚRGICO DE LA PATOLOGÍA TUMORAL DE LA GLÁNDULA PARÓTIDA.
ESTUDIO DESCRIPTIVO DE 263 PAROTIDECTOMÍAS

MARTÍNEZ-RUIZ-COELLO MM, HERNÁNDEZ-GARCÍA E, MIRANDA-SÁNCHEZ E ET AL.

en el manejo de la patología parotídea, así como evaluar qué prueba complementaria es la más eficaz en el diagnóstico prequirúrgico de la patología parotídea tumoral. Material y método: Se realiza un estudio retrospectivo incluyendo 263 pacientes tratados mediante PS o PT entre enero de 2004 y diciembre de 2020 en el Hospital Universitario de Fuenlabrada. Se registraron datos demográficos, tiempo de evolución de la lesión, pruebas complementarias, protocolo quirúrgico y complicaciones postoperatorias. Se analiza principalmente la correlación positiva entre las pruebas realizadas prequirúrgicas (PAAF, ecografía, TC y RMN), con el diagnóstico definitivo anatomopatológico obtenido tras examinar la pieza quirúrgica. También se describe la tasa de paresia y parálisis facial y otras complicaciones habidas. Resultados: Se incluyeron 263 pacientes tratados mediante parotidectomía. El tiempo de evolución medio de las lesiones parotídeas fue de 15 meses (DE 19.88). La sensibilidad de la PAAF en nuestro estudio fue de 68.7%. Se realizó ecografía en un 44.10% de los pacientes, TC en un 77.94% y RMN en un 15.20%, mostrando una sensibilidad de 18.05%, 31.21% y 45%, respectivamente. La cirugía más frecuente fue la PS (43.3%, 114/263), seguida por la PSP (41.1%, 108/263) y, por último, la menos habitual fue la PT (15.58%, 41/263). Los tumores benignos fueron más frecuentes (84.79%, 223/263), siendo el adenoma pleomorfo el más frecuente, 45.73% (102/223). Dentro del grupo de tumores malignos (15.20%, 40/263), el más habitual fue el carcinoma mucoepidermoide (17.5%, 7/40) y las metástasis (17.5%, 7/40). La paresia facial, según la escala de House-Brackmann, fue leve (grado I y II) y transitoria en la mayoría de los casos, apareciendo en un 31.55%. Tras un periodo medio de seguimiento de 6 años no se han encontrado recidivas post parotidectomía por ningún tipo tumoral en nuestro estudio. Conclusión: En nuestra muestra, los tumores benignos representaron la gran mayoría de la patología parotídea. Dentro de este grupo, el adenoma pleomorfo fue el más frecuente. La PAAF fue la prueba complementaria con mejor correlación con el diagnóstico anatomopatológico definitivo, seguida por la RMN. La paresia facial leve (grados I y II) y transitoria fue la complicación postquirúrgica más habitual.

PALABRAS CLAVE: Parótida; tumor; diagnóstico; parotidectomía; complicaciones

SUMMARY: Introduction and objective: Salivary tumors account for 3-10% of head and neck tumors, 75-80% being of parotid origin and mostly benign. Parotidectomy is a surgical technique that consists of exeresis of the parotid gland. There are various types; Superficial parotidectomy (PS), partial superficial parotidectomy (PSP), and total parotidectomy (PT). In the latter, since the facial nerve (FN) is not spared, complications are more frequent. Our objective is to analyze the outcome (recurrence rate and complications) of parotidectomy as a surgical technique used in the management of parotid pathology, as well as to evaluate which complementary test is the most effective in the pre-surgical diagnosis of tumorous parotid pathology. Material and methods: We performed a retrospective study including 263 patients treated by SP or TP between January 2004 and December 2020 at the Fuenlabrada University Hospital. Demographic data, time of lesion evolution, complementary tests, surgical protocol and postoperative complications were recorded. The positive correlation between the pre-surgical tests performed (Fine needle aspiration (FNA), ultrasound, CT and MRI) and the definitive anatomopathological diagnosis obtained after examining the surgical specimen is analyzed. The rate of paresis/facial paralysis and other complications is also described. Results: We included 263 patients treated by parotidectomy. The mean time of evolution of the parotid lesions was 15 months (SD 19.88). The sensitivity of FNA in our study was 68.7%. Ultrasound was performed in 44.10% of patients (116/263), CT in 77.94% (205/263) and MRI in 15.20% (40/263), showing a positive correlation of 18.05%, 31.21% and 45%, respectively. The most frequent surgery was SP 43.3%, (114/263), closely followed by PSP (41.1%, 108/263) and finally the least common was TP (15.58%, 41/263). Benign tumors were more prevalent 84.79%, (223/263), with pleomorphic adenoma being the most frequent, 45.73% (102/223). Within the group of malignant tumors 15.20%, (40/263), the most common subtype was mucoepidermoid carcinoma (17.5%, 7/40) and metastases (17.5%, 7/40). Facial paresis, according to the

House-Brackmann scale, was mild (grade I and II) and transient in most cases, appearing in 31.55%. After a mean follow-up period of 6 years, no recurrences were found in our study. Conclusion: In our sample, benign tumors represented the majority of parotid pathology. Within this group, pleomorphic adenoma was the most frequent. FNA was the complementary test with the best correlation with the definitive anatomicopathologic diagnosis, followed by MRI. Mild and transitory facial paresis (grades I and II) was the most common post-surgical complication.

KEYWORDS: Parotid; tumor; diagnosis; parotidectomy; complications

INTRODUCCIÓN

La glándula parótida es la mayor de las glándulas salivales, situándose en la región preauricular y a lo largo del borde posterior de la mandíbula. Se describen clásicamente un lóbulo superficial y uno profundo, separados por el nervio facial (NF) y sus ramas [1]. Los tumores salivales representan el 3-10% de los tumores de cabeza y cuello, siendo el 75-80% de origen parotídeo y en su mayoría benignos (80%). Los tumores benignos de la glándula parótida más frecuentes son el adenoma pleomorfo (AP), que supone aproximadamente un 65%, y el tumor de Warthin (TW), que constituye un 25% de los tumores benignos. La mayoría de estos tumores se localizan en el lóbulo superficial [2].

El AP aparece comúnmente en la cuarta década de vida y, a pesar de su benignidad, tiene una alta tendencia a degenerar, recidivar y producir metástasis, de ahí la importancia de su correcto tratamiento [2]. El TW aparece mayoritariamente en pacientes varones durante la quinta década de la vida y constituye un tumor tendente a la multicentricidad [1,2]. Respecto a los tumores malignos, el más frecuente es el carcinoma mucoepidermoide, seguido por el carcinoma exadenoma pleomorfo y el carcinoma de células acinares.

La presentación clínica habitual de los tumores de parótida consiste en la aparición de una masa asintomática y palpable a nivel preauricular. Para su diagnóstico, la punción aspiración con aguja fina (PAAF) guiada por ecografía suele garantizar la obtención de material que ofrezca un diagnóstico citológico de presunción [3]. También suelen

ser necesarios estudios de imagen mediante TC y RMN [4].

Quer et al. han propuesto una clasificación de las parotidectomías por áreas, permitiendo definir con claridad la cirugía realizada en cada caso y estandarizando la resección realizada [5-7]. De esta forma surge la parotidectomía superficial parcial (PSP), la cuál consiste en una PS donde se realiza la exéresis de las áreas afectadas por el tumor con márgenes libres, evitando, cuando es posible, reseca la totalidad del lóbulo superficial. Esta opción quirúrgica supone una tasa menor de complicaciones a corto y largo plazo con un porcentaje de recidivas similar a la PS [8, 9].

El tratamiento de elección para los tumores parotídeos es el quirúrgico. La disección del nervio facial representa el momento más delicado de la intervención ya que, si se daña, el paciente desarrolla una parálisis facial postquirúrgica [1]. La técnica más habitual es la parotidectomía superficial (PS) con preservación del tronco y ramas del NF [5], permite reducir la tasa de recidivas frente a las enucleaciones, y reducir las complicaciones (Figura 1). En otras ocasiones, por su localización o histología, es necesaria la parotidectomía total (PT), tras la que son más frecuentes las complicaciones, como paresia o parálisis facial [2,5].

Entre las complicaciones de la parotidectomía, la más importante es la lesión del NF. Es conveniente diferenciar la paresia facial leve (grados I-II de House-Brackmann) y transitoria que se produce como consecuencia de una disección algo laboriosa y que tiene un pronóstico excelente, de la parálisis facial completa, inmediata y grave, que se produce

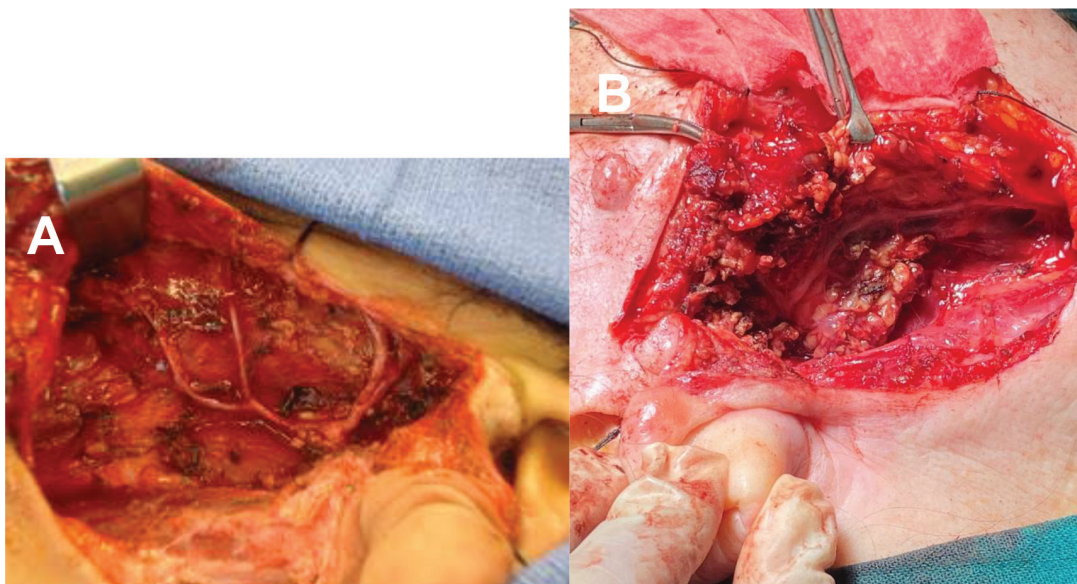


Figura 1. Imagen A: Parotidectomía superficial izquierda. Imagen B: Parotidectomía superficial derecha. En ambas imágenes intraoperatorias se visualiza el tronco del nervio facial y algunas de sus ramas.

como consecuencia de la lesión directa del nervio [3, 10-11]. Con el objetivo de evitar esta complicación surge la monitorización intraoperatoria del nervio facial (MINF) intraoperatoria [12-13].

Otra posible complicación posparotidectomía es el síndrome de Frey [14-15]. Se caracteriza por la aparición de enrojecimiento y sudoración en la región parotídea durante las comidas. Su patogenia sigue siendo discutida [16]. Otra complicación frecuente que aparece como secuela en el seguimiento de estos pacientes es la hipostesia temporauricular. Consiste en una pérdida de la sensibilidad que abarca desde pabellón auricular hasta 4 cm por delante del trago; siendo el resto de la exploración normal [15]. Su patogenia sigue siendo discutida. La hipótesis más aceptada argumenta que durante la parotidectomía se seccionan las fibras parasimpáticas destinadas a la parótida. Posteriormente, se produce una regeneración nerviosa aberrante de estas que acaban contactando con las glándulas sudoríparas y los vasos, dando la clínica

explicada anteriormente. Para evitar este proceso se usa el colgajo del sistema músculo-aponeurótico superficial (SMAS), que se interpone, en forma de barrera anatómica, entre las fibras parasimpáticas parotídeas y las glándulas sudoríparas [16].

El objetivo de este estudio fue evaluar la prueba complementaria más eficaz en el diagnóstico preoperatorio de los tumores de la glándula parótida y evaluar el resultado de la parotidectomía en el tratamiento de estas neoplasias.

MATERIAL Y MÉTODO

Se trata de un estudio retrospectivo descriptivo incluyendo pacientes tratados mediante parotidectomía superficial, superficial parcial o total, según la clasificación de Quer [5-7], entre enero de 2004 y diciembre de 2020 en el Hospital Universitario de Fuenlabrada.

Partiendo de una base de datos recogida en el sistema informático Selene de nuestro hospital,

TRATAMIENTO QUIRÚRGICO DE LA PATOLOGÍA TUMORAL DE LA GLÁNDULA PARÓTIDA.
ESTUDIO DESCRIPTIVO DE 263 PAROTIDECTOMÍAS

MARTÍNEZ-RUIZ-COELLO MM, HERNÁNDEZ-GARCÍA E, MIRANDA-SÁNCHEZ E ET AL.

se registraron datos demográficos (edad y sexo), tiempo de evolución, pruebas complementarias realizadas (PAAF, ecografía, TC y RMN), protocolo quirúrgico (tipo de cirugía), y aparición de complicaciones postoperatorias.

Dentro de las complicaciones postoperatorias se hizo principal hincapié en la parálisis facial, evaluando el grado según la escala de House-Brackmann, y su temporalidad según si fue permanente (>6 meses) o transitoria (<6 meses). Además, se recoge el porcentaje de aparición de seromas y síndromes de Frey, como otras posibles complicaciones. Se analiza también la sensibilidad de las pruebas diagnósticas realizadas prequirúrgicas, como son: PAAF, ecografía, TC y RMN, comprobándola con el diagnóstico definitivo anatomopatológico obtenido tras examinar la pieza quirúrgica. También se describe la tasa de recidiva ocurrida en el tiempo de seguimiento.

Se excluyeron del estudio pacientes menores de edad y que no cumplieron un seguimiento mínimo de un año. Al ser un estudio retrospectivo descriptivo, se utilizó como medida proporciones.

RESULTADOS

Se incluyeron 263 pacientes tratados de patología tumoral salival primaria mediante parotidectomía (Tabla 1). Un 55.13% de los casos fueron varones y el 45.24% mujeres. La edad media fue de 51.26 años (DE 15.36). El tiempo de evolución medio de las tumoraciones parotídeas presentadas fue de 15 meses (DE 19.88), aunque un 21.67% no supieron precisar el tiempo exacto.

En cuanto a las pruebas complementarias (Tabla 2), se realizó PAAF en un 96.19% (253/263) de los pacientes, encontrando como diagnóstico citológico más frecuente el AP (35.36%, 93/253). Un 68.37% (173/253) de las citologías realizadas mostraron una correlación positiva, coincidiendo con el diagnóstico definitivo. Un 3.95% (10/253) indicaban benignidad o malignidad sin concretar el tipo de tumor. Se realizó ecografía en un 44.10% de

Tabla 1. Resumen de los resultados del estudio (N=263 pacientes).

Parámetro	N (%)
Número de casos	263
Hombres	145 (55.13)
Mujeres	118 (45.24)
Edad media (años)	51.26
<i>Tumor</i>	
Benignos	233 (84.8)
Adenoma pleomorfo	102 (45.73)
Tumor de Warthin	75 (33.63)
Malignos	40 (15.20)
Carcinoma mucoepidermoide	7 (17.5)
Metástasis	7 (17.5)
Adenocarcinoma	6 (2.28)
Carcinoma adenoide quístico	4 (1.52)
Inflamación o sialodentitis	8 (3.04)
No alteración	4 (1.52)
<i>Cirugía</i>	
Parotidectomía superficial	114 (43.3)
Parotidectomía superficial parcial	108 (41.1)
Parotidectomía total	41 (15.58)

Tabla 2. Sensibilidad de las técnicas diagnósticas empleadas.

Técnica diagnóstica	Pacientes (n)	Sensibilidad de la técnica
PAAF	253	68.37%
TC	205	31.21%
Ecografía	116	18.05%
RMN	40	45%

los pacientes (116/263), TC en un 77.94% (205/263) y RMN en un 15.20% (40/263), mostrando una correlación positiva del 18.05%, 31.21% y 45% respectivamente.

La cirugía más frecuente fue la PS (43.3%, 114/263) (Figura 1), seguida por la PSP (41.1%, 108/263) y, por último, la PT (15.58%, 41/263).

Mediante la cirugía, se consiguió márgenes libres en un 77.94% de los pacientes intervenidos.

De 263 pacientes en 233 la histología resultó benigna y en 40 maligna. Dentro de los tumores benignos, el AP fue el tumor más frecuente, encontrado en un 45.73% (102/223). El TW ocupa el segundo lugar (33.63%, 75/223). El AP apareció en un mayor porcentaje en mujeres que en hombres (58.82% vs 41,17%), mientras que el TW fue más frecuente en varones (74.66%, 56/75). Entre los tumores malignos (15.20%, 40/263), el tumor más habitual fue el carcinoma mucoepidermoide (17.5%, 7/40) y las metástasis (17.5%, 7/40). El adenocarcinoma se presentó en un 2.28% (6/263) y el carcinoma adenoide quístico en un 1.52% (4/263) de los pacientes. Un 3.04% (8/263) mostraron inflamación o sialoadenitis y un 1.52% (4/263) no mostraron alteraciones (Tabla 1).

La paresia facial fue la complicación más frecuente (Tabla 3), apareciendo en un 50.94% (134/263), siendo marginal en un 50.74% (68/134). Los grados de paresia (según la escala de House-Brackmann) más comunes fueron leves, I en 53% (57/134,) y II, en 39.55% (53/134) respectivamente. La parálisis facial fue permanente en un 11.4% (30/263) de los pacientes. Entre los pacientes que presentaron parálisis facial permanente, un 93.3% (28/30) tenían un diagnóstico anatomopatológico, ya sea previo mediante PAAF, o tras analizar la pieza quirúrgica, de tumor maligno. Un 18.25% (48/263) padecieron síndrome de Frey postoperatorio, y un 30.41% (80/263) seromas transitorios. Tras un periodo medio de seguimiento de 6 años y mínimo de 1 año, no se han encontrado recidivas post parotidectomía en nuestro estudio.

DISCUSIÓN

Los tumores de las glándulas salivales acontecen en aproximadamente el 2-3% de todas las neoplasias de cabeza y cuello. La mayoría de estos tumores se originan en la glándula parótida, siendo

Tabla 3. Incidencia de complicaciones en nuestro estudio. *Entre los pacientes que presentaron parálisis facial permanente, un 93,3% (28/30) tenían un diagnóstico anatomopatológico, ya sea previo mediante PAAF, o tras analizar la pieza quirúrgica, de tumor maligno.

Complicación	Pacientes (n)	Porcentaje
Paresia facial	134	50.94% (134/263)
Grado I	57	53% (57/134)
Grado II	53	39.55% (53/134)
Grado III o más	24	17% (24/134)
Parálisis facial permanente*	30	11.4% (30/263)
Sd. De Frey	48	18.25% (48/263)
Seroma	80	30.4% (80/263)

aproximadamente un 85% de ellos benignos [2-3, 17-18].

En cuánto a las pruebas complementarias, la ecografía es una prueba no invasiva, rápida y fácil que ayuda a identificar, medir y clasificar los tumores salivares. Nos ayuda a dirigir el diagnóstico mostrando hallazgos sugerentes de benignidad o malignidad, muy importantes a la hora de elegir la siguiente prueba complementaria para definir el diagnóstico. Además, se puede combinar con la PAAF, aumentando el valor predictivo positivo (VPP) de la prueba. Por otro lado, permite evidenciar ganglios linfáticos adyacentes a la glándula, muy útil en los tumores malignos ya que podría cambiar la decisión quirúrgica [19, 20]. En nuestro trabajo la primera prueba a realizar por su disponibilidad e inocuidad fue la ecografía en la mayoría de los pacientes. Combinada con la PAAF, ambas pruebas nos orientaron en un primer momento sobre la etiología de la lesión que presentaron nuestros pacientes, facilitándonos la toma de decisiones. La PAAF es la principal herramienta diagnóstica inicial de las masas de cabeza y cuello, siendo un procedimiento seguro, rentable, rápido e indoloro [21].

Cuando la PAAF es realizada por profesionales experimentados e interpretada en el contexto de la información clínica, puede ser una prueba muy eficaz para diagnosticar la naturaleza del tumor. Marzouki et al. [22] definen la PAAF como una prueba altamente específica, pero solo moderadamente sensible. En nuestro trabajo, la precisión general de la PAAF fue del 68%, siendo mayor para patología benigna. Según Altin et al. [23], la precisión diagnóstica de la biopsia por PAAF al detectar malignidad fue del 86,52%, siendo la sensibilidad y especificidad del 68,96% y 89,63% respectivamente. En los tumores que se extendían al lóbulo profundo, la sensibilidad fue del 80%. Por ello, concluyeron que la PAAF es una importante herramienta diagnóstica para evaluar los tumores de la glándula parótida, siendo más precisa en la detección de tumores benignos, coincidiendo con nuestras conclusiones. Para Bova et al. [24], la sensibilidad y la especificidad de la PAAF para los tumores parotídeos benignos fueron del 76% y el 97%, respectivamente, y para tumores malignos fue del 90% y 99%. La precisión general de PAAF en este grupo de estudio fue del 81%. En ambos estudios [23,24], la precisión diagnóstica fue algo mayor que en nuestro estudio (68%).

La RM se ha considerado el *gold standard* en el diagnóstico para los tumores de la glándula parótida [25]. Puede identificar y diferenciar los tumores parotídeos del lóbulo profundo de los tumores del espacio parafaríngeo, lo que permite también la detección de la diseminación perineural y perivascular. Las principales desventajas del método incluyen el tiempo prolongado para la adquisición de imágenes, el alto coste, la susceptibilidad a los artefactos de movimiento y una resolución más baja para la evaluación ósea en comparación con la TC [26]. En el estudio de Zohair et al. [27], el 26% de los pacientes se beneficiaron de RM. Se diagnosticó un tumor benigno en el 63% de los pacientes y un tumor maligno en el 37% de los pacientes. El valor predictivo del tipo de tumor histológico de la RM en este estudio para tumores

benignos parece bastante fiable, oscilando entre el 80 y el 100% (particularmente para AP). Estos resultados coinciden con nuestro estudio en cuanto a la fiabilidad de la RM para diagnosticar tumores benignos asentados en la glándula parótida.

El tratamiento tradicional de los tumores parotídeos benignos consiste en la disección del NF llevando a cabo una PS o PT. Actualmente no hay acuerdo en la literatura en cuanto a la extensión de la resección para obtener un margen adecuado en tumores benignos [1-13,17-18, 24-28]. En la práctica actualmente perviven diferentes opciones quirúrgicas que de menor a mayor resección se pueden resumir en: enucleación, disección extracapsular (DEC), parotidectomías laterales parciales, parotidectomías laterales y PT [5, 24-28]. Quer et al. [5-7] propusieron una clasificación de la parotidectomía donde se especifica qué áreas glandulares se resecan para poder sistematizar las cirugías más a demanda de las lesiones. Las técnicas más reproducidas en la actualidad son la PS y la DEC [24-28]. Se ha tratado de investigar qué técnica tiene menor recidivas y con menores efectos adversos, encontrando diferentes resultados en la literatura. Albergotti et al. [29] no observaron diferencias en la tasa de recurrencia del tumor o parálisis facial permanente entre PS y DEC cuando se aplicó a nódulos solitarios clínicamente benignos de la glándula parótida. La DEC parece tener una menor incidencia de parálisis transitoria del NF y síndrome de Frey, aunque existe la posibilidad de que la técnica se haya aplicado a tumores menos desafiantes en promedio. Para estos autores, la PS sigue siendo el *gold standard* en el tratamiento de tumores parotídeos benignos [29-30]. La principal diferencia entre la DEC y todas las demás formas de parotidectomía es que no incluye la exposición del NF en el tronco principal para lograr la eliminación del tumor [28]. En la actualidad, está ganando presencia la PSP, entendida como la técnica quirúrgica que, exponiendo el tronco del NF, reseca exclusivamente las áreas afectadas por el tumor [3-7].

Para mejorar la localización y evitar el daño de este nervio ha surgido la MINF. El uso rutinario de la MINF ha demostrado una mejor conservación de la función del NF [31]. Los datos sobre el uso de MINF durante la cirugía de la glándula parótida son aproximadamente del 75% de los cirujanos de cabeza y cuello en Alemania y más del 67-80% en el Reino Unido [32]. Sin embargo, el uso de MINF durante la cirugía de la glándula parótida en los EE. UU parece ser un tema de debate. Muchos autores creen que MINF puede disminuir el riesgo de debilidad postoperatoria inmediata y permanente del NF. Sin embargo, se necesitan ensayos aleatorios prospectivos adicionales para determinar si estos resultados pueden traducirse en una mayor seguridad quirúrgica y una mayor satisfacción del paciente [12-13, 24].

En cuanto a las complicaciones derivadas de la cirugía parotídea, numerosos artículos coinciden en que la parálisis facial es la complicación más relevante [10-13, 24, 33]. En la literatura se describe una frecuencia de parálisis transitoria del nervio facial que varía entre el 15 % y el 66 % en la cirugía parotídea primaria, mostrando una mayor tasa en la PT en comparación con la PS. Rara vez se observa parálisis permanente del NF, variando la prevalencia entre 2,5 y 5% de los casos [10]. En el estudio llevado a cabo por Thölken et al. [33], la tasa global de parálisis facial postoperatoria transitoria hasta cuatro días después de la operación fue del 15,0 % (45 pacientes). Entre estos 45 pacientes, 38 (12,7 %) pacientes, 3 (1,0 %) pacientes, 3 (1,0 %) pacientes y 1 (0,3 %) paciente tenían grados HB II, HB III, HB IV y HB V, respectivamente. La parálisis facial permanente ocurrió en 11 (3,7%) pacientes. Esos resultados son algo mejores que los hallados en nuestra muestra, si bien la mayoría de las paresias que tuvimos fueron transitorias, leves y afectando sobre todo la rama marginal. Varios trabajos concluyen que las complicaciones de la cirugía aumentan significativamente con la extensión de la intervención [17,33].

Otra posible complicación es el síndrome de Frey, el cual se caracteriza por enrojecimiento y sudoración en la zona intervenida debido a una inervación aberrante de las glándulas sudoríparas de la piel. Existen numerosas técnicas para tratar de prevenir este síndrome, siendo la más conocida la técnica SMAS [16]. Una vez establecido, se pueden paliar los síntomas mediante la infiltración de toxina botulínica sobre la zona afectada [14]. En nuestra serie, aparece en casi el 20% de los pacientes, coincidiendo con la literatura.

Otras complicaciones descritas en la literatura son; complicaciones locales frecuentes en la primera semana post cirugía como la infección local, la fístula salival, el seroma y el hematoma; Complicaciones sensitivas como la hipoestesia y la disestesia que irán disminuyendo en frecuencia según pase el tiempo postoperatorio; Problemas con la cicatriz facial, pudiendo existir hipertrofia, queloides o mala cicatrización [11, 34]. En nuestro estudio destaca el desarrollo de seromas, coincidiendo con lo encontrado en la literatura [11, 14, 32-34].

CONCLUSIONES

En nuestra muestra, los tumores benignos representaron la gran mayoría de la patología parotídea. Dentro de este grupo, el adenoma pleomorfo y el tumor de Warthin fueron los más frecuentes. Dentro de los tumores malignos destacaron el carcinoma mucoepidermoide, las metástasis y el adenocarcinoma. Estos resultados coinciden con la literatura revisada. La PAAF fue la prueba complementaria con mejor correlación con el diagnóstico anatomopatológico definitivo, seguida por la RMN.

La parálisis facial fue la complicación postquirúrgica mas habitual, siendo esta en su mayoría marginal y grados leves según la escala de House-Brackmann (I y II), así como resolviéndose antes de los 6 meses tras tratamiento quirúrgico. La aparición de seromas o de síndrome de Frey son

posibles complicaciones que no deben despreciarse tras realizar una parotidectomía.

AGRADECIMIENTOS

Me gustaría mostrar mi agradecimiento a los Servicios de Anatomía Patológica y de Radiodiagnóstico del Hospital Universitario de Fuenlabrada por la colaboración y la ayuda brindada en todo momento.

BIBLIOGRAFÍA

1. Kochhar A, Larian B, Azizzadeh B. Facial Nerve and Parotid Gland Anatomy. *Otolaryngol Clin North Am.* 2016;49(2):273-84. doi: 10.1016/j.otc.2015.10.002.
2. Plaza G, Aparicio JM. Patología de las glándulas salivales. Ponencia del XI Congreso de la AMORL. Fuenlabrada, junio de 2016. Madrid: ERGON. 2016. ISBN: 978-84-16732-08-1. Disponible en :http://www.amorl.es/images/pdf/ponencia_patologia_glandulas_salivales.pdf (consultado el 15 de junio de 2022).
3. Maahs GS, Oppermann, Maahs LG, Machado Filho G, Ronchi AD. Parotid gland tumors: a retrospective study of 154 patients. *Braz J Otorhinolaryngol.* 2015;81(3):301-6. doi: 10.1016/j.bjorl.2015.03.007.
4. Chang YJ, Huang TY, Liu YJ, Chung HW, Juan CJ. Classification of parotid gland tumors by using multimodal MRI and deep learning. *NMR Biomed.* 2021;34(1):e4408. doi: 10.1002/nbm.4408.
5. Quer M, Vander Poorten V, Takes RP, Silver CE, Boedeker CC, de Bree R et al. Surgical options in benign parotid tumors: a proposal for classification. *Eur Arch Otorhinolaryngol.* 2017;274(11):3825-3836. doi: 10.1007/s00405-017-4650-4.
6. Quer M, Guntinas-Lichius O, Marchal F, Vander Poorten V, Chevalier D, León X et al. Classification of parotidectomies: a proposal of the European Salivary Gland Society. *Eur Arch Otorhinolaryngol.* 2016;273(10):3307-12. doi: 10.1007/s00405-016-3916-6.
7. Quer M, Pujol A, León X, López M, García J, Orús C et al. Parotidectomies in benign parotid tumours: "Sant Pau" surgical extension classification. *Acta Otorrinolaringol Esp.* 2010;61(1):1-5. doi: 10.1016/j.otorri.2009.10.003.
8. Plaza G, Amarillo E, Hernández-García E, Hernando M. The role of partial parotidectomy for benign parotid tumors: A case-control study. *Acta Otolaryngol.* 2015;135(7):718-21. doi: 10.3109/00016489.2015.1020394.
9. Hernando M, Plaza G. Tratamiento quirúrgico de los tumores de glándulas salivales. *Acta Otorrinolaringol Esp.* 2009;60(5):340-5. doi: 10.1016/j.otorri.2009.04.001.
10. Siddiqui AH, Shakil S, Rahim DU, Shaikh IA. Post parotidectomy facial nerve palsy: A retrospective analysis. *Pak J Med Sci.* 2020;36(2):126-130. doi: 10.12669/pjms.36.2.1706.
11. Infante-Cossio P, Gonzalez-Cardero E, Garcia-Perla-Garcia A, Montes-Latorre E, Gutierrez-Perez JL, Prats-Golczer VE. Complications after superficial parotidectomy for pleomorphic adenoma. *Med Oral Patol Oral Cir Bucal.* 2018;23(4):e485-e492. doi: 10.4317/medoral.22386.
12. Chiesa-Estomba CM, Larruscain-Sarasola E, Lechien JR, Mouawad F, Calvo-Henriquez C, Diom ES et al. Facial nerve monitoring during parotid gland surgery: a systematic review and meta-analysis. *Eur Arch Otorhinolaryngol.* 2021;278(4):933-943. doi: 10.1007/s00405-020-06188-0.
13. Guntinas-Lichius O, Eisele DW. Facial Nerve Monitoring. *Adv Otorhinolaryngol.* 2016;78:46-52. doi: 10.1159/000442124.
14. Motz KM, Kim YJ. Auriculotemporal Syndrome (Frey Syndrome). *Otolaryngol Clin North Am.* 2016;49(2):501-9. doi: 10.1016/j.otc.2015.10.010.
15. Bovenzi CD, Ciolek P, Crippen M, Curry JM, Krein H, Heffelfinger R. Reconstructive trends and complications following parotidectomy: incidence and predictors in 11,057 cases. *J Otolaryngol Head Neck Surg.* 2019;48(1):64. doi: 10.1186/s40463-019-0387-y.
16. Wille-Bischofberger A, Rajan GP, Linder TE, Schmid S. Impact of the SMAS on Frey's syndrome after parotid surgery: a prospective, long-term study. *Plast Reconstr Surg.* 2007;120(6):1519-1523. doi: 10.1097/01.prs.0000282036.04717.1d.

17. Foresta E, Torroni A, Di Nardo F, de Waure C, Poscia A, Gasparini G et al. Pleomorphic adenoma and benign parotid tumors: extracapsular dissection vs superficial parotidectomy--review of literature and meta-analysis. *Oral Surg Oral Med Oral Pathol Oral Radiol.* 2014;117(6):663-76. doi: 10.1016/j.oooo.2014.02.026.
18. Sood S, McGurk M, Vaz F. Management of Salivary Gland Tumours: United Kingdom National Multidisciplinary Guidelines. *J Laryngol Otol.* 2016;130(S2):S142-S149. doi: 10.1017/S0022215116000566.
19. Wang Y, Xie W, Huang S, Feng M, Ke X, Zhong Z et al. The Diagnostic Value of Ultrasound-Based Deep Learning in Differentiating Parotid Gland Tumors. *J Oncol.* 2022 12;2022:8192999. doi: 10.1155/2022/8192999.
20. Chen H, Bao X, Wan L. Application of Contrast-Enhanced Ultrasound Combined with Elastic Imaging Technology in Differential Diagnosis of Salivary Gland Tumors. *J Healthc Eng.* 2022 12;2022:4600751. doi: 10.1155/2022/4600751.
21. Singh Nanda KD, Mehta A, Nanda J. Fine-needle aspiration cytology: a reliable tool in the diagnosis of salivary gland lesions. *J Oral Pathol Med.* 2012;41(1):106-12. doi: 10.1111/j.1600-0714.2011.01069.x.
22. Marzouki HZ, Altabsh MA, Albakrei MO, Al-Khatib TA, Merdad MA, Farsi NJ. Accuracy of preoperative fine needle aspiration in diagnosis of malignant parotid tumors. *Saudi Med J.* 2017;38(10):1000-1006. doi: 10.15537/smj.2017.10.20988.
23. Altin F, Alimoglu Y, Acikalin RM, Yasar H. Is fine needle aspiration biopsy reliable in the diagnosis of parotid tumors? Comparison of preoperative and postoperative results and the factors affecting accuracy. *Braz J Otorhinolaryngol.* 2019;85(3):275-281. doi: 10.1016/j.bjorl.2018.04.015.
24. Bova R, Saylor A, Coman WB. Parotidectomy: review of treatment and outcomes. *ANZ J Surg.* 2004;74(7):563-8. doi: 10.1111/j.1445-2197.2004.02988.x.
25. Soler R, Bargiela A, Requejo I, Rodríguez E, Rey JL, Sancristan F. Pictorial review: MR imaging of parotid tumours. *Clin Radiol.* 1997;52(4):269-75. doi: 10.1016/s0009-9260(97)80052-9.
26. Stoia S, Băciuț G, Lenghel M, Badea R, Csutak C, Rusu GM et al. Cross-sectional imaging and cytologic investigations in the preoperative diagnosis of parotid gland tumors - An updated literature review. *Bosn J Basic Med Sci.* 2021;21(1):19-32. doi: 10.17305/bjbm.2020.5028.
27. Zouhair N, Mallouk S. Corrélation entre l'imagerie par résonnance magnétique, l'extemporanéité et l'histologie définitive des tumeurs parotidiennes: série de cas-.. *Pan Afr Med J.* 2020;37:80. doi: 10.11604/pamj.2020.37.80.21192.
28. Iro H, Zenk J. Role of extracapsular dissection in surgical management of benign parotid tumors. *JAMA Otolaryngol Head Neck Surg.* 2014;140(8):768-9. doi: 10.1001/jamaoto.2014.1218.
29. Albergotti WG, Nguyen SA, Zenk J, Gillespie MB. Extracapsular dissection for benign parotid tumors: a meta-analysis. *Laryngoscope.* 2012;122(9):1954-60. doi: 10.1002/lary.23396.
30. Zbären P, Vander Poorten V, Witt RL, Woolgar JA, Shaha AR, Triantafyllou A et al. Pleomorphic adenoma of the parotid: formal parotidectomy or limited surgery? *Am J Surg.* 2013;205(1):109-18. doi: 10.1016/j.amjsurg.2012.05.026.
31. Edwards BM, Kileny PR. Intraoperative neurophysiologic monitoring: indications and techniques for common procedures in otolaryngology-head and neck surgery. *Otolaryngol Clin North Am [Internet].* 2005;38(4):631-42, viii.
32. Preuss SF, Guntinas-Lichius O. On the diagnosis and treatment of parotid gland tumors: results of a nationwide survey of ENT hospitals in Germany. *HNO.* 2006;54:868-74.
33. Thölken R, Jering M, Mayer M, Schiele S, Müller G, Zenk J. Prospective study on complications using different techniques for parotidectomy for benign tumors. *Laryngoscope Investig Otolaryngol.* 2021;6(6):1367-1375. doi: 10.1002/lio2.694.
34. Lambiel S, Dulguerov N, Courvoisier DS, Dulguerov P. Minor Parotidectomy Complications: A Systematic Review. *Laryngoscope.* 2021;131(3):571-579. doi: 10.1002/lary.28912.