
Casos clínicos en Cardiología (n.º 7): niña de 11 años con soplo cardiaco y alteraciones en el electrocardiograma

FJ. Pérez-Lescure Picarzo, D. Crespo Marcos
Cardiología Infantil. Área de Pediatría. Hospital Universitario Fundación Alcorcón.
Alcorcón, Madrid. España.

Resumen

Continuamos con la serie de casos clínicos en Cardiología Pediátrica revisando los motivos de consulta frecuentes en las consultas de Pediatría de Atención Primaria, presentados de forma breve y práctica y tratando de mostrar la utilidad del electrocardiograma, método diagnóstico del que disponemos en Atención Primaria. En este número se presenta el caso de una niña de 11 años con un soplo cardiaco detectado en una revisión del niño sano. Se discute cómo las características del soplo y los hallazgos electrocardiográficos orientan el manejo de esta paciente.

Palabras clave: *Cardiología. Hemibloqueo anterior de rama izquierda. Bloqueo incompleto de rama derecha. Hendidura mitral. Arritmia. Soplo cardiaco.*

Clinical cases in Cardiology (nº 7): eleven years old girl with heart murmur and abnormal electrocardiography

Abstract

We continue the series of clinical cases in Paediatric Cardiology checking frequent reasons for consultation in the paediatric offices of Primary Care, presenting them in a brief and practical way and trying to show the electrocardiogram usefulness, diagnostic tool available at the primary care office.

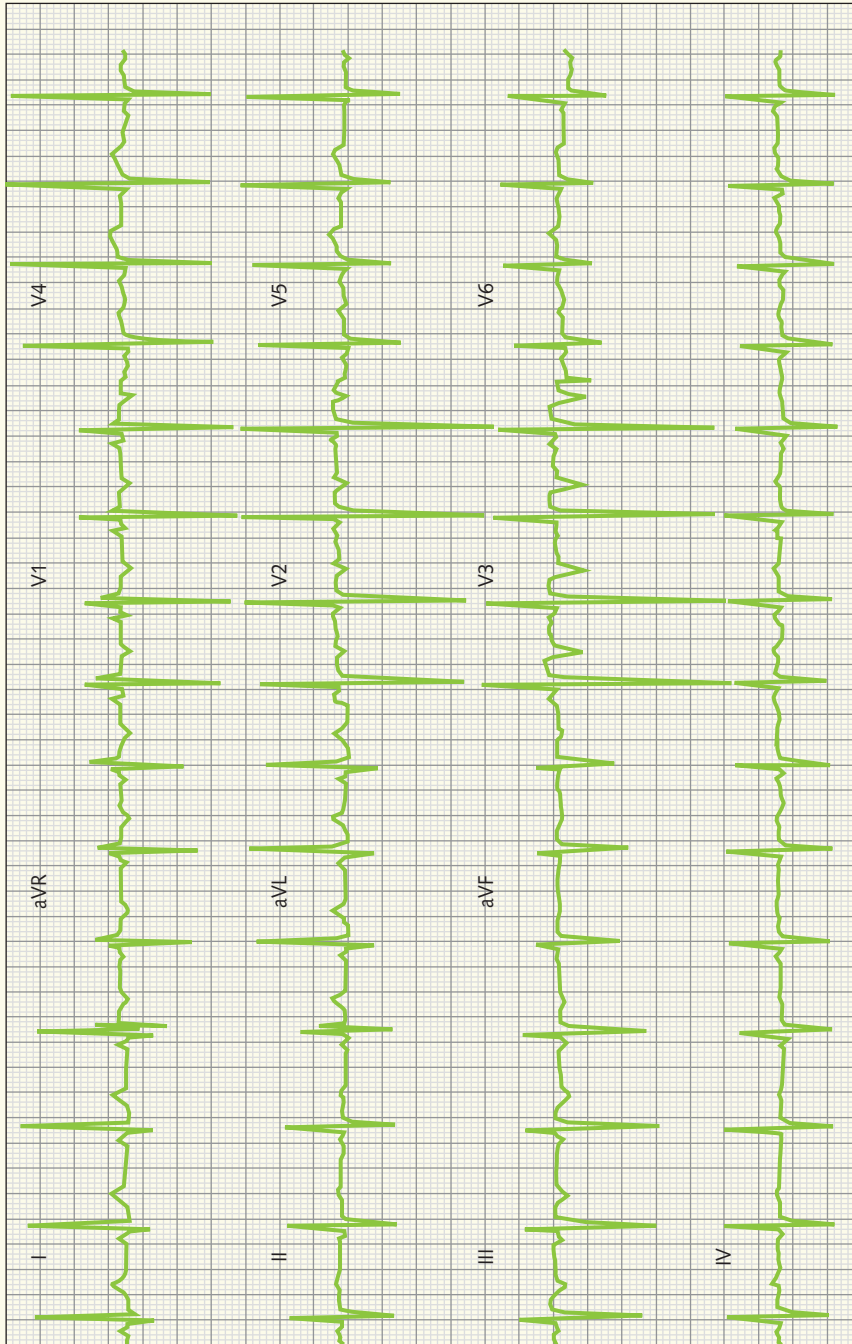
In this paper we present the case of an 11 years old girl with a heart murmur found in a well child examination exam. The way clinical and electrocardiography findings guide the diagnosis of this patient is discussed.

Key words: *Cardiology. Left anterior hemiblock. Incomplete right bundle branch block. Cleft of the mitral valve. Cardiac arrhythmia. Cardiac murmurs.*

Francisco Javier Pérez-Lescure Picarzo, fjpllescure@fhalcorcon.es

Los autores declaran no presentar conflictos de intereses en relación con la preparación y publicación de este artículo.

Figura 1. ECG de la paciente.



Caso clínico

Niña de 11 años que acude por primera vez a la consulta de su pediatra para la realización de una revisión del Programa de Salud Infantil.

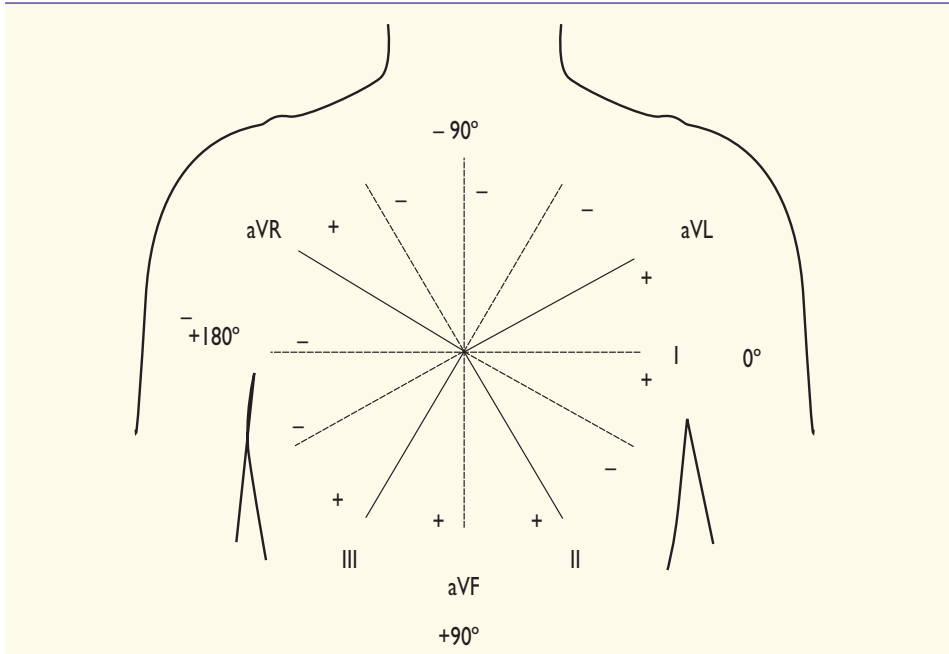
Durante la exploración física, se detecta un soplo sistólico suave 1-2/6 localizado en el borde esternal inferior izquierdo y en la zona del *apex* cardíaco, que no se modifica con la postura y un segundo ruido aparentemente normal. El resto del examen físico es normal, incluidos los pulsos periféricos. La tensión arterial es también normal.

La paciente está asintomática; nunca ha presentado palpitaciones, precordialgia ni síncope, y tiene una buena tolerancia al esfuerzo, realizando deporte de forma regular (voleibol) dos veces a la semana.

La madre refiere que la niña tiene un soplo "desde siempre" pero que le dijeron que no era importante y que su otro hijo de 16 años lo tuvo cuando era niño y luego desapareció.

Por las características del soplo, que no nos parece claramente funcional, decidimos hacer un electrocardiograma (ECG) (figura 1). Antes de continuar leyendo, examinad el ECG unos minutos.

Figura 2. Representación de las derivaciones de los miembros del ECG.



Siguiendo la lectura sistemática del ECG¹, el ECG muestra un ritmo sinusal (eje onda P a 0° por ser positiva en I y equifásica en aVF) con frecuencia cardíaca aproximada de 80 latidos por minuto (lpm).

Para determinar el eje del complejo QRS, debemos seguir dos pasos: 1) localizar un cuadrante utilizando las derivaciones I y aVF, y 2) encontrar una derivación con complejos QRS isodifás-

sicos (altura onda R aproximadamente igual que profundidad onda S). El eje QRS será perpendicular a esta derivación dentro del cuadrante seleccionado (figura 2).

Para localizar un cuadrante comprobamos que el complejo QRS en la derivación I es positivo, esto significa que en el eje de la derivación I el vector del QRS se dirige hacia el polo positivo, es decir, hacia 0°; ya tenemos un lado del

Figura 3. Derivación I y aVL: onda q pequeña y R grande. La onda q es la primera deflexión negativa del complejo QRS. La onda R es la primera onda positiva del complejo QRS. En función de su tamaño relativo dentro del complejo, las ondas se designan con letras mayúsculas o minúsculas.

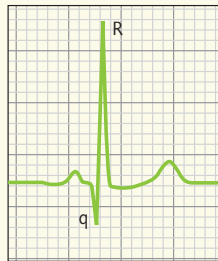
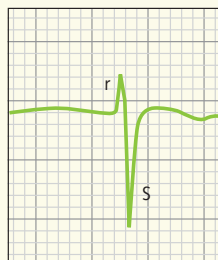


Figura 4. Derivaciones II, III y aVF, onda r pequeña y S grande. La onda S es la deflexión negativa del complejo QRS después de una onda R positiva.



cuadrante. Como en aVF el complejo es negativo, se dirigirá hacia el lado negativo del eje de aVF, es decir, hacia -90° , segundo lado del cuadrante. El cuadrante será entonces el comprendido entre 0° y -90° .

Para poder definir con mayor exactitud el eje dentro del cuadrante, deberemos buscar la derivación de los miembros (I, II, III, aVR, aVF y aVL) donde el complejo QRS sea "más equifásico", es decir, donde no sea positivo ni negativo. En nuestro caso, la derivación con el complejo "más equifásico" es II. El eje del complejo QRS será perpendicular a la derivación II, dentro del cuadrante seleccionado (0° y -90°), es decir, a -30° (figura 2).

Una vez conocido el eje, comparamos con la tabla de valores normales (tabla 1), donde encontramos que los valores normales para una niña de 12 años se sitúan entre $+20^\circ$ y $+105^\circ$. Por lo tanto, el eje del QRS de nuestro caso está fuera de los límites normales. Existe una desviación "hacia la izquierda", es decir, en sentido contrario a las agujas del reloj.

A continuación, analizamos el eje de la onda T que está entre 0° y -90° , por ser positiva esta onda en las derivaciones I y negativa en aVF, lo que supone también una alteración en el eje normal de la onda T, que debe situarse entre 0° y 90° .

Del análisis de las ondas P deducimos que no hay signos de crecimiento auricular derecho (ondas P altas por encima del límite superior de la normalidad) ni izquierdo (ondas P anchas por encima del límite superior de la normalidad). La duración del complejo QRS es normal.

En V1 encontramos un patrón RSR', sugestivo de bloqueo de rama derecha, en este caso incompleto, porque la duración del complejo QRS es normal. Sabemos que la imagen RSR' es normal siempre que la duración del complejo sea normal y R' sea menor de 10 mm en una niña mayor de un año, como es nuestro caso.

Buscamos ahora si existe hemibloqueo anterior de rama izquierda, cuyos criterios aparecen en la tabla 2 y en las figuras 3 y 4, y comprobamos que en nuestro caso la paciente presenta ha-

Tabla 1. Eje QRS. Valores normales

Edad	Media (rango)
1 semana-1 mes	$+110^\circ$ (de $+30^\circ$ hasta $+180^\circ$)
1-3 meses	$+70^\circ$ (de $+10^\circ$ hasta $+125^\circ$)
3 meses-3 años	$+60^\circ$ (de $+10^\circ$ hasta $+110^\circ$)
> 3 años	$+60^\circ$ (de $+20^\circ$ hasta $+105^\circ$)

Tabla 2. Hemibloqueo anterior izquierdo

- Desviación izquierda del eje QRS (-30° hasta -90°) con duración normal
- Complejo rS en II, III y aVF
- Complejo qR en I y aVL

llazgos compatibles con hemibloqueo anterior izquierdo.

Comprobamos después el voltaje de las ondas R y S en V1 y V6, sin detectar signos de crecimiento ventricular derecho ni izquierdo. Examinamos entonces la onda T en las derivaciones precordiales, el segmento ST, la onda Q y los intervalos PR y QT, que resultan normales.

Las conclusiones de nuestra lectura serían las siguientes: ECG en ritmo sinusal, a 80 lpm, eje QRS -30° (desviación izquierda), alteraciones de la repolarización (onda T negativa en aVF), hemibloqueo anterior izquierdo, bloqueo incompleto de rama derecha (hallazgo frecuente y sin significado patológico a esta edad), sin signos de crecimiento auricular ni ventricular, intervalos PR y QT normales.

Una onda T negativa en aVF, sin otras alteraciones de la repolarización, puede verse en niños normales y no es necesariamente patológica.

La presencia de un hemibloqueo anterior izquierdo, y más en presencia de un soplo, obliga a descartar pato-

logía cardíaca estructural. Esta paciente fue remitida a un Servicio de Cardiología Pediátrica, donde se realizó un ecocardiograma que mostró una malformación de la válvula mitral tipo "hendidura o *cleft* mitral aislado", que originaba una insuficiencia leve de la válvula mitral origen del soplo detectado. Se recomendó cirugía, que se realizó a los pocos meses sin incidencias.

Comentario

Aunque la correlación anatómica no es exacta, hay patrones en el ECG de superficie que se corresponden con lesiones en el fascículo anterior de la rama izquierda denominado hemibloqueo anterior izquierdo.

El patrón del hemibloqueo anterior izquierdo del ECG de superficie es el resultado de una activación asíncrona del ventrículo izquierdo donde la pared posteroinferior se activa antes que la porción anterosuperior, existiendo dos vectores secuenciales. El resultado final es una desviación del plano frontal del QRS hacia la izquierda (el eje debe estar

a la izquierda de -30° en el hemibloqueo) y un complejo QRS normal o mínimamente alargado².

El hemibloqueo anterior izquierdo aparece en niños afectados de cardiopatías congénitas (canal auriculoventricular, comunicación interauricular tipo *ostium primum* o aurícula única, entre otras). El hemibloqueo anterior izquierdo puede aparecer en población normal, con una incidencia entre el 0,9 y el 6,2%, según diferentes estudios³, y de forma poco frecuente en familias⁴.

La hendidura o *cleft* mitral es una anomalía en la formación de la válvula mitral que afecta habitualmente a la valva anterior y, con menos frecuencia, a la valva posterior. Consiste en un defecto del tejido o hendidura con bordes engrosados sin soporte cordal y que acompaña habitualmente al defecto del septo auriculoventricular, aunque también puede presentarse en su ausencia. Cursa con insuficiencia mitral de diverso grado y suele acompañarse de comunicación interventricular o interauricular. Cuando se presenta aislada, no suele haber apenas consecuencias funcionales, la reparación quirúrgica puede estar indicada de forma electiva en pacientes

mayores, o si empeorase la insuficiencia mitral⁵.

Más del 80% de los niños presenta en algún momento de la infancia un "soplo inespecífico o funcional". El diagnóstico se realiza por las características del soplo a la auscultación y la gran mayoría de pediatras de Atención Primaria no tienen dificultades para clasificar un soplo de un paciente colaborador como funcional u orgánico.

El ECG no puede utilizarse para diferenciar un soplo funcional de uno orgánico, pero puede servir de ayuda en la orientación de algunos pacientes. En nuestro caso, pese a no ser un soplo de características claramente orgánicas el hallazgo de anomalías en el ECG recomendó la remisión de la paciente y una evaluación ecocardiográfica, que mostró anomalías estructurales.

Ante un soplo claramente orgánico, el ECG también puede ser útil para valorar la existencia de datos de repercusión hemodinámica en forma de crecimiento auricular o ventricular. La presencia de dichas alteraciones electrocardiográficas puede condicionar una remisión del paciente con carácter preferente para su valoración hospitalaria.

Bibliografía

1. Pérez-Lescure J. Guía rápida para la lectura sistemática del ECG pediátrico. *Rev Pediatr Aten Primaria*. 2006;8:319-26.
2. Rosenbaum MB. The hemiblocks: diagnostic criteria and clinical significance. *Mod Concepts Cardiovasc Dis*. 1970;39(12):141-6.
3. Elizari MV, Acunzo RS, Ferreiro M. Hemiblocks revisited. *Circulation*. 2007;115(9):1154-63.
4. Husson GS, Blackman MS, Rogers MC, Bharati S, Lev M. Familial congenital bundle branch system disease. *Am J Cardiol*. 1973;32(3):365-9.
5. Abadir S, Fouilloux V, Metras D, Ghez O, Kreitmann A, Fraise A. Isolated Cleft of the Mitral Valve: Distinctive Features and Surgical Management. *Ann Thorac Surg*. 2009;88:839-43.

