



Nota clínica

Paraqueratosis pustulosa

Sebastián Tornero Patricio^a, Ángel José Marcos Domínguez^b

^aPediatra. CS El Porvenir. Sevilla. España • ^bServicio de Dermatología del Hospital Universitario Virgen Macarena. Sevilla. España.

Publicado en Internet:
12-septiembre-2018

Sebastián Tornero Patricio:
sebastornero@yahoo.es

Palabras clave:

- Acrodermatitis
 - Dermatitis
 - Eccema
- Paraqueratosis
 - Pediatría
 - Psoriasis

Resumen

La paraqueratosis pustulosa es una entidad poco frecuente, cuenta tan solo con una decena de publicaciones. Las lesiones se limitan a uno o dos dedos de las manos, y es más frecuente en niñas durante la primera infancia. Dado que, en ocasiones, su aparición puede simular el debut de otras enfermedades dermatológicas como psoriasis, es importante completar una adecuada anamnesis dirigida a descartar estos antecedentes familiares, así como otros diagnósticos diferenciales como acrodermatitis continua de Hallopeau, micosis y dermatitis atópica o de contacto. La evolución suele ser favorable, precisando tratamientos tópicos con emolientes y, en casos refractarios, con corticoides tópicos. Se presenta un caso de esta entidad.

Parakeratosis pustulosa

Key words:

- Acrodermatitis
 - Dermatitis
 - Eczema
- Parakeratosis
 - Pediatrics
 - Psoriasis

Abstract

Pustular parakeratosis is a rare entity with few cases published nowadays. The lesions are limited to one or two fingers of the hands, being more frequent in girls during early childhood. Given that its appearance can sometimes simulate the first stages of others dermatological diseases such as psoriasis, it is important to complete an adequate anamnesis with the family history, as well as ruling out other differential diagnoses such as Hallopeau's continuous acrodermatitis, mycosis, atopic dermatitis or contact dermatitis. The evolution is usually favourable, requiring topical treatments with emollients and, in refractory cases, topical corticosteroids. We present a case of this entity.

INTRODUCCIÓN

La paraqueratosis pustulosa es un proceso inflamatorio cutáneo, ungueal y periungueal de las últimas falanges de los dedos que ocurre habitualmente en la infancia y que fue descrita inicialmente por Sabouraud¹ en 1931 y, posteriormente, definida con la denominación actual por Hjorth y Thomsen² en 1967. Suele tener un curso

benigno, pasando fácilmente desapercibida y siendo infradiagnosticada en las consultas de Pediatría de Atención Primaria. Cuando la evolución no es favorable suele confundirse con otras patologías e iniciarse tratamientos innecesarios; por ello es importante conocer su presentación clínica. El tratamiento inicial suele ser con emolientes tópicos, reservándose los corticoides tópicos para los casos más graves.

Cómo citar este artículo: Tornero Patricio S, Marcos Domínguez AJ. Paraqueratosis pustulosa. Rev Pediatr Aten Primaria. 2018;20:257-9.

CASO CLÍNICO

Niño de cuatro años que consulta por hiperqueratosis del pulpejo del pulgar de la mano izquierda, con ligero eritema, descamación y grietas, que se extienden a nivel subungueal y a los pliegues ungueales, con onicólisis y engrosamiento leve de la lámina ungueal, de un mes de evolución (Fig. 1). No presenta otras lesiones cutáneas, no tiene contacto con sustancias potencialmente alergénicas ni hábito de succión de pulgares, y no existen antecedentes personales ni familiares de interés, en especial de psoriasis.

Al no encontrar mejoría con tratamiento antifúngico, antibiótico y corticoide tópico, fue derivado a la consulta de Dermatología, dónde se diagnosticó clínicamente de paraqueratosis pustulosa. Se indicó tratamiento con fluticasona tópica, con unos días de oclusión nocturna inicial. En dos meses las lesiones remitieron casi por completo (Fig. 2).

Figura 1. Paraqueratosis pustulosa al diagnóstico

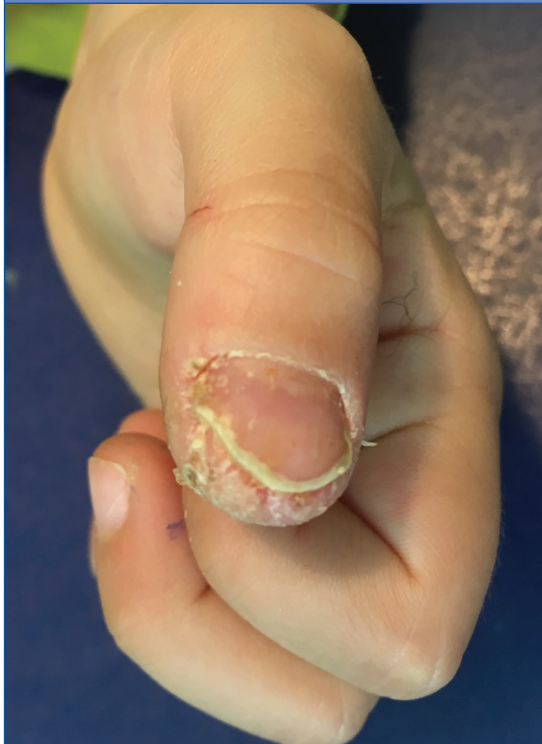
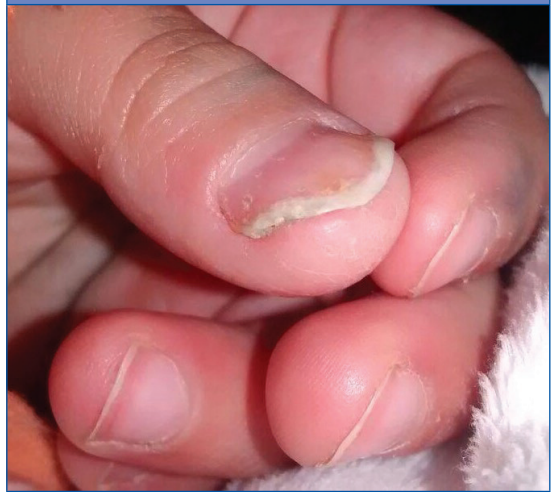

Figura 2. Paraqueratosis pustulosa tras tratamiento



DISCUSIÓN

La paraqueratosis pustulosa es una entidad muy poco frecuente, que cuenta con tan solo una decena de publicaciones en la literatura médica actual³. La etiología es desconocida y su mecanismo fisiopatológico tiene base inflamatoria. Afecta principalmente al primer dedo de la mano, siendo más frecuente en niñas menores de cinco años. Su diagnóstico se dificulta por la rápida desaparición de las características lesiones vesiculopustulosas al inicio del cuadro. El diagnóstico diferencial incluye principalmente psoriasis, acrodermatitis continua de Hallopeau, micosis y dermatitis atópica o de contacto⁴. Aunque se han descrito casos que evolucionaron posteriormente a alguno de estos diagnósticos⁵, su presentación clínica característica en la primera infancia, limitada a un único dedo, sin otras manifestaciones clínicas y con mejoría tras tratamiento tópico con emolientes o con corticoides, en casos más graves, debe hacernos pensar en esta infradiagnosticada entidad. Su diagnóstico, por tanto, es posible desde Atención Primaria cuando la presentación clínica es típica y la evolución favorable con terapias emolientes o corticoides tópicos.

CONCLUSIÓN

Conocer la presentación clínica característica de esta enfermedad puede ayudar a su diagnóstico precoz, así como evitar tratamientos innecesarios.

BIBLIOGRAFÍA

1. Sabouraud R. Les parakèratoses microbiennes do bout des doigts. *Ann Derm Syphil.* 1931;11:206-10.
2. Hjorth N, Thomsen K. Parakeratosis pustulosa. *Br J Dermatol.* 1967;79:527-32.
3. Mahajan VK, Ranjan N. Parakeratosis pustulosa: a diagnostic conundrum. *Indian J Paediatr Dermatol.* 2014;15:12-5.
4. Barcala L, Torrelo A, Mediero IG, Zambrano A. Parakeratosis pustulosa. *Actas Dermosifiliogr.* 2000;91:223-5.
5. Tosti A, Peluso AM, Zucchelli V. Clinical features and longterm follow-up of 20 cases of parakeratosis pustulosa. *Pediatr Dermatol.* 1998;15:259-63.

CONFLICTO DE INTERESES

Los autores declaran no presentar conflictos de intereses en relación con la preparación y publicación de este artículo.