

El *stent* olvidado

The forgotten stent

Daniel Tébar*, Alfonso Jurado Román, Santiago Jiménez Valero, Guillermo Galeote y Raúl Moreno

Unidad de Cardiología Intervencionista, Hospital Universitario La Paz, Madrid, España

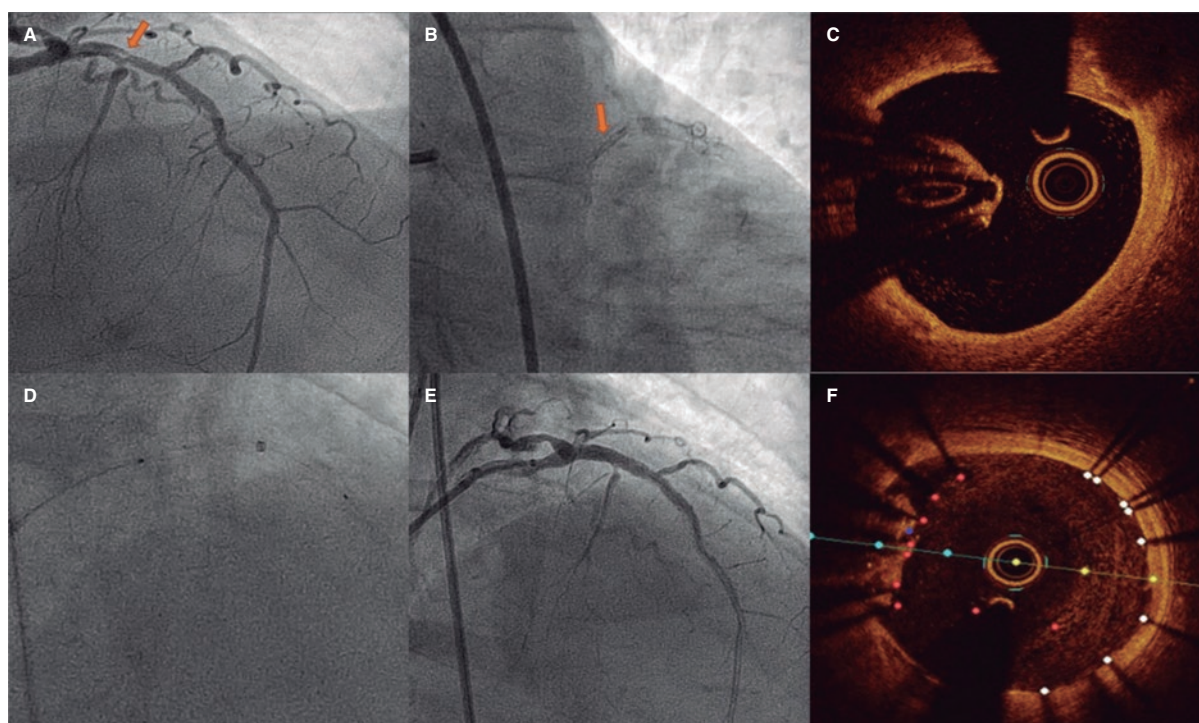


Figura 1.

Un varón de 78 años con enfermedad coronaria revascularizada 10 años antes (descendente anterior y circunfleja) ingresa en el hospital por síndrome coronario agudo sin elevación del segmento ST. Por angiografía se detecta una imagen en la descendente anterior proximal inusual que parece originar una estenosis angiográficamente significativa (figura 1A,B). Para confirmar el diagnóstico, se intenta avanzar el catéter de tomografía de coherencia óptica (OCT) a través de una guía polimérica, sin conseguir atravesar la zona más estenótica. Se reintenta la maniobra tras predilatar en dos ocasiones (con balones de 1,5 y 2,5 mm de diámetro), sin resultado. Posteriormente, se decide avanzar un catéter de extensión de guía (figura 1D) que consigue atravesar la lesión y realizar la OCT, la cual muestra un *stent* no expandido, totalmente endotelizado, con un posible trombo adherido (figura 1C). Ante la sospecha de que esta sea la lesión culpable, se decide tratarla. Con el objetivo de aplastar el *stent* no expandido contra la luz del propio vaso (*crush*), primero se predilata con un balón de 3,5 × 12 mm sin dificultad y a continuación se implanta un *stent* farmacoactivo de 3,5 × 15 mm, con buen resultado angiográfico (figura 1E). Una nueva OCT muestra una excelente expansión del nuevo *stent*, incluyendo la totalidad del *stent* olvidado, que se encuentra aplastado entre el nuevo *stent* y el endotelio del vaso (figura 1F).

* Autor para correspondencia.

Correo electrónico: daniel.tebar.m@gmail.com [D. Tébar].

[@Dr_DanielTebar](https://twitter.com/Dr_DanielTebar)

Recibido el 7 de junio de 2022. Aceptado el 1 de julio de 2022. Online el 21 de julio de 2022.

Full English text available from: <https://www.recintervcardiol.org/en>.

2604-7306 / © 2022 Sociedad Española de Cardiología. Publicado por Permanyer Publications. Este es un artículo open access bajo la licencia CC BY-NC-ND 4.0.

La pérdida del *stent* en el árbol coronario es una complicación infrecuente, pero solucionable mediante su retirada durante el propio procedimiento. Sin embargo, cuando queda olvidado durante años, el *stent* se endoteliza y su extracción se vuelve compleja y no exenta de complicaciones. En estos casos, la opción más eficaz es excluirlo con el implante de un nuevo *stent* farmacológico.

Se solicitó el consentimiento del paciente para la publicación de este artículo.

FINANCIACIÓN

Sin financiación.

CONTRIBUCIÓN DE LOS AUTORES

Todos los autores participaron en el procedimiento, así como en la revisión de las imágenes y el texto del artículo.

CONFLICTO DE INTERESES

R. Moreno es editor asociado de *REC: Interventional Cardiology*; se ha seguido el procedimiento editorial establecido en la revista para garantizar la gestión imparcial del manuscrito. Los otros autores confirman no tener conflictos de intereses.