

definición anatómica a efectos de planificar la intervención³. La evaluación también puede incluir la resonancia magnética cardíaca o el cateterismo cardíaco para cuantificar el *shunt* de manera adicional⁴.

Debido a la baja incidencia de las fístulas entre la aorta y las aurículas, las estrategias de tratamiento dependen de la enfermedad de base, y las intervenciones se basan en las opiniones de los expertos y en el consenso entre los médicos tratantes. No obstante, se recomienda el cierre de la fístula en pacientes sintomáticos⁵. Aunque la cirugía es el tratamiento estándar, el cierre percutáneo es una opción que considerar en pacientes de alto riesgo con características angiográficas favorables como la localización en el seno no coronario o en fístulas de pequeño diámetro¹. En ausencia de material percutáneo específico, el fuera de ficha técnica de un dispositivo Amplatzer Duct Occluder II bajo guía ecocardiográfica y fluoroscópica simultánea es una opción viable tal y como ilustra nuestro caso y otros casos aislados descritos en la literatura^{6,7}. Tras implantar el dispositivo se recomienda el uso de terapia antiagregante /anticoagulante, aunque la evidencia en torno al régimen antitrombótico óptimo y la duración del mismo sigue siendo empírica.

En conclusión, aunque raras, las fístulas entre la aorta y las aurículas son una complicación grave capaz de provocar insuficiencia cardíaca refractaria. Es necesario con frecuencia, cerrar el trayecto fistuloso. La evidencia disponible a este respecto es escasa y se basa, únicamente, en casos clínicos o series de casos^{2,6}. Se necesita más información para definir mejor las estrategias terapéuticas óptimas en este escenario.

FINANCIACIÓN

M. Tamargo declaró haber recibido financiación parcial de subvenciones concedidas por la Fundación para la Investigación Biomédica Gregorio Marañón (Madrid) y CM20/00054 del Instituto de Salud Carlos III (Madrid).

CONTRIBUCIÓN DE LOS AUTORES

Todos los autores han contribuido por igual al artículo.

CONFLICTO DE INTERESES

Ninguno.

MATERIAL ADICIONAL



Se puede consultar material adicional a este artículo en su versión electrónica disponible en <https://doi.org/10.24875/RECIC.M23000387>.

BIBLIOGRAFÍA

1. Fierro EA, Sikachi RR, Agrawal A, Verma I, Ojranowski M, Sahni S. Aorto-Atrial Fistulas: A Contemporary Review. *Cardiol Rev*. 2018;26:137-144.
2. Foster TJ, Amin AH, Busu T, et al. Aorto-cardiac fistula etiology, presentation, and management: A systematic review. *Heart Lung*. 2020;49:317-323.
3. Patel V, Fountain A, Guglin M, Nanda NC. Three-Dimensional Transthoracic Echocardiography in Identification of Aorto-Right Atrial Fistula and Aorto-Right Ventricular Fistulas. *Echocardiography*. 2010;27:E105-E108.
4. Valsangiacomo Buechel ER, Grosse-Wortmann L, Fratz S, et al. Indications for cardiovascular magnetic resonance in children with congenital and acquired heart disease: an expert consensus paper of the Imaging Working Group of the AEPC and the Cardiovascular Magnetic Resonance Section of the EACVI. *Eur Heart J Cardiovasc Imaging*. 2015;16:281-297.
5. Jainandunsing JS, Linnemann R, Maessen J, et al. Aorto-atrial fistula formation and therapy. *J Thorac Dis*. 2019;11:1016-1021.
6. Alkhouli M, Almustafa A, Kawsara A, et al. Transcatheter closure of an aortoatrial fistula following a surgical aortic valve replacement. *J Card Surg*. 2017;32:186-189.
7. Hernández García JM, Alonso-Briales JH, Jiménez-Navarro MF, Cabrera-Bueno F, González-Cocina E, Such-Martínez M. Transcatheter Closure of Aorto-Left Atrial Fistula Using an Amplatzer Device. *Rev Esp Cardiol*. 2005; 58:1121-1123.

<https://doi.org/10.24875/RECIC.M23000388>

Desaturación provocada por el ejercicio asociada a foramen, ¿infrecuente o infradiagnosticada?



Provoked exercise desaturation in patients with patent foramen ovale, infrequent or underdiagnosed?

Víctor M. Juárez Olmos^{a,*}, Óscar González-Fernández^b, Alfonso Jurado Román^a, Santiago Jiménez Valero^a, Cristina Contreras Lorenzo^a y Almudena Castro Conde^a

^a Servicio de Cardiología, Hospital Universitario La Paz, Instituto de Investigación Hospital Universitario La Paz (IdiPAZ), Madrid, España

^b Cardiology Department, Freeman Hospital, Newcastle upon Tyne, Reino Unido

* Autor para correspondencia.

Correo electrónico: victormanuel.juarez@salud.madrid.org (V.M. Juárez Olmos).

📧 @VjuarezOlmos @almucastro01 @AJuradoRoman

Online el 9 de junio de 2023.

Full English text available from: <https://www.recintervcardiol.org/en>.

2604-7306 / © 2023 Sociedad Española de Cardiología. Publicado por Permanyer Publications. Este es un artículo *open access* bajo la licencia CC BY-NC-ND 4.0.

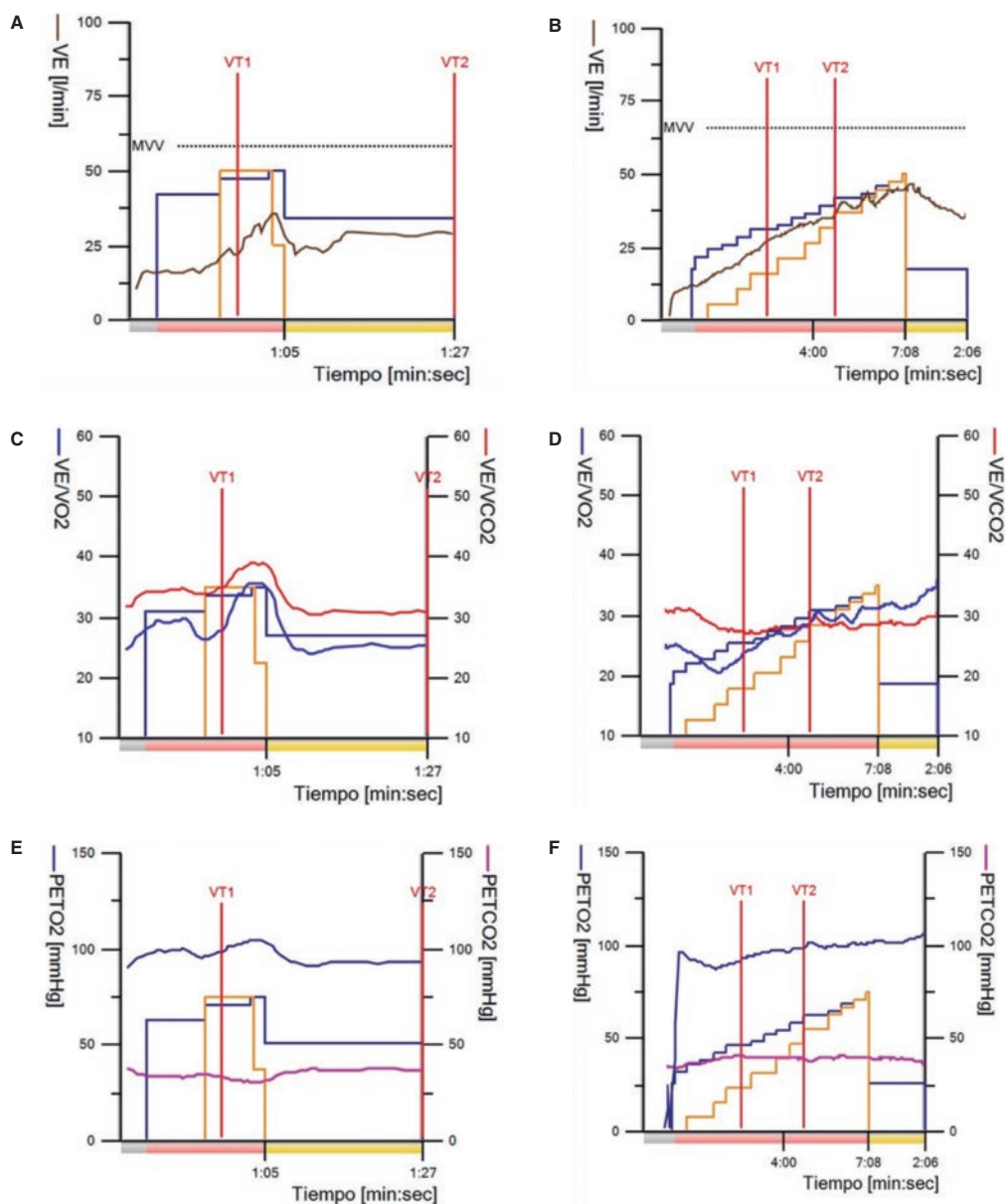


Figura 1. Comparación de las ergoespirometrías realizadas en el servicio de cardiología. **A, C y E:** prueba realizada antes del cierre del foramen. **B, D y F:** prueba realizada tras el cierre con dispositivo. VE/VCO₂: equivalente ventilatorio para dióxido de carbono; VE/VO₂: equivalente ventilatorio para oxígeno; PETCO₂: presión espiratoria de dióxido de carbono; PETO₂: presión espiratoria de oxígeno.

Sr. Editor:

El foramen oval permeable (FOP) se encuentra presente en aproximadamente 1 de cada 4 personas, y para la gran mayoría de ellas no tiene consecuencias clínicas¹; en otras, en cambio, puede favorecer la aparición de ictus, migrañas o síndrome de descompresión o desaturación con el ortostatismo (conocido como síndrome de platipnea-ortodesoxia)². Una presentación todavía más infrecuente del FOP que se puede desarrollar en la edad adulta es la desaturación provocada por el ejercicio, descrita en pocas revisiones bibliográficas y con un término no totalmente acuñado^{3,4}.

Se presenta el caso de una mujer de 79 años con antecedentes de hipertensión y diabetes que es remitida a la unidad de rehabilitación cardíaca por disnea y pobre capacidad funcional. La paciente acudió con un estudio previo sin hallazgos significativos: ecocardiograma transtorácico, pruebas de función respiratoria, angiotomografía computarizada pulmonar y cateterismo coronario. En la exploración

física destacaba una saturación de oxígeno del 98%. La analítica sanguínea era normal, con una fracción N-terminal del péptido natriurético cerebral tipo B de 255 pg/ml.

Cuando entró a la consulta refirió disnea de esfuerzo que apareció en el trayecto desde la sala de espera. Ante lo observado, se le colocó un pulsioxímetro y se salió a andar con ella. La saturación descendió progresivamente hasta el 87% y se reprodujeron los síntomas, que se normalizaron rápidamente con el reposo, incluso en bipedestación. Se realizó una ergoespirometría sobre cinta rodante y se observó una oscilación marcada de la saturación durante el ejercicio (valores entre 88 y 96%) asociada a un aumento brusco de la ventilación, de los equivalentes ventilatorios (VE/VO₂ y VE/VCO₂), así como a una caída rápida de la presión espiratoria de dióxido de carbono (PETCO₂) paralela a un aumento brusco de la presión espiratoria de oxígeno (PETO₂) (figura 1A,C,E; gráficas de Wasserman 1, 6 y 9, respectivamente).

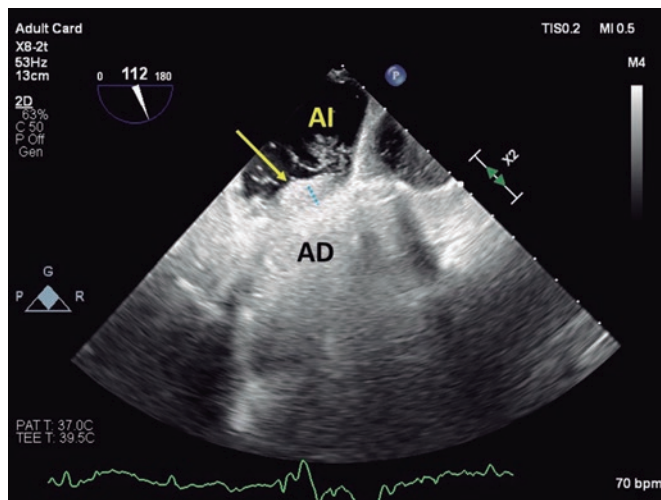


Figura 2. Ecocardiograma transesofágico en plano bicava modificado para visualizar el paso de burbujas a través del túnel que forma el foramen (línea de puntos azul) desde la aurícula derecha (AD) hacia la aurícula izquierda (AI). La flecha amarilla señala el ostium primum.

Con la sospecha de un cortocircuito se solicitó una ecocardiografía transesofágica, que mostró un FOP amplio (túnel de 15 mm y separación de 3-5 mm) con cortocircuito bidireccional cuyo flujo derecha-izquierda se incrementaba marcadamente con la maniobra de Valsalva (figura 2 y vídeo 1 del material adicional).

Diagnosticada de una variante del síndrome de platipnea-ortodesoxia conocida como desaturación provocada por el ejercicio asociada a FOP, se realizó un cateterismo derecho para confirmar la ausencia de hipertensión pulmonar y, posteriormente, el cierre percutáneo del defecto con un dispositivo Occlutech ASD 13 con disco izquierdo de 28,5 mm. La paciente fue dada de alta al día siguiente.

A las 2 semanas se incorporó a la unidad de rehabilitación, donde se realizó una nueva ergoespirometría (figura 1B,D,F) que mostró mejoría de su capacidad funcional y sin desaturación.

La desaturación provocada por el ejercicio asociada a FOP es una afección rara y probablemente infradiagnosticada que requiere una alta sospecha. Para su diagnóstico es fundamental escuchar e interactuar con el paciente para poder observar *in situ* la disminución de la saturación de oxígeno que nos ponga sobre la pista de un cortocircuito. Sin una anamnesis y una exploración rigurosas nos encontraremos ciegos en nuestro proceso diagnóstico.

Se debe pensar en una desaturación provocada por el ejercicio cuando el paciente refiere disnea de esfuerzo y se observa desaturación con el ejercicio, pero para ello hay que colocar un pulsioxímetro al paciente y pedirle que camine, lo cual es una práctica poco habitual. La confirmación se realiza mediante un ecocardiograma que visualice el cortocircuito derecha-izquierda a través del FOP.

Hay muy pocas series publicadas al respecto, entre las que destaca la de Devendra et al.³, quienes recogieron 10 casos en los que el cierre del FOP resolvió el cortocircuito y la desaturación con el esfuerzo, lo que mejoró la capacidad funcional de los pacientes.

No se comprenden por completo los mecanismos que favorecen el cortocircuito derecha-izquierda en la desaturación provocada por el ejercicio asociada a FOP, pero es probable que intervengan varios en distinto grado de importancia según cada paciente⁵. Durante el ejercicio, la gravedad terrestre y el esfuerzo muscular modifican tanto la disposición anatómica de la caja torácica, las vísceras y los propios vasos sanguíneos como las presiones de llenado de las distintas cavidades cardíacas. En caso de duda diagnóstica, el cateterismo derecho de esfuerzo puede ser una herramienta útil para

el despistaje de otras causas de fallo ventricular derecho, como vasculopatía pulmonar incipiente o alteraciones de la función diastólica que puedan comprometer el gasto cardíaco tras el cierre.

Los pacientes que desarrollan desaturación provocada por el ejercicio asociada a FOP pueden permanecer asintomáticos durante años, pero con la edad tienden a modificarse las presiones o producirse cambios anatómicos (alteración de la caja torácica, modificación del septo interauricular o dilatación/elongación aórtica⁶, entre otros) que redirijan el flujo sanguíneo procedente de la vena cava hacia el FOP⁴. Esto facilitarían el paso de sangre desoxigenada desde la aurícula derecha hacia las cavidades izquierdas, incluso en ausencia de una diferencia significativa de presiones estricta⁵.

Se escogió un dispositivo de cierre de comunicación interauricular porque el túnel del FOP se despegaba intermitentemente de forma amplia, quedando un trayecto ancho. Así mismo, se buscaba garantizar que el diámetro de los discos se adaptase lo mejor posible a la longitud del tabique, permitiendo abrazar el aneurisma del septo en casi toda su extensión y reducir la movilidad del dispositivo una vez implantado.

Este caso es un ejemplo del gran impacto clínico que provoca el desarrollo de esta patología, y de que el cierre percutáneo del FOP es una estrategia segura y eficaz.

Se obtuvieron el consentimiento informado de la paciente y su autorización para publicar las figuras y vídeos.

FINANCIACIÓN

Los autores declaran que no han recibido financiación externa para el presente trabajo.

CONTRIBUCIÓN DE LOS AUTORES

V. Juárez, O. González y C. Contreras redactaron la versión preliminar del texto y seleccionaron las figuras. A. Castro, A. Jurado y S. Jiménez realizaron una revisión crítica del texto, aportaron comentarios en las modificaciones posteriores y revisaron la versión final.

CONFLICTO DE INTERESES

Los autores declaran la ausencia de conflictos de intereses relacionados con el presente artículo.

MATERIAL ADICIONAL



Se puede consultar material adicional a este artículo en su versión electrónica disponible en <https://doi.org/10.24875/RECIC.M23000388>.

BIBLIOGRAFÍA

1. Cruz-González I, Solís J, Inglessis-Azuaje I, Palacios IF. Patent foramen ovale: current state of the art. *Rev Esp Cardiol*. 2008;61:738-751.
2. Pristipino C, Germonpré P, Toni D, et al. European position paper on the management of patients with patent foramen ovale. Part II - Decompression sickness, migraine, arterial deoxygenation syndromes and select high-risk clinical conditions. *Eur Heart J*. 2021;42:1545-1553.
3. Devendra GP, Rane AA, Krasuski RA. Provoked exercise desaturation in patent foramen ovale and impact of percutaneous closure. *JACC Cardiovasc Interv*. 2012;5:416-419.
4. Punzengruber G, Kolb R, Meier B, Binder RK. Percutaneous closure of a patent foramen ovale causing exercise hypoxemia: Case report and a review of the literature. *Catheter Cardiovasc Interv*. 2021;98:733-737.
5. Agrawal A, Palkar A, Talwar A. The multiple dimensions of Platypnea-Orthodeoxia syndrome: A review. *Respir Med*. 2017;129:31-38.
6. Siniorkakis E, Arvanitakis S, Skandalakis N, Barlagiannis D. Elderly patient with platypnea-orthodeoxia: check the ascending aorta. *Rev Esp Cardiol*. 2011;64:1074-1075.