

# Papel del acceso transeptal en TAVI en un paciente con estenosis aórtica sobre válvula bicúspide incruzable



## Role of transeptal approach during TAVI in a patient with uncrossable severe bicuspid aortic stenosis

Julia Martínez-Sole<sup>a</sup>, Sílvia Lozano-Edo<sup>a</sup>, Francisco Ten-Morro<sup>a</sup>, Luis Andrés-Lalaguna<sup>a</sup>, Jorge Sanz-Sánchez<sup>a,b,\*</sup> y José Luis Díez-Gil<sup>a,b</sup>

<sup>a</sup> Servicio de Cardiología, Hospital Universitari i Politècnic la Fe, Valencia, España

<sup>b</sup> Centro de Investigación Biomédica en Red de Enfermedades Cardiovasculares (CIBERCV), España

### VÉASE CONTENIDO RELACIONADO:

<https://doi.org/10.24875/RECIC.M22000307>

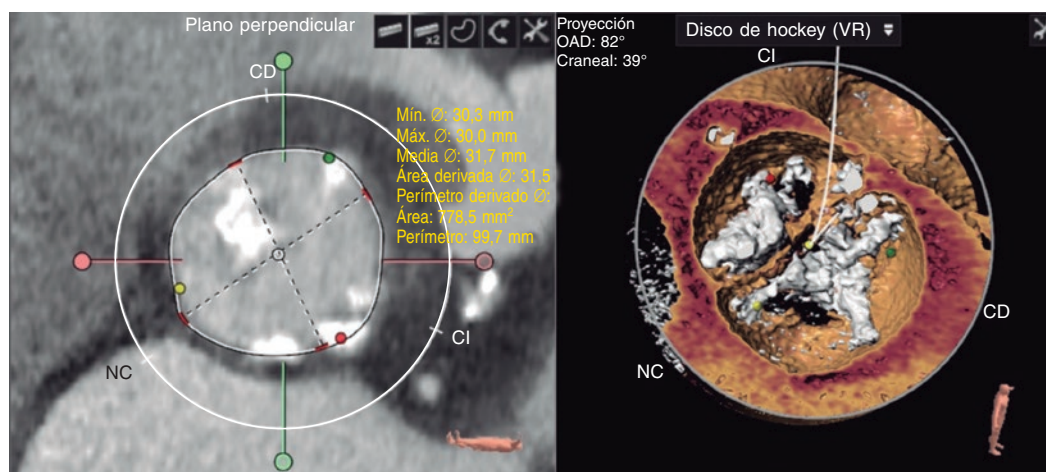
<https://doi.org/10.24875/RECIC.M22000308>

### PRESENTACIÓN DEL CASO

Se presenta el caso de un varón de 82 años con una historia clínica de fibrilación auricular permanente, enfermedad pulmonar obstructiva crónica y enfermedad de Alzheimer estabilizada ingresado con signos de insuficiencia cardiaca.

La ecocardiografía transtorácica reveló la presencia de una válvula aórtica bicúspide con estenosis aórtica grave (gradiente máximo: 76 mmHg; gradiente medio: 48 mmHg) y una fracción de eyección del ventrículo izquierdo normal (60%). Durante la exploración, la coronariografía documentó la presencia de estenosis grave de los segmentos proximal y medial de la coronaria derecha, que se trató implantando 2 *stents* farmacoactivos. La angiotomografía computarizada basal reveló una válvula aórtica bicúspide tipo 1 con rafe calcificado derecho no coronario y un área de 778,5 mm<sup>2</sup> (figura 1).

Tras consultar con el equipo multidisciplinar, se optó por un implante percutáneo de válvula aórtica (TAVI) con una válvula SAPIEN 3 Ultra (Edwards Lifesciences; Estados Unidos) de 29 mm. Se obtuvo el consentimiento informado del paciente. Se procedió a insertar una vaina introductora Edward de 16 Fr por la arteria femoral derecha y un catéter *pigtail* de 7 Fr en la aorta ascendente por la femoral izquierda. Se empleó una vía venosa femoral izquierda de 6 Fr para estimulación ventricular con cables.



**Figura 1.** Imágenes de la tomografía computarizada. Izquierda: mediciones de la válvula. Derecha: reconstrucción de la válvula. CD: coronaria derecha; CI: coronaria izquierda; NC: no coronaria; VR: reconstrucción tipo *volume-rendering*.

### \* Autor para correspondencia.

Correo electrónico: [sjorge4@gmx.com](mailto:sjorge4@gmx.com) [J. Sanz Sánchez]

Online el 5 de octubre de 2022.

Full English text available from: [www.recintervcardiol.org/en](http://www.recintervcardiol.org/en).

2604-7306 / © 2022 Sociedad Española de Cardiología. Publicado por Permanyer Publications. Este es un artículo *open access* bajo la licencia CC BY-NC-ND 4.0.

Todos los intentos por franquear la válvula aórtica resultaron fallidos debido a su grave calcificación y anatomía compleja a pesar de que 3 hemodinamistas con amplia experiencia en TAVI de un centro que realiza 125 intervenciones al año lo intentarían con varios catéteres y guías. Debido a los intentos fallidos, se impuso una solución de rescate.

## FINANCIACIÓN

Ninguna.

## CONTRIBUCIÓN DE LOS AUTORES

J. Martínez-Sole, S. Lozano-Edo y J. Sanz-Sánchez diseñaron, redactaron el manuscrito y participaron en la aprobación final del mismo. F. Ten-Morro, L. Andrés-Lalaguna y J.L. Díez-Gil diseñaron el estudio, realizaron la revisión crítica del manuscrito y aprobaron su versión definitiva a efectos de publicación.

## CONFLICTO DE INTERESES

Ninguno.

<https://doi.org/10.24875/RECIC.M22000307>

# Papel del acceso transeptal en TAVI en un paciente con estenosis aórtica sobre válvula bicúspide incruzable. ¿Cómo lo haría?



## *Role of transeptal approach during TAVI in a patient with uncrossable severe bicuspid aortic stenosis. How would I approach it?*

José Antonio Baz Alonso\*

Unidad de Cardiología Intervencionista, Hospital Álvaro Cunqueiro, Vigo, Pontevedra, España

### VÉASE CONTENIDO RELACIONADO:

<https://doi.org/10.24875/RECIC.M22000306>

<https://doi.org/10.24875/RECIC.M22000308>

## ¿CÓMO LO HARÍA?

Los autores nos presentan un caso en el que no ha sido posible cruzar de forma retrógrada la válvula aórtica para realizar un implante percutáneo de válvula aórtica (TAVI); esto sucede con el introductor de la válvula en la arteria femoral y el resto de los accesos canalizados, por lo que se impone buscar una solución al implante al faltar uno de los pasos fundamentales.

Hay 3 situaciones en las que cruzar una válvula aórtica estenótica puede ser especialmente difícil, incluso para un operador con experiencia: una es en las prótesis aórticas quirúrgicas estenóticas, en las que la aorta ascendente está un poco dilatada respecto a la válvula artificial y la construcción de esta no permite alinear bien los catéteres; otra es en la estenosis aórtica crítica por el escaso orificio de apertura, y la última son las válvulas bicúspides, como en el presente caso, bien porque la aorta ascendente suele estar dilatada, bien porque el plano valvular está demasiado vertical y es difícil de orientar los catéteres, y también porque la apertura bicúspide, al ser excéntrica, en muchas ocasiones, dificulta dirigir las guías y los catéteres al orificio valvular.

### \* Autor para correspondencia.

Correo electrónico: [joseantoniobaz@gmail.com](mailto:joseantoniobaz@gmail.com) (J.A. Baz Alonso).

[@jabazal](https://twitter.com/jabazal)

Online el 5 de octubre de 2022.

Full English text available from: [www.recintervcardiol.org/en](http://www.recintervcardiol.org/en).

2604-7306 / © 2022 Sociedad Española de Cardiología. Publicado por Permanyer Publications. Este es un artículo *open access* bajo la licencia CC BY-NC-ND 4.0.