

BIBLIOGRAFÍA y LECTURAS RECOMENDADAS (*lectura de interés y ** lectura fundamental)

- **1. MANDELL; DOUGLAS; BENNETT: "Type C oncoviruses including Human T-cell lymphotropic virus types I and II". Principles and Practice of Infectious Diseases. Churchill Livingstone Inc. New York. 1995.
2. EDLICH, R.F.; HILL, L.G.; WILLIAMS, F.M.: "Global epidemic of Human T-cell lymphotropic virus type-I (HTLV-I) an update". J. Long Term Eff Med. Implants, 13: 127, 2003.
- *3. GRUPO ESPAÑOL PARA EL ESTUDIO DEL HTLV-I/II: "HTLV-I y HTLV-II en España". Anales de Medicina Interna, vol 12: 299, 1995.
4. ZARRANZ, J.J.; GÓMEZ, J.C.; ROUCO, I. y cols.: "Post-transplantation HTLV-I myelopathy in three patients from a single donor". J. Neurol. Neurosurg Psychiatry, 74: 1080, 2003.
5. TORO, C.; RODÉS, B.; POVEDA, E. y cols.: "Rapid development of subacute myelopathy in three organ transplant recipients alter transmisión of Human T-cell lymphotropic virus type I from a single donor". Transplantation, 75: 102, 2003.
6. PAZ, M.; MUÑOZ-JUÁREZ, L.; CÁRDENAS, F. y cols.: "Human T-cell leukemia virus type I infection in various recipients of transplants from the same donor". Transplantation, 75: 1006, 2003.
7. GALLO, R.C.: "Human retroviruses alter 20 years: a perspective from the past and prospects for their future control". Immunol. Rev., 185: 236, 2002.
- *8. SORIANO, V.; GUTIÉRREZ, M.; VALLEJO, A. y Grupo Español para el estudio del HTLV-I/II: "Infección por HTLV-I en España. Análisis de 24 casos identificados hasta noviembre de 1994". Med Clin (Barc), 105: 246, 1995.

Casos Clínicos

Arch. Esp. Urol., 58, 10 (1.068-1.070), 2005

LITIASIS VESICAL GIGANTE EN EL NIÑO

Edgar Antonio Granados Loarca.

Servicio de Urología Infantil. Hospital General de Enfermedades. Instituto Guatemalteco de Seguridad Social. Zona 9. Guatemala.

Resumen.- OBJETIVO: Informar un caso y el manejo de la litiasis vesical gigante en el niño.

MÉTODO/RESULTADOS: Se informa el caso de un niño de 5 años que acudió por infecciones urinarias, y a quien se le diagnosticó litiasis vesical gigante, se le efectuó cistolitotomía.

CONCLUSIONES: La litiasis vesical gigante es poco común, y en nuestro medio se suele asociar con factores de nutrición.

Palabras clave: Litiasis gigante vesical niño. Guatemala.

Correspondencia

Edgar Antonio Granados
31 Avda 14-60 Zona 7
Cond. Villas de San Martín.
(Guatemala).

Trabajo recibido: 29 de marzo 2005

Summary.- *OBJETIVE: To inform a case and the handling of the vesical giant lithiasis in the boy.*

RESULTS: Presentation of a case of a 5 year-old boy had urinary infections, and who was diagnosed giant vesical lithiasis, was made the cistolithotomy.

CONCLUSIONS: The giant vesical lithiasis is not very common, and it is usually associated with nutrition factors.

Keywords: *Giant Vesical Lithiasis. Children. Guatemala.*

INTRODUCCIÓN

La litiasis vesical comprende el 17% de las litiasis urológicas, afecta en un 65% a niños varones, entre los factores causales están la infección, malformaciones, anomalías urodinámicas y los desordenes metabólicos (raros) (1). Presentamos un caso pediátrico a quien se le diagnosticó y trató un cálculo vesical gigante.

MÉTODOS Y RESULTADOS

Paciente masculino de 5 años de edad, que acudió por infección urinaria (ITU), dificultad al orinar, ardor y disuria. Se efectuó uroanálisis donde se observó que existía infección urinaria, urocultivo (+) a Citrobacter, se le administró antibióticoterapia. Se le practicó ultrasonido renal el cual fue normal, en la radiografía simple y en la urografía excretora se observó una imagen compatible con un cálculo vesical (Figuras 1 y 2). Por lo que se planteó efectuarle cistolitotomía extrayendo un cálculo de 10-12 cm. (Figura 3). Se le dejó sonda vesical. El paciente curso con buena evolución.

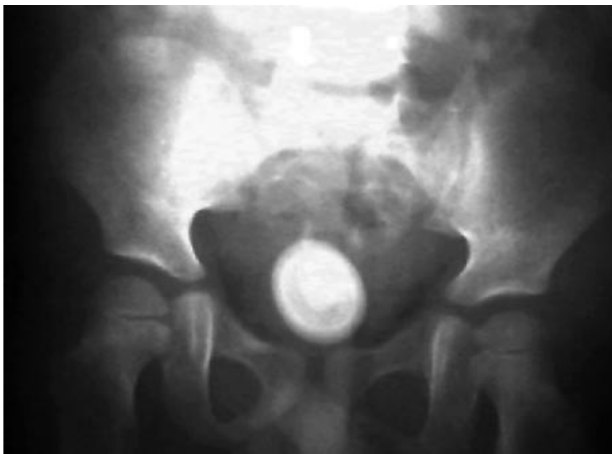

FIGURA 1. Radiografía simple de abdomen. Se observa la calcificación.

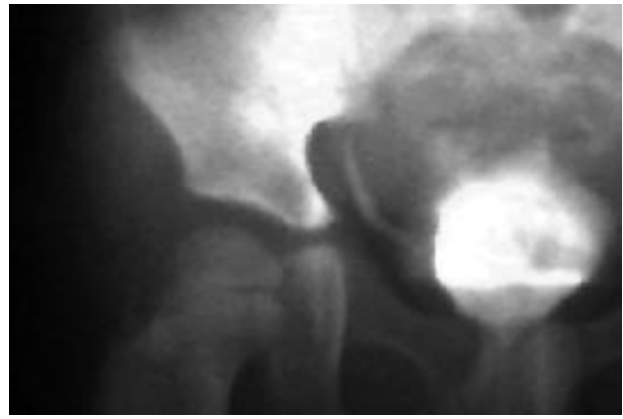


FIGURA 2. En la fase vesical de la urografía endovenosa. Se observa el cálculo que ocupa casi toda la vejiga del niño.

DISCUSIÓN

La litiasis vesical en el niño se puede manifestar por síntomas sugestivos de infección urinaria, dolor abdominal referido al pene, hematuria, piuria, bacteriuria, retención urinaria, IRC (2). El diagnóstico se establece por la radiografía simple de pelvis, urografía endovenosa, y por la cistoscopia.

En los pacientes que desarrollan ITU los gérmenes más frecuentes son E Coli, Proteus spp y pseudomona spp. La infección por Proteus se ha asociado con cálculos de fosfato de calcio y fosfato amonio de magnesio. Los cálculos de oxalato calcio y ácido úrico son los más frecuentes. El 88% de los niños con litiasis vesical necesitan de tratamiento. El tratamiento puede ser litotricia



FIGURA 3. Foto en el momento de extraer el cálculo de la vejiga.

extracorpórea, litotricia endoscópica, y la cistolitotomía (2,3).

En un estudio efectuado en uno de nuestros hospitales tratados en niños por el Dr. Marco Antonio Barrios de 150 casos con litiasis urinaria en 10 años, 47 casos eran de litiasis vesical, se observó que la ITU se asoció a ureteroceles, y cistitis. El análisis de orina puede demostrar cristales de oxalato y uratos. En un 30% el nivel del calcio sérico suele estar elevado, esto se debe al tipo de dieta. Los cálculos fueron en su mayoría de oxalato de calcio. La desnutrición es un factor importante en nuestro medio, la mayoría suelen estar en el 5 percentil.

CONCLUSIONES

La litiasis vesical gigante del niño es poco frecuente, usualmente se asocia con infección, y con desnutrición.

BIBLIOGRAFÍA y LECTURAS RECOMENDADAS (*lectura de interés y **lectura fundamental)

- **1. WALTER, P.C.; LAMM, D.; KAPLAN, G.W.: "Pediatric urolithiasis: A ten-year review". *Pediatrics.*, 1068-1072, 1980.
- *2. DAJANI, A.M.; ABUKHADRA, A.L.; BAGHDAI, F.M.: "Urolithiasis in Jordanian children". *Br. J. Urol.*, 61: 482, 1988.
3. ARRABAL, M.; REINA, M.C.; LANCINA, J.A. y cols.: "Clasificación clínico-terapéutica de la litiasis urinaria". *Arch. Esp. Urol.*, 45: 661, 1992.

LITIASIS FOSA NAVICULAR DE URETRA

Edgar Antonio Granados Loarca, Carlos Salazar Monterroso y Carlos Robles.

Servicio de Urología. Hospital General de Enfermedades. Zona 9. Instituto Guatemalteco de Seguridad Social. Guatemala.

Resumen.- OBJETIVO: Evaluar el tratamiento de la litiasis del meato uretral.

MÉTODO/RESULTADOS: Se informa el caso de un paciente masculino de 52 años con un gran cálculo en el meato uretral. Paciente: varón que consultó por síndrome miccional, disuria y dificultad al orinar, en quien se palpo induración del glande y se observó una fistula por donde orinaba el paciente. El diagnóstico se efectuó con la observación y por la palpación del glande. Se le extrajo mediante meatoplastia con buenos resultados.

CONCLUSIONES: El tratamiento de la litiasis gigante del meato uretral que causa obstrucción es la meatoplastia.

Palabras clave: Litiasis gigante. Meato uretral. Meatoplastia.

Correspondencia

Edgar Antonio Granados
31 Avda 14-60 Zona 7
Cond. Villas de San Martín. (Guatemala).
Trabajo recibido: 29 de marzo 2005