

- \*5. ZWENZNER, E.M.; KAATZ, M.; ZIEMER, M.: "Skin metastasis of "nested type" of urothelial carcinoma of the urinary bladder". J. Cutan. Pathol., 33: 754, 2006.
6. SAITO, S.: "Solitary cutaneous metastasis of Superficial Bladder Cancer". Urol. Int., 61: 126, 1998.
7. AKMAN, Y.; CAM, K.; KAVAK, A. y cols.: "Extensive cutaneous metastasis of transitional cell carcinoma of the bladder". Int. J. Urol, 10: 103, 2003.
8. MANCEBO, J.M.; DE LA PEÑA, J.; HIDALGO, L. y cols.: "Regresión espontánea de metástasis cutáneas de carcinoma transicional de vejiga". Arch. Esp. Urol., 38: 497, 1985.

---

### Casos Clínicos

---

Arch. Esp. Urol., 60, 10 (1.218-1.220), 2007

## IRRIGACIÓN INTRAVESICAL CONTINUA CON AMIKACINA COMO TRATAMIENTO ADYUVANTE EN LA CISTITIS ENFISEMATOSA

Jeff R. Cortés González, Gerardo E. Ortiz Lara, Jorge A. Arratia Maqueo y Lauro S. Gómez Guerra.

Servicio de Urología. Hospital Universitario Dr. José E. González. UANL. Monterrey. México.

**Resumen.-** **OBJETIVO:** Demostrar que la irrigación intravesical continua con amikacina es un tratamiento adyuvante eficaz en la terapia para la cistitis enfisematosa.

**MÉTODOS:** Se colocó en paciente con diagnóstico de cistitis enfisematosa una sonda transuretral de 3 vías y se inició irrigación vesical continua con Amikacina 500mg en 1L de solución fisiológica al 0.9% (500 microgramos por ml) cada 6 horas por 3 días consecutivos.

**RESULTADOS:** Después de 3 días de tratamiento la paciente evolucionó satisfactoriamente. Se tomó nuevo TAC con contraste intravenoso e intravesical y se evidenció ausencia de gas en la pared vesical así también se obtuvo urocultivo negativo.

**CONCLUSIONES:** El tratamiento adyuvante con amikacina con irrigación intravesical continua podría disminuir la estancia hospitalaria y mejorar rápidamente las condiciones generales del paciente así como negativizar los cultivos en un periodo menor de tiempo. Se necesita un estudio prospectivo y comparativo para valorar si esta modalidad aquí planteada produce un beneficio real comparado con la terapia convencional.

---

**Palabras clave:** Cistitis enfisematosa. Irrigación vesical. Infección Urinaria.

---

**Summary.-** **OBJECTIVE:** To demonstrate that continuous intravesical irrigation with amikacin is an effective adjuvant treatment in Emphysematous Cystitis therapy.

**METHODS:** A 3 way transurethral Foley catheter was placed and a continuous intravesical irrigation was initiated with amikacin 500mg in 1L of normal saline (500 micrograms per ml) within 6 hours 4 times a day and three consecutive days.

**RESULTS:** After 3 days of treatment the patient showed significant clinical response. A new CT scan showed the absence of gas in the bladder wall compared to the previous CT and negative urine culture was obtained.

**CONCLUSIONS:** We established that treatment using adjuvant continuous intravesical irrigation with amikacin can reduce hospital stay and accelerate the patient's healing process, as well as an earlier negativisation of urine cultures. A comparative prospective study is needed to evaluate if in fact this treatment variant produces a real benefit compared to conventional therapy.

---

**Keywords:** Emphysematous cystitis. Intravesical irrigation. Urinary tract infection. Amikacin.

---

## INTRODUCCIÓN

La cistitis enfisematosa es una infección poco común pero severa de la vía urinaria (1,2): Es una infección que se presenta casi exclusivamente en pacientes diabéticos y esta caracterizada por acumulación de vesículas con gas en la pared vesical (1-5). El cuadro clínico se

Correspondencia

Jeff R. Cortés  
Servicio de Urología  
Hospital Universitario Dr. José E. González UANL  
Av. Madero y Gonzalitos s/n  
Col. Mitras Centro  
64460 Monterrey. NL. (México).  
jrcor77@yahoo.com  
jeff.cortes@urologiahu.org

Trabajo recibido: 30 de marzo 2007.

presenta con síntomas inespecíficos por lo que su diagnóstico es difícil aunque debe sospecharse en pacientes susceptibles (2,5). El tratamiento debe de ser agresivo con antibióticoterapia intravenosa y drenaje vesical (1-5). Se ha descrito la irrigación vesical con antibiótico en infecciones urinarias recurrentes e infecciones de difícil manejo (6,7). No existe evidencia de esta modalidad adyuvante en el tratamiento de la cistitis enfisematosa. Presentamos el caso de una mujer de 60 años con cistitis enfisematosa tratada con antibióticoterapia intravenosa, drenaje vesical e irrigación intravesical con amikacina diluida en solución salina.

## PRESENTACIÓN DEL CASO Y MANEJO

Paciente femenina de 60 años con antecedentes de importancia de Diabetes Mellitus, tuberculosis pulmonar y amputación de un orjejo en pie izquierdo. Inicia un día previo a su ingreso con dolor en parte baja del abdomen, ataque al estado general, náuseas, vómito, y síntomas urinarios irritativos caracterizados por disuria, poliaquiuria, y tenesmo vesical. No se registro historia de neumaturia y/o fiebre.

A la exploración física solo refirió dolor abdominal bajo a la palpación sin datos de irritación peritoneal. Exámenes de laboratorio reportaron glucosa de 400 mg/dl, creatinina 1.04 mg/dl, examen general de orina con glucosuria de 250mg/dl, 10 leucocitos por campo. Urocultivo: 100,000 UFC para *E. coli*. Se le realizó una TAC contrastada en donde se evidencia cistitis enfisematosa. Se le inicio tratamiento empírico con Ceftriaxona y Amikacina intravenosa. Se colocó sonda transuretral de 3 vías y se inicio irrigación vesical continua con Amikacina 500mg en 1L de solución fisiológica al 0.9% (500 microgramos por ml) cada 6 horas por 3 días consecutivos.

Después de 3 días de tratamiento la paciente evolucionó satisfactoriamente. A la exploración física no refirió

dolor abdominal. Se tomaron exámenes de laboratorio de control. La glucosa 117 mg/dl, creatinina 0.79. Se tomo nuevo TAC con contraste intravenoso e intravesical y se evidencio ausencia de gas en la pared vesical. Se suspendió la irrigación continua y se retiró sonda transuretral. Al momento de la primera sensación de orinar se tomo muestra de orina con método de asepsia con sonda. El cultivo de control fue negativo. La paciente fue egresada a las 72 horas de estancia hospitalaria con antibiótico vía oral hasta completar 14 días de tratamiento. Urocultivo de control al final de tratamiento oral fue también negativo.

## DISCUSIÓN

La cistitis enfisematosa esta caracterizada por la presencia de gas en la pared vesical y se asocia casi exclusivamente a pacientes diabéticos aunque se ha descrito en pacientes con vejiga neurogénica, infecciones recurrentes y condiciones hematológicas malignas (4). El patógeno más frecuente es *E. Coli* (1-5) como lo fue en este caso. Se han descrito también infecciones asociadas a *Candida Albicans*, *Staphilococcus Aureus*, *Proteus*, etc (1-5).

El mecanismo de acción descrito para la formación de gas en la pared vesical es el estado hiperglucémico e hiperglisúrico en donde se favorece la fermentación bacteriana con la consecuente formación de gas y deposito en la pared vesical (4).

La irrigación vesical con antibiótico se ha descrito en casos de infecciones urinarias bajas de difícil manejo y en pacientes con cateterismos intermitentes (6-7). Este tratamiento ha sido usado con aminoglucósidos para los cuales los patógenos más comunes de la vía urinaria son sensibles. La absorción aumenta en estados inflamatorios y en estudios previos no se ha documentado que la irrigación con aminoglucósidos incremente significativamente los niveles sanguíneos del antibiótico ni

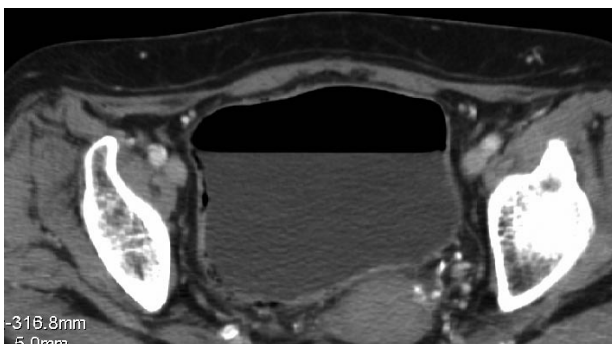


FIGURA 1. TAC donde se aprecia presencia de gas en la pared vesical.

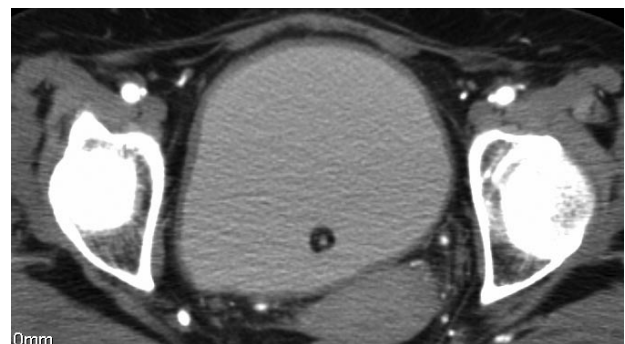


FIGURA 2. TAC de control con contraste intravesical donde se aprecia ausencia de gas posterior a 3 días de tratamiento.

que haya habido incremento en los niveles de creatitina (6-7).

En nuestro conocimiento este es el primer caso reportado de cistitis enfisematosa tratada con amikacina en irrigación continua intravesical. La dosis de la dilución fue administrada de acuerdo a lo que se reporta en artículos previos (7). El tratamiento convencional puede llegar a establecerse entre una semana y un mes con antibiótico intravenoso y manejo intrahospitalario dependiendo de la gravedad del caso (1-5). Nosotros establecemos que el tratamiento adyuvante con amikacina con irrigación intravesical podría disminuir la estancia hospitalaria y mejorar rápidamente las condiciones generales del paciente así como negativizar los cultivos en un periodo menor de tiempo. La paciente no reportó síntoma urinario alguno, ni se presentó hematuria durante y/o posterior a la irrigación vesical. Se necesita un estudio prospectivo y comparativo para valorar si esta modalidad aquí planteada produce un beneficio real comparado con la terapia convencional.

## **BIBLIOGRAFÍA y LECTURAS RECOMENDADAS (\*lectura de interés y \*\* lectura fundamental)**

1. ADUCI, F.A.; DEVARIS, D.; LIFERMANN, F.: "Emphysematous cystitis". *Ann. Endocrinol. (Paris)*, 65: 176, 2004.
2. BOBBA, R.K.; ARSURA, E.L.; SARNA, P.S. y cols.: "Emphysematous cystitis: An unusual disease of the Genito-Urinary system suspected on imaging". *Annals of Clinical Microbiology and Antimicrobials*, 3: 20, 2004.
3. SAKAMOTO, F.; TAKI, H.; YAMAGATA, T. y cols.: "Emphysematous cystitis with severe hemorrhagic anemia resulting from diabetes mellitus type 2". *Intern. Med.*, 43: 315, 2004.
4. LEE, G.; CHOI, P.S.; WOO, D.S. y cols.: "Emphysematous cystitis". *J. Korean Med. Sci.*, 13: 215, 1998.
5. PERLEMOINE, C.; NEAU, D.; RAGNAUD, J.M. y cols.: "Emphysematous cystitis". *Diabetes Metab.*, 30: 377, 2004.
- \*\*6. WOOD, G.C.; CHAPMAN, J.L.; BOUCHER, B.A. y cols.: "Tobramycin bladder irrigation for treating a urinary tract infection in a critically ill patient". *Ann. Pharmacother.*, 38: 1318, 2004.
- \*\*7. DEFOOR, W.; FERGUSON, D.; MASHNI, S. y cols.: "Safety of gentamicin bladder irrigations in complex urological cases". *J. Urol.*, 175: 1861, 2006.