

Hernia de Bochdalek asintomática en paciente adulto

Carlos Gómez González^a, Gabriel García^b, Mc Willy Prieto Batorins^a, Jose Miguel Enguïdanos^a y Beatriz Manrique Olmedo^a

^a Médico Especialista en Medicina Familiar y Comunitaria. Consultorio de Sevilla la Nueva. Madrid (España).

^b Estudiante de Medicina. Universidad Rey Juan Carlos. Madrid (España).

Correspondencia: Carlos Gómez González. C/ La Estrella No 9. Sevilla la Nueva. CP 28609. Madrid (España).

Correo electrónico: ccgg143@gmail.com

Recibido el 7 de julio de 2017.
Aceptado para su publicación el 5 de octubre de 2017.

Este artículo de Revista Clínica de Medicina de Familia se encuentra disponible bajo la licencia de Creative Commons Reconocimiento-NoComercial-SinObraDerivada 4.0 Internacional (by-nc-nd).



RESUMEN

La hernia diafragmática congénita de Bochdalek es un trastorno caracterizado por un defecto en el cierre posterolateral del diafragma durante el desarrollo embrionario, poco frecuente en edad adulta y además menos frecuente que sea asintomática. Les presentamos el caso de una paciente 56 años que es diagnosticada de esta anomalía de manera incidental que hasta el momento se encuentra asintomática y que conjuntamente con el servicio de Cirugía General se decide tratamiento expectante. En nuestro caso, la utilización de la consulta Telemática, nos ayuda a la resolución sin tener que desplazar a la paciente al centro hospitalario de referencia.

PALABRAS CLAVE: Hernia de Bochdalek. Defectos diafragmáticos. Hernias diafragmáticas en adulto.

ABSTRACT

Asymptomatic Bochdalek Hernia in adult patient

Congenital diaphragmatic Bochdalek hernia is a disorder characterized by a defect in the posterolateral closure of the diaphragm during embryonic development. It is infrequent in adulthood and asymptomatic cases are even more uncommon. We present the case of an asymptomatic 56-year-old woman who was incidentally diagnosed with this anomaly. Working together with the General Surgery service, we decided to observe instead of treating the patient. We used Telematic assistance to close the case, and the patient did not need to visit the reference Hospital.

KEY WORDS: Bochdalek Hernia. Diaphragmatic defect. Diaphragmatic hernia in adult age.

INTRODUCCIÓN

La hernia diafragmática congénita de Bochdalek es un trastorno caracterizado por un defecto en el cierre posterolateral del diafragma durante el desarrollo embrionario. La consecuencia directa es la posibilidad de protrusión de estructuras abdominales a la cavidad torácica a través del diafragma¹. Se trata de la hernia congénita diafragmática más frecuente². Esta alteración se produce por una ausencia del cierre del conducto pleuroperitoneal entre las semanas 8 y 10 de vida^{3,4}. Se produce con mayor frecuencia en el hemidiafragma izquierdo (80-85 %)⁴. Su prevalencia varía de 1/2000 a 1/12500 nacimientos, afectando por igual a ambos sexos y siendo extremadamente rara en el adulto⁴. Únicamente entre un 5-10 % de las mismas permanecen sin ser detectadas en la infancia, presentándose en el adulto². Cuando se presenta en el niño, supone una urgencia neonatal y suele presentarse como un distrés respiratorio grave secundario a hipoplasia pulmonar que amenaza la vida del niño^{3,4}. Por el contrario, la mayoría de adultos con hernia de Bochdalek presentan síntomas como dolor torácico o abdominal y el 14 % son asintomáticos^{4,5}.

El diagnóstico de la hernia diafragmática congénita se confirma mediante un estudio de rayos X con bario y mediante Tomografía computerizada². La reparación quirúrgica del defecto es la terapia recomendada para todos

los pacientes con hernia diafragmática de Bochdalek, independientemente de la presencia de síntomas^{1,6,7}.

CASO CLÍNICO

Mujer de 56 años no fumadora, con obesidad grado 1, nacionalizada ecuatoriana, trabajadora de hogar, intervenida hace 5 meses de apendicitis aguda y sin otros antecedentes personales de interés. En seguimiento en la consulta de atención primaria por dolor en hemitorax izquierdo que se inició tras un esfuerzo físico. En la exploración presenta un dolor a la palpación a nivel de 6° y 7° arco costal, sin palparse crepitantes óseos y con una auscultación cardiopulmonar normal. Se inicia en ese momento tratamiento con ibuprofeno 400mg cada 8 horas, omeprazol 20mg cada 24 y se le indica reposo durante 7 días. La paciente regresa a las 48 horas a la consulta porque el dolor es muy intenso, con sensación de falta de aire y malestar generalizado. Tanto los parámetros hemodinámicos como la explotación física son normales a excepción del dolor en la misma localización que

ya refería con anterioridad. Se realizó entonces un electrocardiograma que no presentó alteraciones y se le administró analgesia. Tras esto, se le explicó nuevamente su patología, que en este momento se había incrementado por un cuadro ansioso.

A las 2 semanas, la paciente refiere una mejoría parcial de los síntomas, pero aún continuaba con molestias y se decide realizar una radiografía de tórax.

Acude posteriormente a la consulta, ya prácticamente asintomática, a recoger los resultados de la prueba diagnóstica, en la cual se describe una hernia de Bochdalek derecha (Fig.1). Se le explica a la paciente el resultado de la prueba y nos ponemos en contacto con el Servicio de Cirugía General de manera telemática para comentar el caso. Tras estudiarlo y revisar las pruebas diagnósticas, dos TAC abdomino-pélvicos (Fig. 2) que llegaron a ver parte baja de tórax solicitados durante la intervención quirúrgica previa, se decide mantener en observación y en caso de presentar síntomas, remitir para estudio y tratamiento.

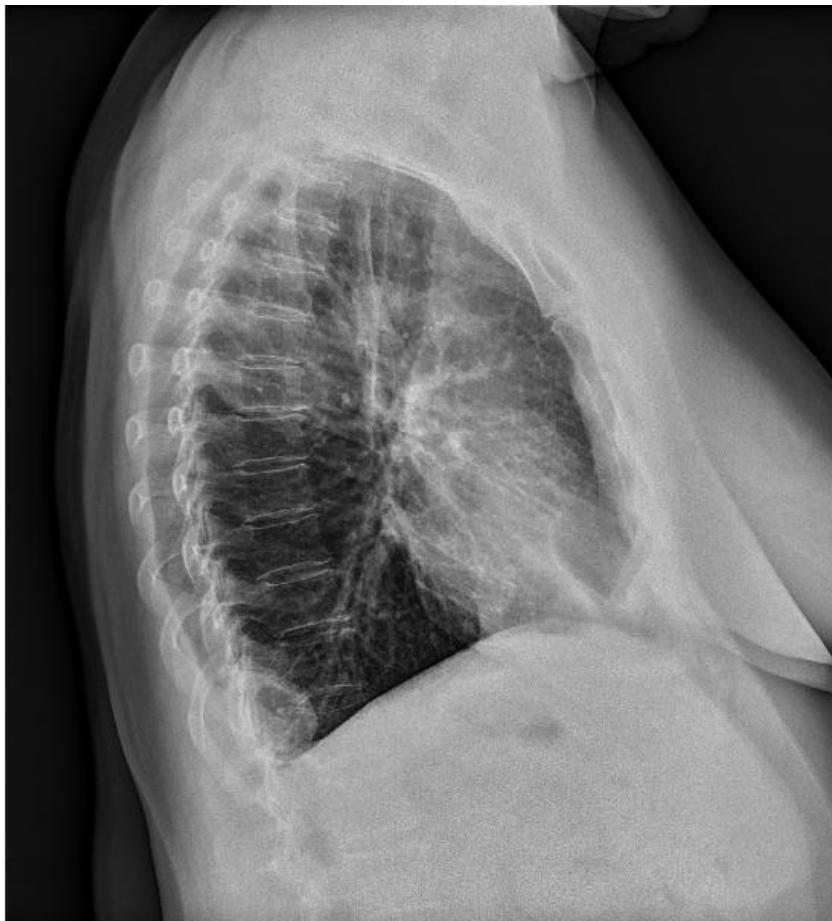

Figura 1. Radiografía de tórax en proyección lateral con imagen de hernia

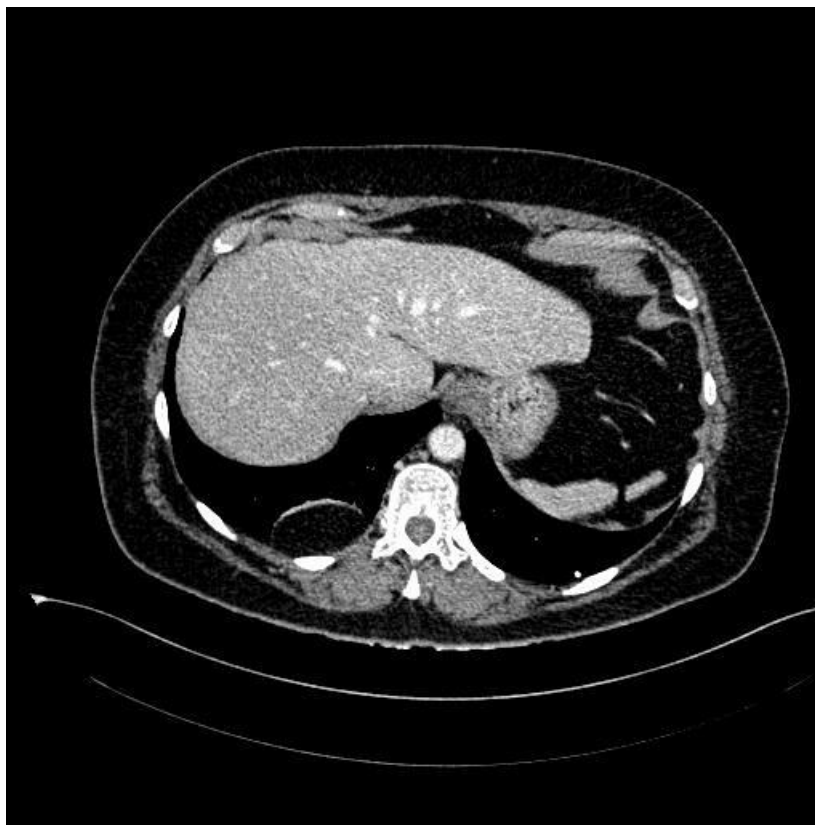


Figura 2. TAC tóraco-abdominal con imagen de hernia de Bochdalek

DISCUSIÓN

La Hernia de Bochdalek se produce durante el desarrollo embrionario debido al cierre erróneo del conducto pleuroperitoneal. El abordaje clásico quirúrgico es la laparotomía y más raramente la toracotomía. Sin embargo, desde que se empezó a utilizar laparoscopia, supone la técnica quirúrgica más empleada debido a que reduce la estancia hospitalaria del paciente¹. En nuestro caso, debido a que la paciente se encontraba totalmente asintomática y aunque datos de la bibliografía indican lo contrario, se decide mantener de forma expectante, ya que no se cree que dicho hallazgo pueda ser el causante de ningún tipo de patología en el momento actual. Aunque infrecuente, debemos considerar esta patología dentro del diagnóstico diferencial de dolor de tórax o abdominal sin un claro origen, motivos de consultas muy frecuentes. Consideramos importante la correcta formación en interpretación de radiografía simple por parte del médico de Atención Primaria (AP), ya que no siempre tendremos el apoyo de los especialistas en radiodiagnóstico.

La consulta telemática desde AP con el resto de

especialidades médicas, quirúrgicas, radiodiagnóstico y laboratorios facilita mucho el desarrollo de las consultas de Medicina de Familia. Las dudas respecto al tratamiento, patología, seguimiento de pacientes, etc., obtienen respuesta en 48-72 horas y evitan la saturación de consultas de otras especialidades y, en muchas otras ocasiones, el desplazamiento de pacientes inmovilizados y/o con dificultad para el transporte. Esto supone comodidad para los afectados y ahorro para el servicio sanitario. En nuestro caso, evitamos el desplazamiento de la paciente a 30 km de distancia del hospital de referencia, gracias a la comunicación que nos ofreció el sistema informático con el servicio de Cirugía General. También, desde nuestro punto de vista, es una forma de aprendizaje de manejo de distinta patología, sobre todo infrecuente. En nuestra opinión, debería ser instaurado en todos los servicios de salud.

BIBLIOGRAFÍA

1. Yagmur Y, Yiğit E, Babur M, Gümüş S. Bochdalek hernia: A rare case report of adult age. *Ann Med Surg (Lond)*. 2015; 8;(5):72-5.
2. Saroj SK, Kumar S, Afaque Y, Bhartia AK, Bhartia VK. Laparoscopic Repair of Congenital Diaphragmatic Hernia in

- Adults. *Minim Invasive Surg.* 2016; (5)
3. Rodríguez-Hermosa JI, Pujadas M, Ruiz B, Gironès J, Roig J, Fort Esther, et al. Hernia diafragmática de Bochdalek en el adulto. *Cir Esp.* 2004; (76):191-4.
 4. Kikuchi S, Nishizaki M, Kuroda S, Kagawa S, Fujiwara T. A case of right-sided Bochdalek hernia incidentally diagnosed in a gastric cancer patient. *BMC Surg.* 2016; 1;16(1):34.
 5. Sadler TW. *Embriología Médica de Langman.* 12.ª ed. Barcelona (España): Wolters Kluwer; 2012.
 6. Guzmán HM, Fernández RR, Herrera NJ. Malformaciones congénitas. María Luisa Santander (Santiago de Chile): Editorial Universitaria, S.A.; 2005.
 7. Álvarez A, Bravo F, Bello C, Baier R. Hernia diafragmática congénita: Reporte de un caso de presentación tardía. *Rev Chil Pediatr.* 2004; 75(4):362-366.