

Síndrome de Stickler: cuando el desprendimiento de retina se hereda

Viviana R. Oscullo-Yepez^a, Lucía Sierra-Santos^b, Jasson J. Oscullo-Yepez^c y Grace J. Oscullo-Yepez^d

^a Medicina Familiar y Comunitaria. Centro de Salud Mar Báltico. Área Este. Madrid (España).

^b Medicina Familiar y Comunitaria. Centro de Salud Manzanares – Consultorio de El Boalo. Madrid (España).

^c Facultad de Ciencias Médicas, de la Salud y la Vida. Universidad Internacional del Ecuador. Quito (Ecuador).

^d Neumología. Hospital Universitario y Politécnico de La Fe. Valencia (España).

Correspondencia:
Viviana R. Oscullo-Yepez. C/
Clavelinas 17, 2º B. C.P: 28029
– Madrid (España).
Correo electrónico:
vivianarocio@hotmail.com

Recibido el 9 de octubre de
2017.
Aceptado para su publicación el
21 de noviembre de 2017.

Este artículo de Revista Clínica de Medicina de Familia se encuentra disponible bajo la licencia de Creative Commons Reconocimiento-NoComercial-SinObrasDerivada 4.0 Internacional (by-nc-nd).



RESUMEN

Presentamos el caso clínico de un varón de 11 años que acude a la consulta de Atención Primaria por alteración de la agudeza visual, siendo diagnosticado de miopía magna bilateral. Tras una evolución tórpida presenta un desprendimiento de retina y sordera neurosensorial que, junto con las anomalías orofaciales, lleva a ser diagnosticado de síndrome de Stickler. A pesar de ser una entidad genética rara, nuestro objetivo es describir las principales características, dado que independientemente de que se descubran de manera casual o a raíz de un familiar afecto, su diagnóstico precoz mejora notablemente el pronóstico.

PALABRAS CLAVE: Desprendimiento de Retina. Trastornos de la Visión. Pérdida Auditiva.

ABSTRACT

Stickler syndrome: when retinal detachment becomes heritable.

Case report of an 11-year-old boy who attends Primary Healthcare due to reduced visual acuity, being diagnosed with severe bilateral myopia. After poor clinical course, retinal detachment appears, accompanied with sensorineural hearing loss. This finding, together with orofacial deformities, constitutes Stickler Syndrome. Although it is a rare genetic disease, our objective is to describe its main characteristics, since, whether a casual finding or a family defect, an early diagnosis significantly improves prognosis.

KEY WORDS: Retinal Detachment. Vision Disorders. Hearing Loss

INTRODUCCIÓN

El síndrome de Stickler es una entidad genética autosómica dominante, que consiste en mutaciones de los genes del colágeno¹. La incidencia es de 1/7500 nacimientos^{2,3} y es la causa hereditaria más frecuente de desprendimiento de retina en la infancia^{4,5}.

Los criterios diagnósticos incluyen oftalmopatías (miopía, desprendimiento de retina y cataratas), características orofaciales (micrognatia, hipoplasia media de la cara y paladar hendido), síntomas auditivos (pérdida auditiva neurosensorial) y artropatías (displasia epifisaria)^{2,4,5}.

Su importancia radica en una sospecha clínica precoz, para prevenir secuelas irreversibles en edades tempranas, así como brindar a la familia un asesoramiento genético adecuado.

CASO CLÍNICO

Presentamos el caso de un varón de 11 años, diagnosticado de miopía magna bilateral no progresiva de 20 dioptrías desde los cuatro años, que acude a la consulta de Atención Primaria por alteración de la agudeza visual.

Como antecedentes destaca una historia familiar de miopía magna y daltonismo en la descendencia masculina presente en cuatro generaciones, y cuya abuela materna presentó, además de miopía magna, desprendimiento de retina a los 50 años y sordera neurosensorial severa (ver árbol genético en la Figura 1), por lo que se remite para valoración por el servicio de Oftalmo-

logía de su hospital de referencia.

Tras una evolución tórpida se objetiva un desprendimiento de retina regmatógeno no traumático en el ojo derecho, por lo que es intervenido en varias ocasiones mediante cirugía escleral, fotocoagulación y posterior vitrectomía, presentando una agudeza visual final corregida en ojo derecho de 0,05. En el ojo izquierdo también se observan cambios miópicos vítreo-retinianos, por lo que se realiza cerclaje escleral y fotocoagulación retiniana profiláctica (agudeza visual corregida en ojo izquierdo: 0,8).

El paciente presenta discretas características faciales como puente nasal ancho y leve retrognatia, sin alteraciones auditivas ni esqueléticas en el momento actual.

Ante los hallazgos en la exploración física y oftalmológica, así como los antecedentes familiares, se recomienda realizar un estudio genético molecular para descartar una posible colagenopatía, fundamentalmente enfermedad de Stickler (ver criterios diagnósticos en la Tabla 1), que se realizó en el

servicio de Genética del hospital de referencia. Los análisis genéticos de 362 genes detectaron mutaciones en heterocigosis en el gen COL2A1 (COL = colágeno; 2 = Tipo II, A1 = péptido α 1), localizado en el cromosoma 12q13, que produce el síndrome de Stickler tipo I y síndrome de Stickler atípico con predominio de afectación ocular y con fenotipo similar al que presenta el paciente.

Ante este resultado, se inicia el estudio genético de los familiares para realizar un estudio de correlación genotipo-fenotipo de la mutación identificada con el objetivo de confirmar su patogenicidad.

DISCUSIÓN

Como se puede observar en la Figura 1, el paciente tiene varios antecedentes familiares de miopía magna bilateral no progresiva, sumado al hecho de que su abuela presentó a una edad temprana desprendimiento de retina y sordera neurosensorial, que junto con las anomalías orofaciales apoyan el diagnóstico de síndrome de Stickler al cumplir criterios clínicos.

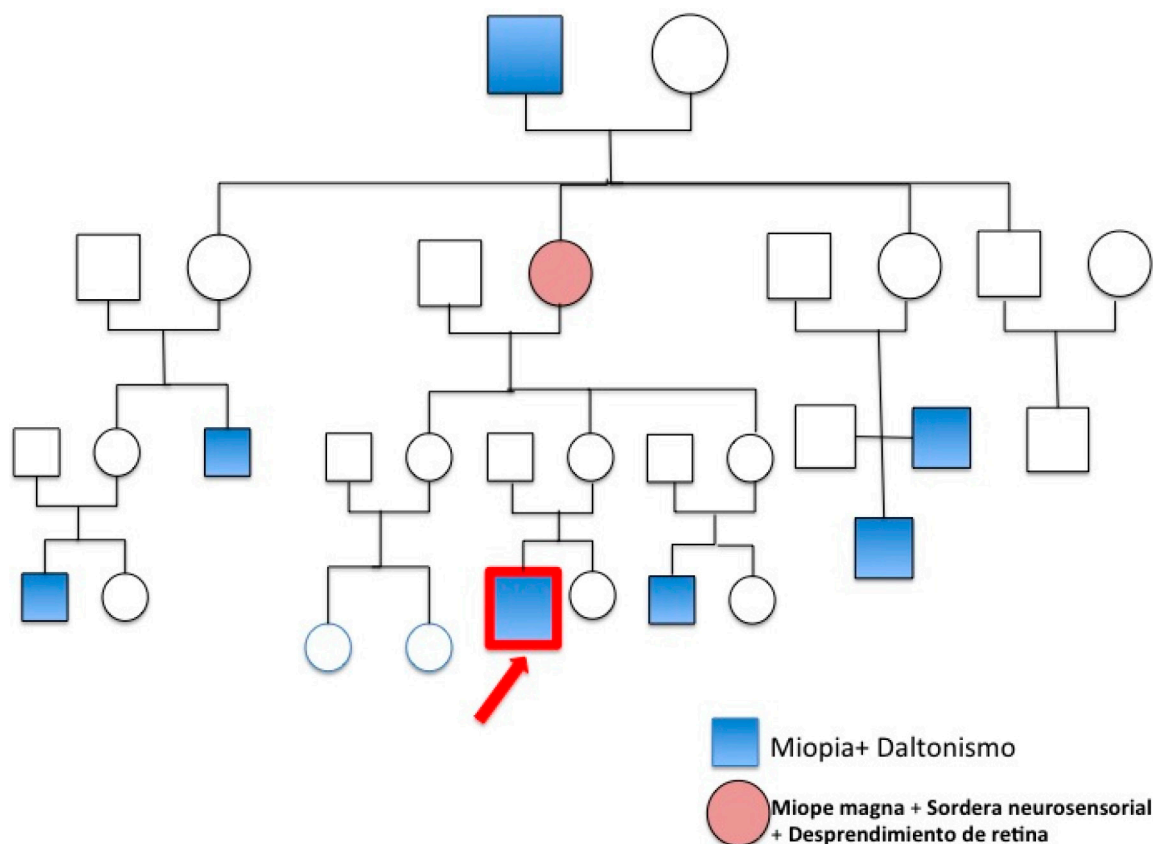


Figura 1. Representación esquemática de la familia del paciente con síndrome de Stickler

Anomalías	Síndrome de Stickler tipo I	Puntuación
Orofaciales	• Paladar hendido * .	2
	• Perfil facial plano: hipoplasia malar, puente ancho, micro o retrognatia, secuencia de Pierre Robin	1
Oculares	• Miopía magna congénita, catarata * .	2
	• Cambios vítreos o retinianos como desprendimiento, degeneración reticular, perforación o desgarró * .	
Auditivas	• Hipoacusia neurosensorial * .	2
	Hipermovilidad de la membrana timpánica	1
Esqueléticas	• Epifisiolisis. Legg-Perthes.	1
	Artrosis radiográfica en < 40 años.	1
	Escoliosis, espondilolistesis, deformidad cifótica.	1
Historia familiar.	• Familiares de primer grado afectados.	1
Datos moleculares	• Presencia de mutaciones COL2A1, COL1A1, COL1A2.	
Otros	• Prolapso de la válvula mitral	1

Tabla 1. Criterios diagnósticos del síndrome de Stickler tipo I^{1,2}. Es diagnóstico si la puntuación es igual o mayor a 5 puntos, con al menos un criterio mayor y ausencia de manifestaciones sugestivas de otro síndrome o displasia esquelética grave. * Criterios mayores.

El síndrome de Stickler es una entidad genética rara descrita en 1965 por Stickler et al¹. y relacionado con mutaciones en los genes del colágeno^{2,3}. Se manifiesta como una artro-oftalmopatía hereditaria progresiva que se trasmite de manera autosómica dominante^{4,5}.

Aunque el síndrome de Stickler abarca al menos cinco subgrupos, el tipo I se produce con más frecuencia, y es en el que predominan las manifestaciones oculares como el desprendimiento de retina (60 %), y miopía (90 %)⁶ con un mínimo o ninguna característica sistémica⁷.

Los criterios diagnósticos fueron establecidos en el año 2005, e incluyen anomalías orofaciales, oculares, auditivas y esqueléticas (ver Tabla 1)⁷⁻¹⁰, aunque tanto las mutaciones como las características clínicas varían ampliamente entre los pacientes afectados^{2,3}. Se trata probablemente de un síndrome autosómico dominante con penetrancia incompleta y expresividad variable (por eso su madre no presenta afectación). Sin embargo, las manifestaciones extraoculares difieren en la mayoría de casos y lo mismo ocurre respecto a su edad de presentación^{9,10}.

Por otra parte, se ha descrito la mutación del gen

en trillizos con hallazgos oftalmológicos normales (en dos de ellos), lo que hace suponer que el fenotipo entre los miembros de la familia puede ser debido a la diferencia de los niveles de expresión del gen COL2A1^{5,10}.

La alteración genética encontrada en nuestro paciente corresponde con una variante que no ha sido descrita previamente, afectando a un aminoácido conservado localizado en las repeticiones que conforman la hélice triple de colágeno. Está presente con una frecuencia inferior a 1 % en bases de datos de población control. No obstante, la mayoría de las mutaciones descritas afectan a glicinas o argininas, por lo que de momento se considera como una variante de significado incierto.

La importancia de una sospecha diagnóstica en edades tempranas radica en la prevención de secuelas irreversibles (oftalmológicas, auditivas, deterioro funcional), puesto que una intervención quirúrgica profiláctica es segura y reduce notablemente el riesgo de desprendimiento de retina, que es causa de ceguera en hasta el 4 % de los casos^{2,3,5}.

El diagnóstico diferencial incluye otras entidades que cursan con desprendimiento de retina precoz

o alteraciones visuales severas en la infancia, así como otras enfermedades del colágeno (p. ej. síndrome de Marfan), miopía magna familiar o traumatismos oculares severos.

La calidad de vida del paciente depende de un manejo multidisciplinar, ya que el pronóstico se relaciona con la gravedad de los síntomas presentes al diagnóstico; por ello se debe dar asesoramiento genético a la familia^{6,8,10}.

Queremos señalar que aun siendo una enfermedad rara (ocurre 1 caso entre cada 7500 nacidos vivos), es una entidad que causa una grave patología visual y discapacidad, y puede afectar a varios miembros de una misma familia y su descendencia, por lo que los médicos de familia deben ser conscientes de dichos síndromes. El conocimiento de los mismos permitirá contribuir a un diagnóstico más precoz y a incrementar las probabilidades de una evolución más favorable.

BIBLIOGRAFÍA

1. Jones K, Smith D, editores. Patrones reconocibles de malformaciones humanas. 6ª ed. Madrid: Elsevier; 2007.
2. Orpha.net: Stickler syndrome [Internet]. Madrid: Orpha.net: 2017 [actualizado Nov 2008; citado 8 Mar 2017]. Disponible en: [http://www.orpha.net/consor/cgi-bin/Disease_Search.php?lng=EN&data_id=824&Disease_Disease_Search_diseaseGroup=stickler&Disease_Disease_Search_diseaseType=Pat&Disease\(s\)/group%20of%20diseases=Stickler-syndrome&title=Stickler-syndrome&search=Disease_Search_Simple](http://www.orpha.net/consor/cgi-bin/Disease_Search.php?lng=EN&data_id=824&Disease_Disease_Search_diseaseGroup=stickler&Disease_Disease_Search_diseaseType=Pat&Disease(s)/group%20of%20diseases=Stickler-syndrome&title=Stickler-syndrome&search=Disease_Search_Simple)
3. Couchouron T, Masson C. Early-onset progressive osteoarthritis with hereditary progressive ophthalmopathy or Stickler syndrome. *Joint Bone Spine*. 2011; 78 (1): 45-9.
4. Snead MP, McNinch AM, Poulson AV, Bearcroft P, Silverman B, Gomersall P et al. Stickler syndrome, ocular-only variants and a key diagnostic role for the ophthalmologist. *Eye (Lond)*. 2011; 25 (11): 1389-400.
5. Carroll C, Papaioannou D, Rees A, Kaltenthaler E. The clinical effectiveness and safety of prophylactic retinal interventions to reduce the risk of retinal detachment and subsequent vision loss in adults and children with Stickler syndrome: a systematic review. *Health Technol Assess*. 2011; 15 (16): iii-xiv, 1-62.
6. Meier P. Hereditäre Vitreoretinopathien und Netzhautablösung im Kindesalter. *Klin Monbl Augenheilkd*. 2013; 230 (9): 914-9.
7. Rose PS, Levy HP, Liberfarb RM, Davis J, Szymko-Bennett Y, Rubin B et al. Stickler syndrome: clinical characteristics and diagnostic criteria. *Am J Med Genet A*. 2005; 138A(3): 199-207.
8. Vilaplana F, Muiños SJ, Nadal J, Elizalde J, Mojal S. Síndrome de Stickler. *Epidemiología del desprendimiento de la retina*. *Arch Soc Esp Oftalmol*. 2015; 90 (6): 264-8.
9. Tompson SW, Johnson C, Abbott D, Bakall B, Soler V, Yanovitch TL et al. Reduced penetrance in a large Caucasian pedigree with Stickler syndrome. *Ophthalmic Genet*. 2017; 38 (1): 43-50.
10. Fincham GS, Pasea L, Carroll C, McNinch AM, Poulson AV, Richards AJ et al. Prevention of retinal detachment in Stickler syndrome: the Cambridge prophylactic cryotherapy protocol. *Ophthalmology*. 2014; 121 (8): 1588-97.