

AFA, patología invalidante a los 40 años

Ana María Sánchez Reche^a, Marta Sánchez García^b, Estrella Cristina Mohino Laguna^c
y José Andrés Delgado Casado^d

^a Médico Interno Residente de 2º año. Centro de Salud Ciudad Real II. Ciudad Real (España).

^b Médico especialista en Medicina Familiar y Comunitaria. Centro de Salud de Villacañas. Toledo (España).

^c Médico Interno Residente de 1er año. Centro de Salud Ciudad Real II. Ciudad Real (España).

^d Médico especialista en Medicina Familiar y Comunitaria. Centro de Salud Ciudad Real II. Ciudad Real (España).

Correspondencia:
Ana María Sánchez Reche.
Centro de Salud Ciudad Real II. C/ Palma, 11. C.P. 13001 – Ciudad Real (España).

Correo electrónico:
ana_sare@hotmail.com

Este trabajo ha sido presentado como comunicación póster en el 39º Congreso Nacional de SEMERGEN, celebrado en Granada (España) los días 25 a 28 de octubre de 2017.

Recibido el 2 de noviembre de 2017.
Aceptado para su publicación el 3 de enero de 2018.

Este artículo de Revista Clínica de Medicina de Familia se encuentra disponible bajo la licencia de Creative Commons Reconocimiento-NoComercial-SinObraDerivada 4.0 Internacional (by-nc-nd).



RESUMEN

El atrapamiento femoroacetabular es una patología que puede ser causa de artrosis precoz en pacientes jóvenes. Se trata de una anomalía morfológica en el acetábulo (AFA tipo Pincer), en el fémur (AFA tipo CAM) o en ambos (AFA tipo mixto). Un paciente joven que consulta repetidas veces por limitación de movimientos, por dolor inguinal con la rotación de la cadera en sedestación, durante o tras la realización de ejercicio físico y/o dolor trocantéreo con irradiación a la cara externa del muslo, debe alertar al médico de familia. Una buena anamnesis y una correcta exploración física orientan al diagnóstico, junto con radiología simple. Por ello es importante reconocerlo en la práctica clínica diaria para su derivación hospitalaria precoz con el objetivo de comenzar el estudio etiológico y tratamiento adecuado.

PALABRAS CLAVE: Atrapamiento Femoroacetabular. Osteoartritis de la Cadera. Atención Primaria de Salud.

ABSTRACT

FAI, disabling disease at the age of 40

The femoroacetabular impingement is a pathology that can cause early degenerative osteoarthritis in young patients. It involves a morphological anomaly in the acetabulum (Pincer-type FAI), in the femur (CAM-type FAI), or in both (mixed-type FAI). A young patient who consults repeatedly for limited mobility, for inguinal pain with hip rotation while sitting, and during or after physical exercise, and/or trochanteric pain with radiation to the outside of the thigh, must alert the Family doctor. A good anamnesis and a correct physical exploration guide the diagnosis, together with simple radiology. Therefore it is important to recognize it in everyday clinical practice for early hospital referral in order to begin the etiological study and a suitable treatment.

KEY WORDS: Femoroacetabular Impingement. Osteoarthritis, Hip. Primary Health Care.

INTRODUCCIÓN

El atrapamiento femoroacetabular (AFA) o pinzamiento femoroacetabular, síndrome del borde acetabular o atrapamiento cervicoacetabular, consiste en un contacto prematuro entre la cabeza-cuello femoral y el acetábulo, provocando microtraumatismos que generan un daño progresivo en el labrum y el cartílago hialino, que puede ocasionar una artrosis precoz en la cadera. Se caracteriza por afectar a pacientes jóvenes, preferentemente entre los 20 y 40 años y se estima que tiene una prevalencia de entre el 10 y el 15 %.

La causa de este contacto prematuro puede estar en una anomalía morfológica en el acetábulo (AFA tipo Pincer), en el fémur (AFA tipo CAM), en ambos (AFA tipo mixto) o en personas que realizan movimientos extremos de la articulación sin anomalías morfológicas óseas (por ejemplo, bailarinas de ballet). El CAM se observa más en varones jóvenes y el Pincer en mujeres mayores¹.

El diagnóstico se basa en la sospecha clínica y en un enfoque radiológico específico, basado en medidas y ángulos en las radiografías, resonancia magnética (RM) o tomografía computarizada (TC). El tratamiento consiste en una osteotomía del borde acetabular o de la giba.

CASO CLÍNICO

Presentamos a dos pacientes con cuadro clínico similar: el primero se trata de un varón, de 38 años de edad, con vigorexia como antecedente. El segundo es un varón de 44 años con antecedentes de cardiopatía isquémica.

Ambos acuden a la consulta de Atención Primaria por dolor en la zona inguinal, acentuado en los últimos meses; ambos refieren dolor al subir y bajar del automóvil y durante o después de realizar actividades deportivas. No lo relacionan con traumatismo previo.

El primer paciente comenta una sensación de bloqueo doloroso al caminar; el segundo, dolor que empeora al caminar cuesta arriba o con carga.

En la exploración física se evidencia dolor inguinal

a la movilización activa y pasiva, acentuándose en rotación interna y aducción de la cadera; disminución del arco de movilidad en flexión y rotación externa. Signo de Drehmann y test *impigement* positivos. Se decide pautar antiinflamatorios y solicitar radiografía simple de cadera antero-posterior, en la que se evidencia esclerosis subcondral, osteofitos, "giba lateral" ("pistolgrip": deformidad en mango de pistola) con pinzamiento femoroacetabular, deformidad de cabeza y rotura del labrum acetabular (Figura 1). Dados los hallazgos, se decide derivar a los pacientes a Reumatología donde, tras la valoración, deciden solicitar RM de caderas, que confirma los cambios degenerativos junto con necrosis avascular grado III de la cabeza femoral izquierda, signos diagnósticos de un síndrome femoroacetabular tipo CAM (Figura 2). Actualmente ambos pacientes presentan una limitación para la deambulacion con antiinflamatorios pautados de forma crónica.

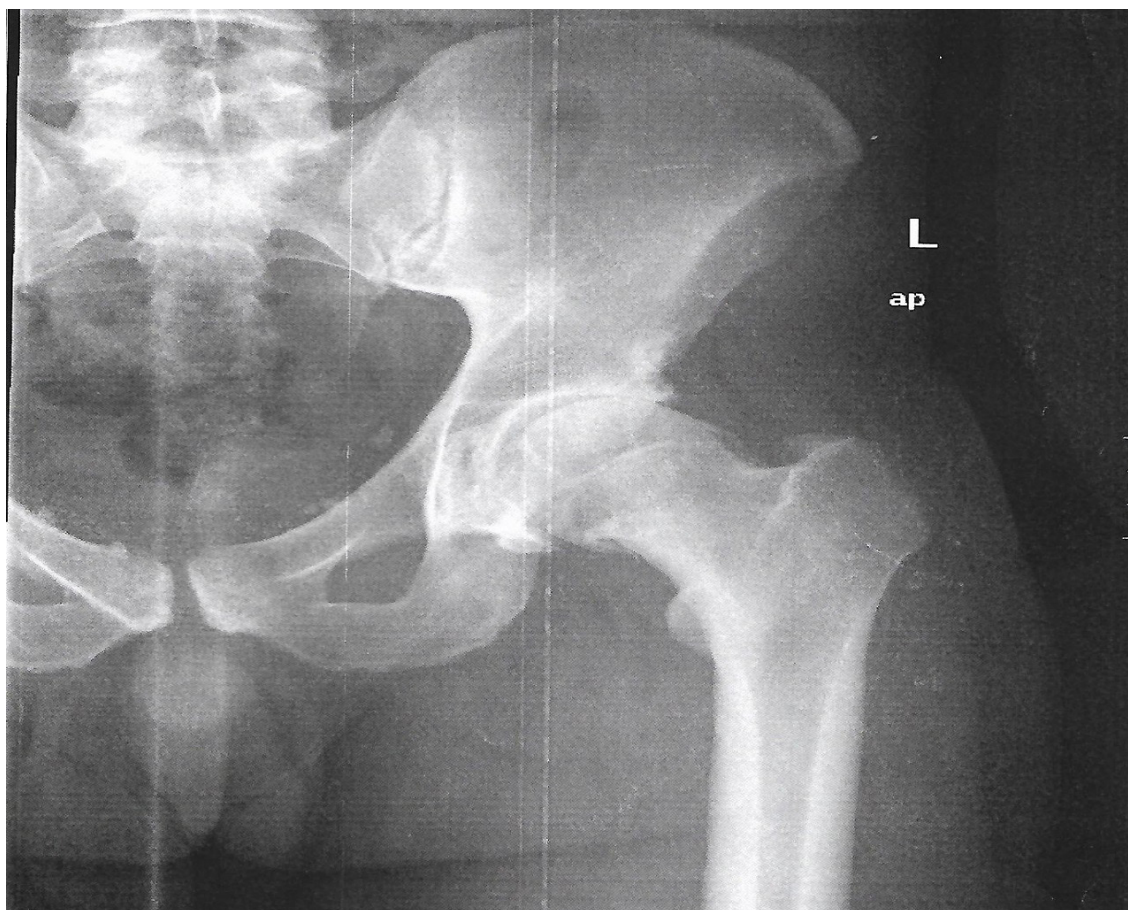


Figura 1. Atrapamiento femoroacetabular tipo CAM en fémur izquierdo en radiografía de pelvis antero-posterior

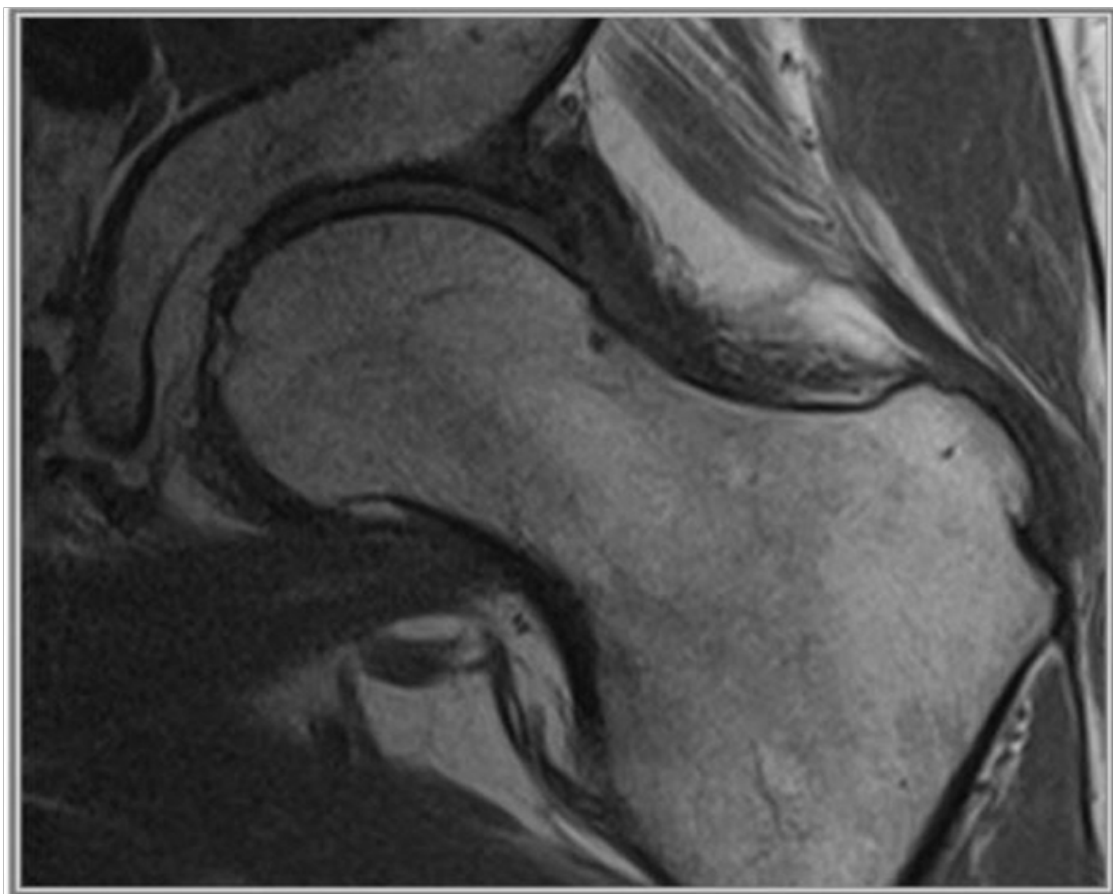


Figura 2. Atrapamiento femoroacetabular tipo CAM en fémur izquierdo en RM coronal STIR

DISCUSIÓN

Los pacientes con atrapamiento femoroacetabular refieren dolor inguinal con la rotación de la cadera en sedestación, durante o tras la realización de ejercicio físico. También pueden presentar dolor trocantéreo con irradiación a la cara externa del muslo. Esta limitación de movimientos se pone de manifiesto en la exploración:

- Movimiento disminuido a la flexión y rotación interna de la cadera.
- Signo de Drehmann positivo: al flexionar la cadera a 90° activa o pasivamente en decúbito supino, la cadera realiza una rotación externa para evitar el pinzamiento doloroso.

El AFA puede ser de tres tipos¹⁻²:

1. AFA tipo Pincer: Es más frecuente en mujeres de edad media. Está causado por una alteración en la morfología acetabular que produce una sobrecobertura de la cabeza y el cuello femoral que puede ser focal o difusa.
- Sobrecobertura acetabular difusa: en la radiografía de pelvis anteroposterior en la cadera normal la línea de la fosa acetabular debe quedar situada lateral a la línea ilioisquiática de modo que podemos encontrar dos tipos:

- Coxa profunda: la línea de la fosa acetabular sobrepasa medialmente la línea ilioisquiática.
 - Protrusión acetabular: la línea de la fosa acetabular y el margen medial de la cabeza femoral sobrepasan la línea ilioisquiática.
2. AFA tipo CAM: Más frecuente en varones jóvenes. Está causado por una alteración en la morfología de la unión de la cabeza y el cuello femoral, que adquiere una configuración anómala prominente o giba, condicionando un choque repetido de la giba con el cartílago del acetábulo que puede llegar a erosionarse, laminarse e incluso fisurarse. La giba puede localizarse en la pared lateral dando lugar a una morfología en "empuñadura de pistola" visible en la radiografía anteroposterior de pelvis, o en la pared anterosuperior visible en la proyección axial de Johnson. La formación de la giba femoral puede ser tanto de causa idiopática como ser secundaria a una epifisiolisis subclínica, a la enfermedad de Legg-Calvé-Perthes o fracturas¹⁻³.

El grado de giba femoral puede estimarse con:

- Ángulo #: ángulo formado entre el eje del cuello femoral y el punto donde comienza la giba en la cabeza femoral, siendo anormal si es superior a 50°.
- Offset: distancia entre el margen superior del cuello y la cabeza femoral en la proyección axial de Johnson, que sugiere atrapamiento femoroacetabular tipo CAM cuando es inferior a 8 mm.

3. AFA tipo mixto: La mayoría de los pacientes tiene una combinación de dos anomalías, a nivel acetabular y femoral.

Pruebas complementarias

Para el estudio básico de síndrome femoroacetabular se deben realizar dos proyecciones radiológicas, una anteroposterior y otra axial de Johnson o en su defecto de Dunn-Rippstein, intentando evitar la colocación de protectores gonadales en el estudio inicial⁴.

- Proyección pélvica anteroposterior: Se coloca al paciente en decúbito supino con las piernas en 15° de rotación interna, ya que permite una mejor visualización de la porción lateral de la unión de la cabeza y el cuello femoral.
- Proyección axial de Johnson con rayo horizontal: Se coloca la pierna con rotación interna.
- Proyección axial de Dunn-Rippstein: flexión a 45° de la cadera para identificar alteraciones morfológicas de la porción anterior de la unión de la cabeza y cuello femorales.

Complicaciones

- Lesión del labrum acetabular.
- Os acetabuli: fractura o desprendimiento de la osificación prominente del margen acetabular superior.
- Hernia sinovial: focos radiolúcidos de 3-15 mm con fino margen esclerótico, que se localizan en el margen anterosuperior y proximal del cuello femoral.
- Quiste paralabral: lesiones quísticas de tamaño

variable, más frecuentes en caderas displásicas.

Tratamiento

El manejo no quirúrgico se basa en la reeducación/modificación de ciertos movimientos de la cadera o la interrupción de ciertas prácticas deportivas más la toma de analgésicos⁵.

En el tratamiento quirúrgico se puede optar por una osteotomía del borde acetabular o de la giba o por una osteotomía periacetabular, más reparación/resección del labrum si está afectado. Por artroscopia se realiza osteocondroplastia femoral, escisión del reborde acetabular, desbridamiento o reparación del labrum y/o lesiones condrales acetabulares si hay complicaciones asociadas y extirpación capsular⁶.

BIBLIOGRAFÍA

1. Arias M, Lopez CI, Venegas JL, Cortes JJ, Garcia JC, Gonzalez-Spinola J et al. Diagnóstico, clasificación y complicaciones del atrapamiento femoroacetabular. Congreso SERAM 2014. DOI: 10.1594/seram2014/S-0834.
2. Dall'Oca C, Maluta T, Micheloni GM, Romeo T, Zambito A, Malagò R et al. Femoroacetabular impingement: biomechanical and dynamic considerations. *Acta Biomed.* 2014; 85 Suppl 2: 46-51.
3. Vidal-Ruiz CA, Barajas-Olivos AG, Castañeda-Leeder P. Correlación radiológica entre los estadios de la clasificación del pilar lateral y la presencia de pinzamiento femoroacetabular en pacientes con enfermedad de Legg-Calvé-Perthes. *Acta Ortop Mex.* 2013; 27 (1): 33-7.
4. Vicente M, Rodríguez-Vigil B, Olalla C, Guadilla J, Sansinanea X, Saenz E et al. Diagnóstico por imagen del atrapamiento femoroacetabular. Congreso Seram 2012. DOI: 10.1592/seram2012/S-0048.
5. Cutillas Ruiz R, Fernández-Bravo Rueda A, De Lucas Villarrubia JC, Fontoira Moyer E y Perez Zorrilla YE. Abordaje rehabilitador en el pinzamiento femoroacetabular. A propósito de un caso. *Rehabilitación.* 2010; 44 (1): 86-90.
6. Chládek P, Musálek M, Zahrádník P. Femoroacetabular impingement syndrome: first experience with surgical treatment. *Acta Chir Orthop Traumatol Cech.* 2014; 81 (5): 328-34.