

De rotura fibrilar a linfoma del manto

Ángela M. Arévalo^a, Tomás Martínez^b, Claudia Urbano^a, Nieves Sobradillo^a y Laura Pérez^a.

^a Médico residente de Medicina Familiar y Comunitaria. Centro de Salud Parquesol. Gerencia de Atención Primaria Valladolid Oeste. Valladolid. España.

^b Médico de Familia. Centro de Salud Parquesol. Gerencia de Atención Primaria Valladolid Oeste. Valladolid. España.

Correspondencia:
Tomás Martínez Campos.
C/ Ciudad de La Habana,
s/n. C.P. 47016 – Valladolid.
España.

Correo electrónico:
tmartinezc@
saludcastillayleon.es

Recibido el 11 de abril de 2018.

Aceptado para su publicación el 13 de mayo de 2018

Este artículo de Revista Clínica de Medicina de Familia se encuentra disponible bajo la licencia de Creative Commons Reconocimiento-NoComercial-SinObraDerivada 4.0 Internacional (by-nc-nd).



RESUMEN

Presentamos el caso de un varón que, mientras realizaba ejercicio en la playa, presentó un fuerte dolor en la pantorrilla. Después de varios días apareció un dolor en el costado izquierdo que aumentaba con los movimientos respiratorios. Acudió a nuestra consulta porque a su regreso presentaba inflamación de la pierna. Fue diagnosticado en urgencias de trombosis venosa profunda y tratado con heparina de bajo peso molecular. En nuestra consulta se le detectaron adenopatías inguinales bilaterales. Considerando pudiera tratarse de un síndrome paraneoplásico, se inició la búsqueda de tumores..

PALABRAS CLAVE: Adenopatía. Trombosis de Vena Profunda. Linfoma no Hodgkin.

ABSTRACT

From muscle tear to mantle cell lymphoma

We present the case of a man who, while exercising on the beach, presented severe calf pain. After several days, a pain appeared on his left side that increased with respiratory movements. He came to our clinic because on his return he developed leg swelling. He was diagnosed in the emergency department with deep vein thrombosis and treated with low molecular weight heparin. In our clinic, bilateral inguinal adenopathies were detected. Considering it might be a paraneoplastic syndrome, a search for tumors was made.

KEY WORDS: Adenopathy. Deep Vein Thrombosis. Lymphoma, Non-Hodgkin.

INTRODUCCIÓN

La asociación entre cáncer y trombosis venosa se conoce desde hace años. Los pacientes diagnosticados de enfermedad tromboembólica venosa (ETV) tienen una incidencia de cáncer del 6 % en el momento del diagnóstico de la ETV y del 10% en el primer año¹, de forma que se ha llegado a sugerir que podría suponer un marcador de la existencia de una neoplasia oculta².

Desde Atención Primaria debemos tener presente esta circunstancia y realizar una exploración completa al paciente sospechoso de padecer ETV y no limitarnos solo al área vascular.

CASO CLÍNICO

Varón de 46 años sin antecedentes personales de interés. Padre fallecido de cardiopatía isquémica aguda a temprana edad. Refiere que, estando jugando en la playa, notó un fuerte dolor en la pantorrilla izquierda. Hizo reposo relativo con vendaje elástico sin apoyar la pierna. Tomó antiinflamatorios para el dolor. A los 4-5 días comenzó con dolor intenso en el costado izquierdo irradiado al hombro que empeoraba con los movimientos. Mejoró con masajes en su lugar de vacaciones. Tras regresar a su domicilio acudió a nuestra consulta por persistencia del dolor en la pierna izquierda, al que se ha añadido inflamación y tumefacción en las últimas horas. No refería fiebre, pérdida de peso ni otros síntomas generales. Tanto la presión arterial como la auscultación cardiorrespiratoria fueron normales. La pierna izquierda presentaba tumefacción y dolor en la pantorrilla y el muslo; se palpaban varias adenopatías en región inguinal de forma bilateral, de aproximadamente de 1

cm la mayor de ellas. Solicitamos una radiografía de tórax (Figura 1) que mostró una condensación oval sugestiva de infarto pulmonar. Ante este hallazgo derivamos al paciente a urgencias hospitalarias donde, tras constatar elevación del dímero D (resto de la analítica normal), se realizó un eco-doppler objetivándose una extensa trombosis venosa profunda que afectaba a venas gemelares, poplítea y vena femoral superficial izquierda (Figura 2), así como múltiples adenopatías inguinales y poplíteas.

El TAC toraco-abdominal confirmó la imagen sospechosa de tromboembolismo pulmonar y puso de manifiesto múltiples adenopatías abdominales y en el área mediastínica. Fue tratado con heparina de bajo peso molecular a dosis terapéuticas y priorizaron nuestra solicitud de punción guiada por ecografía de una de las adenopatías, ante la sospecha de un síndrome paraneoplásico. El resultado de la citología fue positivo para células tumorales malignas: linfoma no Hodgkin B de células del manto.

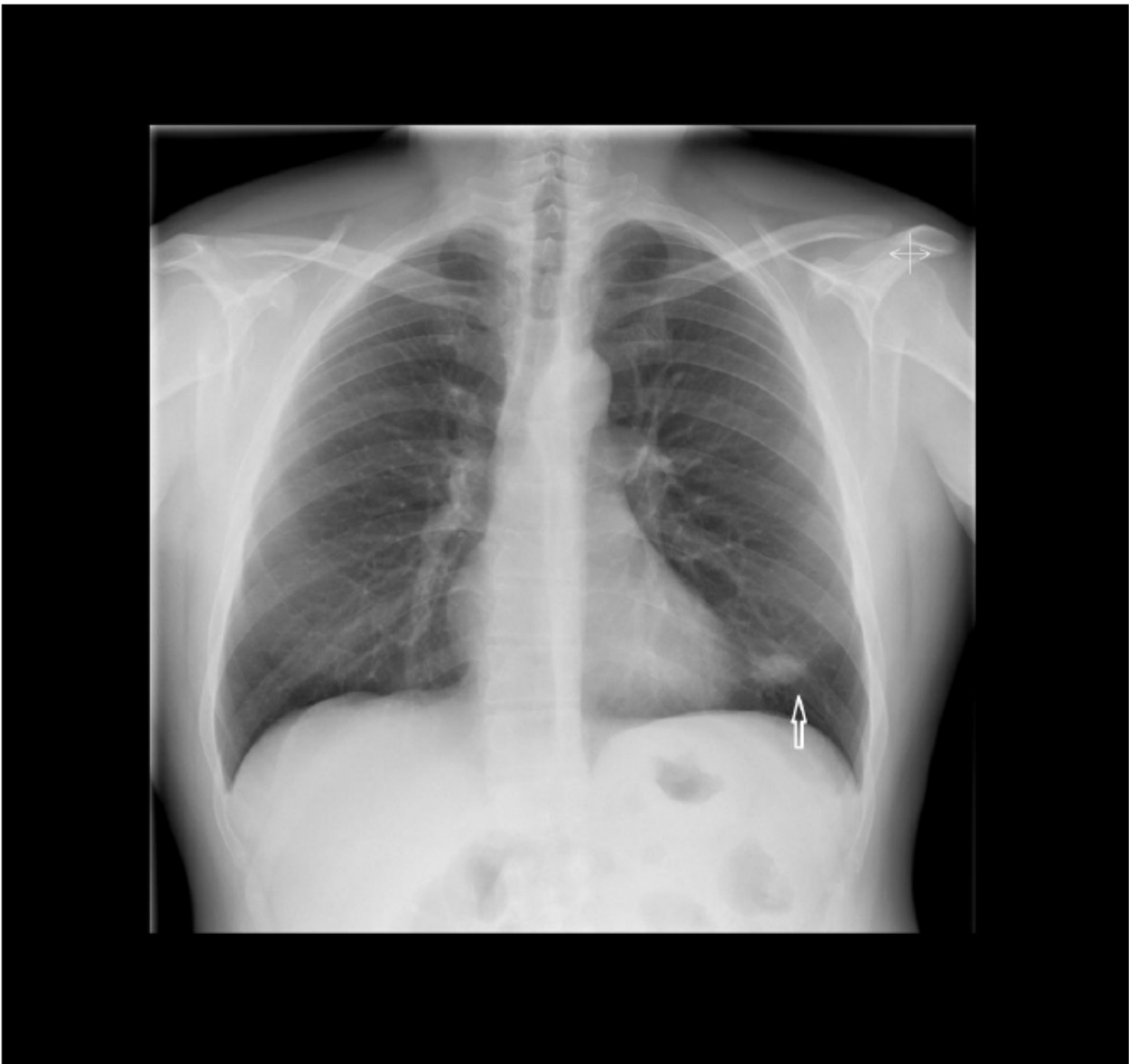

Figura 1. Radiografía de tórax. Proyección posteroanterior.

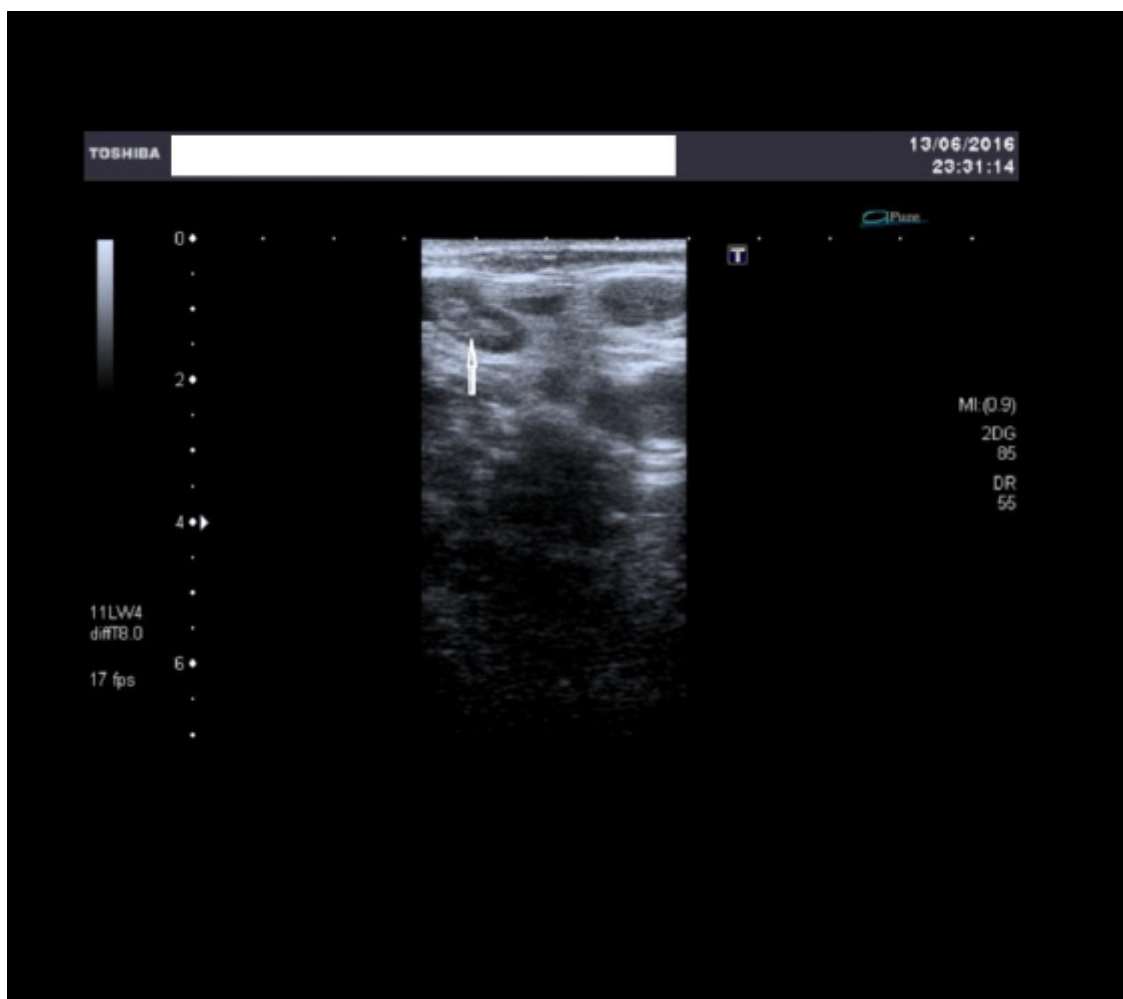


Figura 2. Ecografía venosa del lecho poplíteo.

DISCUSIÓN

El linfoma no Hodgkin de células del manto (LCM) presenta una incidencia de 1-2/100.000 habitantes/año. Representa un 6-9 % de todos los linfomas no Hodgkin³. Se origina en los linfocitos B de la zona interna del manto, frecuentemente en linfocitos *naive* pre-germinales. Este subtipo de linfoma se presenta por lo general en personas de más de 50 años de edad y su frecuencia es tres veces mayor en los hombres que en las mujeres. Suele tratarse de varones mayores con afectación multiorgánica, ya que en el 70 % se presenta en estadio IV³. Puede haber poliadenopatías periféricas, hepatoesplenomegalia, poliposis linfomatoides intestinal, síndrome constitucional y presencia de síntomas B, así como expresión leucémica con afectación de médula ósea hasta en un 60-70 % de los casos. El LCM presenta un curso moderada-

mente agresivo con una mediana de supervivencia global de unos 36 meses, aunque la variante blastoide suele presentar un curso clínico más agresivo con una mediana de supervivencia de 18 meses⁴. El pronóstico es malo, siendo generalmente una enfermedad incurable con los tratamientos habituales. Sin embargo, hoy se reconoce una mayor heterogeneidad tanto biológica como clínica, con casos de evolución muy agresiva y corta supervivencia y otros de comportamiento indolente y curso crónico⁵. Nuestro paciente actualmente está en remisión clínica y se ha podido incorporar a su trabajo habitual.

La relación entre la ETV idiopática (tanto el tromboembolismo pulmonar como la trombosis venosa profunda) y el cáncer es un hecho conocido, ya sugerida hace décadas por Trousseau⁶. Estos episodios trombóticos en ocasiones pueden preceder al

diagnóstico de cáncer en meses o años, postulándose como posible marcador de la existencia de una neoplasia oculta^{2,7}. En pacientes con cáncer, la ETV es frecuente y es su segunda causa de muerte⁸. El cáncer de páncreas, el de cerebro y el de estómago están asociados a una mayor incidencia de ETV. Los pacientes con cáncer diagnosticados de ETV presentan más riesgo de presentar recurrencia de ésta. Asimismo, tienen un riesgo de muerte mayor que los pacientes sin neoplasia asociada⁹.

La mayoría de las trombosis venosas profundas (TVP) distales suelen ser asintomáticas. Las manifestaciones clínicas, por su baja sensibilidad y especificidad, son de escasa utilidad en el diagnóstico, el cual no debería ser afirmado ni excluido basándose solo en la presentación clínica. Sin embargo, una anamnesis detallada posibilita la identificación de factores de riesgo que, añadidos a determinados hallazgos clínicos, permiten desarrollar modelos de diagnóstico de TVP, como el modelo de Wells¹⁰, que considera los antecedentes médicos más fuertemente relacionados con ETV para establecer la probabilidad clínica pretest de presentar TVP: cáncer activo, parálisis o inmovilización reciente de un miembro inferior, cirugía mayor en el último mes, dolor en trayecto venoso profundo, tumefacción en toda la extremidad inferior, aumento del perímetro de la extremidad afectada > 3 cm respecto a la asintomática (medido 10 cm bajo la tuberosidad tibial), edema con fovea (mayor en la extremidad sintomática), presencia de circulación venosa colateral superficial (no varices preexistentes).

El diagnóstico diferencial de la TVP debe realizarse con: celulitis, tromboflebitis superficial, rotura de quiste de Baker, hematoma muscular, esguince, edema de estasis, síndrome postrombótico, artritis y linfedema. Procesos como la celulitis, miositis, abscesos, tumores benignos y malignos, edema hidrostático de tejidos blandos secundario a insuficiencia cardíaca y renal, y lesiones deportivas deben ser tenidas en cuenta en el diagnóstico diferencial. En la región inguinal las adenopatías pueden confundirse con linfangitis, tumores de tejidos blandos, hematomas, tendinitis y hernias.

Tanto en la anamnesis como en la propia exploración física debemos, como médicos de familia, no olvidar la posibilidad subyacente de neoplasia asociada, ampliando la búsqueda de hallazgos clínicos más allá de los signos clásicos tan poco específicos de TVP. En el caso presentado, la exploración completa del miembro inferior afecto posibilitó el diagnóstico precoz de una patología oncológica habitualmente agresiva y de diagnóstico tardío.

BIBLIOGRAFÍA

1. Bordel Gómez MT. Liqueur estriado. *An Pediatr (Barc)*. Carrier M, Le Gal G, Wells PS, Fergusson D, Ramsay T, Rodger MA. Systematic review: the Trousseau syndrome revisited: should we screen extensively for cancer in patients with venous thromboembolism? *Ann Intern Med*. 2008; 149 (5): 323-33.
2. Cormuz J, Pearson SD, Creager MA, Cook EF, Goldman L. Importance of findings on the initial evaluation for cancer in patients with symptomatic idiopathic deep venous thrombosis. *Ann Intern Med*. 1996; 125 (10): 785-93.
3. Dreyling M, Geisler C, Hermine O, Kluin-Nelemans HC, Le Gouill S, Rule S et al. Newly diagnosed and relapsed mantle cell lymphoma: ESMO clinical practice guidelines for diagnosis, treatment and follow-up. *Ann Oncol*. 2014; 25 Suppl 3: iii83-92.
4. Khosravi Shahi P, Del Castillo Rueda A, Pérez Manga G. Linfoma del manto. *An Med Interna*. 2007; 24 (3): 142-5.
5. Balagué O, Colomo L, Campo E. Linfoma de células del manto. *Rev Esp Patol*. 2004; 37 (2): 159-72.
6. Trousseau A. Phlegmasia alba dolens. En: *Clinique Medicale de l'Hotel-Dieu de Paris*, Vol. 3. London: New Sydenham Society; 1965. p. 695-727.
7. Casco Aguilar C, Bravo Ruiz E, Izagirre Loroño M, Estallo Laliena L, de la Fuente Sánchez N, Barba Vélez A. Neoplasia oculta en pacientes con trombosis venosa profunda esencial de extremidades inferiores. *Angiología*. 2011; 63 (3): 108-12.
8. Prandoni P, Falange A, Piccioli A. Cancer and venous thromboembolism. *Lancet Oncol*. 2005; 6 (6): 401-10.
9. Blanch Alerany M, Calvo Campos M, Romera Villegas A, Pérez-Piqueras Gómez A, Riera Batalla S, Cairols Castellote MA. Trombosis venosa profunda como marcador de recidiva de una neoplasia. *Med Clin (Barc)*. 2009; 133 (14): 529-32.
10. Qaseem A, Snow V, Barry P, Hornbake ER, Rodnick JE, Tobolic T et al. Current diagnosis of venous thromboembolism in primary care: a clinical practice guideline from the American Academy of Family Physicians and the American College of Physicians. *Ann Fam Med*. 2007; 5 (1): 57-62