

Mujer de 26 años con hipertensión asociada al ejercicio

Rosa María Casas Sepúlveda^a, Cristina David Iglesias^a, Jesús Hernández Díaz^a
y María Luisa Hernández Yáñez^b

^a Especialista en Medicina Familiar y Comunitaria. Centro de Salud de Bargas. Bargas (Toledo). España.

^b Farmacéutica. Farmacia Artea-ga. Madrid. España.

Correspondencia: Cristina David Iglesias. Correo electrónico: cristinad_19@hotmail.es

Recibido el 6 de febrero de 2020.

Aceptado para su publicación el 9 de abril de 2020.

Este artículo de Revista Clínica de Medicina de Familia se encuentra disponible bajo la licencia de Creative Commons Reconocimiento-NoComercial-SinObraDerivada 4.0 Internacional (by-nc-nd).



RESUMEN

El síndrome del cascanueces es la compresión de la vena renal izquierda. Presentamos el caso clínico de una paciente con cifras elevadas de presión arterial en relación con el ejercicio, a partir de lo cual se inicia el estudio y es diagnosticada de dicho síndrome. El tratamiento puede ser conservador o quirúrgico.

Con este artículo queremos recalcar la importancia de los y las especialistas en Medicina Familiar y Comunitaria en el diagnóstico y seguimiento de esta patología, como posible causa de hipertensión arterial, ya que es la primera asistencia sanitaria que recibe el paciente y valora si es oportuno o no su derivación para estudio.

Palabras clave: Hematuria, Venas Renales, Proteinuria, Síndrome de Cascanueces Renal.

ABSTRACT

Renal Nutcracker Syndrome is compression of the left renal vein. We report a patient with high blood pressure in regard to exercise, whereby the study was commenced and this syndrome diagnosed. Treatment may be conservative or surgical.

By means of this paper we wish to stress the importance of the family doctor on diagnosis and follow up of this pathology, as a possible cause of blood pressure, because this is the first healthcare the patient receives and who deems the patient's referral for study as suitable.

Key words: Hematuria. Proteinuria. Renal Nutcracker Syndrome. Renal Veins.

INTRODUCCIÓN

El síndrome del cascanueces o síndrome de *nutcracker* es una anomalía vascular infrecuente, caracterizada por la compresión extrínseca de la vena renal izquierda, lo que impide su drenaje sanguíneo normal en la vena cava inferior^{1,2}. Se desconoce la prevalencia exacta. La mayoría de los casos sintomáticos se presentan en la tercera y cuarta década de la vida, y la afectación es más habitual en mujeres que en hombres. Se presenta con síntomas urológicos, ginecológicos o ambos³.

CASO CLÍNICO

Mujer de 26 años sin alergias medicamentosas conocidas y sin antecedentes de interés, salvo migraña. Acude a nuestra consulta por un episodio de hipertensión arterial (148/115 mmHg) asociado a ejercicio físico, sin otra clínica acompañante. La exploración física es normal. Se deriva a nefrología de forma preferente para el estudio de dicha clínica.

En la consulta de nefrología solicitan catecolaminas en orina, hormonas (cortisol, tiroideas, parathormona), iones en orina, pruebas inmunológicas y genéticas de hiperaldosteronismo, ecografía abdominal, Doppler, gammagrafía renal, renograma isotópico, tomografía computarizada (TC), resonancia magnética (RM) y angio-RM craneal, fondo de ojo, electrocardiograma, holter de frecuencia cardíaca y ecocardiograma. Ninguna de estas pruebas muestra alteraciones. Sin embargo, en la aortografía abdominal y renal se evidencia una estenosis significativa de la vena renal izquierda condicionada por una pinza aorto-mesentérica con dilatación de la vena gonadal izquierda y las venas pélvicas (figura 1). En la flebografía se confirma el diagnóstico de síndrome del cascanueces.

Se inició tratamiento farmacológico con un antagonista de receptor de angiotensina II y un calcioantagonista (olmesartán/amlodipino 40/5 mg, medio comprimido cada 24 horas) y antiagregantes (ácido acetilsalicílico [AAS] 100 mg/24 horas) sin mejoría, por lo que se añade un diurético (eplerenona 50 mg, medio comprimido cada 24 horas). Sin embargo, continúa sin buen control de la presión arterial (PA), y además comienza con dolor lumbar y hematuria persistente tras la deambulación prolongada. Finalmente, se realizó una intervención quirúrgica para la colocación de un *stent* en la vena renal izquierda (figura 2).

DISCUSIÓN

El síndrome del cascanueces o síndrome de *nutcracker*, descrito desde 1972, es una anomalía vascular infrecuente, caracterizada por la compresión extrínseca de la vena renal izquierda, lo que impide su drenaje sanguíneo normal en la vena cava inferior. En la mayoría de los pacientes, se produce por la compresión de la vena renal izquierda, entre la arteria aorta y la arteria mesentérica superior, denominándose esta variante síndrome del cascanueces anterior. Con menor frecuencia, la vena renal izquierda se encuentra en posición retroaórtica, por lo que ocurre la compresión entre la aorta y el cuerpo vertebral, lo que se conoce como síndrome del cascanueces posterior^{1,2}. No se sabe la prevalencia exacta. La mayoría de los casos sintomáticos se presentan en la tercera y cuarta década de la vida, y la afectación es más habitual en mujeres que en hombres³. Cursa con síntomas urológicos, que incluyen: dolor lumbar izquierdo, hematuria macroscópica o microscópica unilateral, sobre todo tras ortostatismo o realización de ejercicio, proteinuria ortostática, varicocele o va-

rices en las extremidades inferiores; o ginecológicos, conocidos como síndrome de congestión pélvica, que se caracterizan por dismenorrea, dispareunia, dolor abdominal bajo, disuria, varices pélvicas, vulvares, de glúteos o muslos, y trastornos emocionales. Sin embargo, también pueden estar asintomáticos o aparecer síntomas raros, tales como disfunción autonómica (síncope, hipotensión y taquicardia), púrpura de Schönlein-Henoch, nefropatía membranosa o hipercalciuria³⁻⁵.

El estándar de oro diagnóstico es la angio-TC renal y la flebografía⁴. Dado que estas pruebas no se pueden solicitar desde las consultas de Atención Primaria, resulta primordial realizar una buena anamnesis e historia clínica para poder sospechar este síndrome, principalmente en pacientes con hematuria o proteinuria, así como tenerlo en cuenta en el diagnóstico diferencial de hipertensión arterial en edades tempranas, como el caso de nuestra paciente. También es importante la labor de los y las especialistas en Medicina Familiar en el seguimiento del paciente para un buen control de la PA y para la detección de síntomas que indiquen una nueva reestenosis, ya que en la consulta de Atención Primaria se pueden hacer revisiones y controles con mayor frecuencia que en las de atención hospitalaria (en este caso nefrología).

En cuanto al diagnóstico diferencial, debemos hacerlo con la hidronefrosis, los quistes renales, la litiasis renal y las malformaciones vasculares.

En relación con el tratamiento, este puede ser conservador o quirúrgico. El conservador está indicado en pacientes con sintomatología leve y en menores de 18 años durante 24 meses y en adultos durante 6

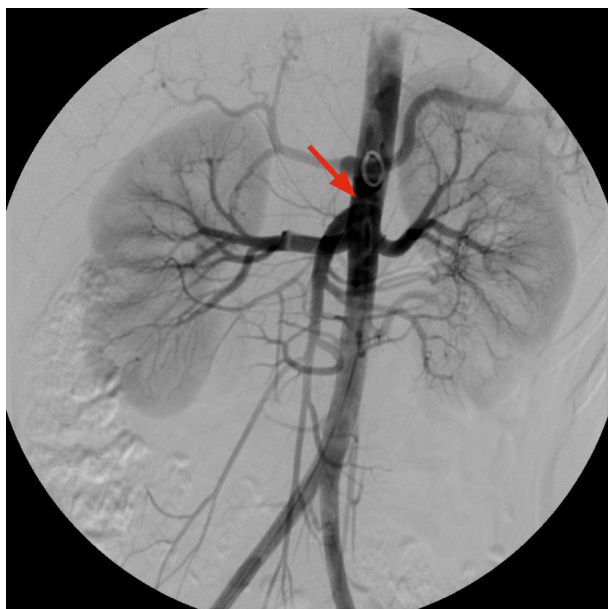

Figura 1. Aortografía abdominal y renal en las que se evidencian ambas arterias renales normales y una estenosis de la vena izquierda condicionada por una pinza aortomesentérica.

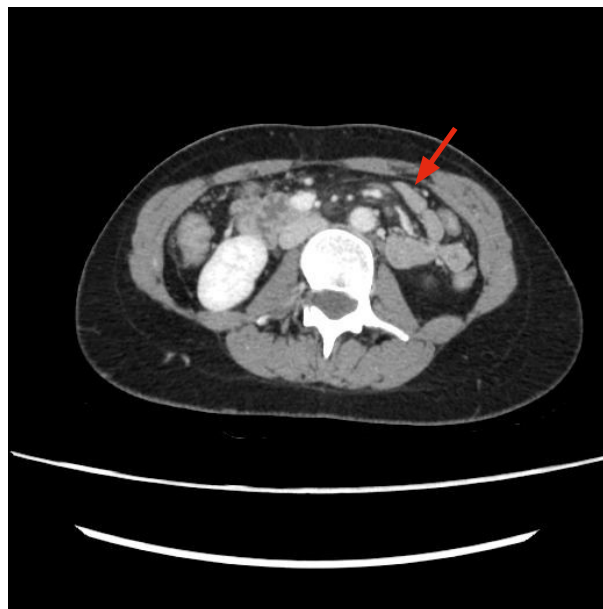


Figura 2. TC abdominal en la que se objetiva un stent en la vena renal izquierda.

meses, y consiste en AAS para mejorar la perfusión renal e inhibidores de la enzima convertidora de angiotensina para disminuir la proteinuria. El tratamiento quirúrgico se emplea en pacientes con hematuria persistente, dolor pélvico intenso o persistencia de síntomas, a pesar de tratamiento conservador^{5,6}.

La evolución de la paciente del caso clínico se desarrolló acorde con casos similares descritos en la literatura, sin presentar ninguna peculiaridad. Preciso una nueva intervención quirúrgica para colocación de otro *stent* en vena renal izquierda por reestenosis, y actualmente se encuentra en tratamiento con betabloqueantes (bisoprolol 2,5 mg/24 horas) y antiagregantes (AAS 100 mg/24 horas), y permanece asintomática.

BIBLIOGRAFÍA

1. Moriana Dominguez CM, Borrego Utiel FJ, Polaina Rusillo M. Una forma rara de presentación del síndrome del cascanueces: cascanueces retroaórtico. *Nefroplus*. 2017;9(1):70-1.
2. González Guerrero M, Toledano Bueno J, Antón Gamero M. Síndrome del cascanueces. Una causa poco frecuente de hematuria. *Rev Pediatr Aten Primaria*. 2017;19(75):259-62.
3. Romero Barzola MY, Sierra Santos L. Pielonefritis de repetición: rara forma de presentación del síndrome del Cascanueces. *Rev Clin Med Fam*. 2017;10(3):202-4.
4. Lourenço de Macedo G, Alves Dos Santos M, Sarris AB, Zanetti Gomes R. Diagnosis and treatment of the nutcracker syndrome: a review of the last 10 years. *J Vasc Bras*. 2018;17(3):220-8.
5. Gulleroglu K, Gulleroglu B, Baskin E. Nutcracker syndrome. *World J Nephrol*. 2014;3(4):277-81.
6. Ananthan K, Onida S, Davies AH. Nutcracker syndrome: An update on current diagnostic criteria and management guidelines. *Eur J Vasc Endovasc Surg*. 2017;53(6):886-94.