

Tricoepitelioma múltiple familiar. Reporte de un caso

Kenneth Salazar Madrigal^a y Hazel Noelia Alfaro Chaves^b

^aMédico dermatólogo. Hospital Carlos Luis Valverde Vega. San Ramón de Alajuela. (Costa Rica).

^bMédico general. Hospital Carlos Luis Valverde Vega. San Ramón de Alajuela. (Costa Rica).

Correspondencia

Kenneth Salazar Madrigal. Urbanización Berta Eugenia, casa 11i. 40103 Heredia (Costa Rica).

Correo electrónico

kenneth_salazarm@mail.ee;
noelia.alfaro@gmail.com

Recibido el 6 de marzo de 2020.

Aceptado para su publicación
el 22 de junio de 2020.

RESUMEN

El tricoepitelioma es un tumor benigno poco frecuente que se origina en el folículo piloso, puede ser único o múltiple, siendo la forma múltiple de presentación esporádica o familiar. El tricoepitelioma múltiple familiar se inicia durante la adolescencia y se presenta como neoformaciones múltiples progresivas, confluentes y deformantes sobre el rostro, suelen desencadenar trastornos ansiosos en los jóvenes afectados. El diagnóstico se realiza mediante historia clínica y examen físico, el abordaje siempre debe ser médico quirúrgico.

Se informa el caso de una joven portadora de tricoepitelioma múltiple familiar que se trató de forma conjunta con el servicio de psiquiatría.

Palabras claves: tricoepitelioma múltiple familiar, tumor cutáneo, diagnóstico diferencial, gen CYLD.

MULTIPLE FAMILY TRICHOEPITHELIOMA. CASE STUDY

ABSTRACT

Trichoepithelioma is a rare benign tumour originating from the hair follicle. It can take a single or multiple form. The multiple form has a sporadic or family presentation. Multiple family trichoepithelioma appears during adolescence and presents as gradual multiple neoformations that are confluent and deforming on the face, which could trigger anxiety disorders in the young people affected. Diagnosis is by medical history and physical examination and the strategy must always be both medical and surgical. We report the case of a teenage girl diagnosed with familial multiple trichoepithelioma treated together with the psychiatry service.

Keywords: Cutaneous Tumour, CYLD Gene, Differential Diagnosis, Multiple Family Trichoepithelioma.

INTRODUCCIÓN

El tricoepitelioma es un tumor benigno que se origina en tejido matricial del folículo piloso. Puede ser único o múltiple, siendo este último poco frecuente. No muestra predilección racial y afecta hasta en el 70% de los casos a mujeres, apareciendo generalmente en la segunda o tercera década de la vida. Su incidencia es desconocida y se observa historia familiar positiva en el 50-66% de los afectados. El defecto molecular se ha identificado en el brazo corto del cromosoma 9 y en mutaciones en el gen supresor de tumor CYLD localizado en el cromosoma 16. Se hereda de forma autosómica dominante no ligada al sexo¹⁻³.

Clínicamente, el tricoepitelioma se presenta como lesiones únicas o múltiples sobre el rostro, la variante múltiple inicia con neoformaciones papulares, rosadas o de color piel monomorfas que afectan la región centro-facial. Por lo general, son asintomáticas, habiéndose descrito prurito en



El contenido de la Revista Clínica de Medicina de Familia está sujeto a las condiciones de la licencia de Creative Commons Reconocimiento-NoComercial-SinObraDerivada 4.0

muy pocos casos. Es un trastorno progresivo que evoluciona con incremento en el diámetro y la cantidad de lesiones, llegando a ser múltiples, confluentes y deformantes. En ocasiones desencadena trastornos ansiosos en los jóvenes afectados. El diagnóstico puede realizarse mediante una adecuada historia clínica y exploración física que incluya evaluación dermatoscópica. La histopatología, al igual que la inmunohistoquímica, confirma el diagnóstico^{4,5}.

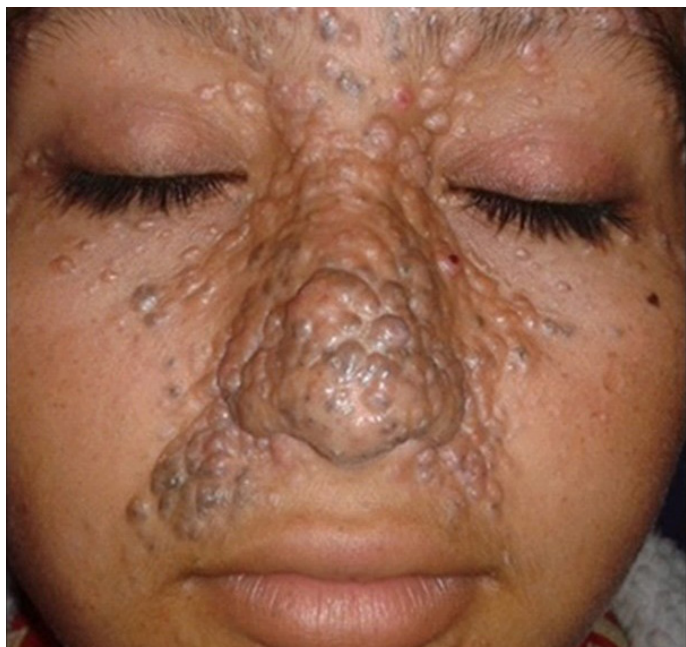El tratamiento es quirúrgico y el abordaje deberá ser siempre multidisciplinario en conjunto con un profesional en psicodermatología u otras especialidades médico-quirúrgicas cuando las complicaciones de la enfermedad así lo demanden^{4,6}.

CASO CLÍNICO

Mujer de 16 años de edad, estudiante, traída a la consulta externa del servicio de dermatología por presentar «ronchas» en la cara de 4 años de evolución. Eran asintomáticas, pero habían aumentado recientemente en tamaño y en cantidad. No presentó antecedentes médicos ni familiares de importancia, excepto afección similar en hermana y tía materna, así que se descartó consanguinidad. Desde el inicio de la dermatosis había consultado con diferentes médicos, los cuales le diagnosticaron y trataron como acné vulgar, pero la paciente no presentó mejoría clínica.

En el examen físico se identificó una dermatosis crónica diseminada por la región centro-facial, nariz, surco nasolabial, frente, región preauricular y cuero cabelludo, caracterizada por neoformaciones múltiples semiesféricas de aproximadamente 0,5-2 cm de diámetro, color piel, consistencia firme y superficie lisa, con algunos puntos negros similares a comedones, lo mismo que algunas telangiectasias. Las neoformaciones presentaban bordes regulares y bien definidos sobre una base de piel normal. En la dermatoscopia se apreciaban múltiples quistes de millium, rosetas, crisálidas y vasos arborizantes en la periferia de las lesiones, los cuales no las atravesaban por completo (figuras 1 y 2).

Figura 1. Neoformaciones múltiples con distribución característica del tricoepitelioma múltiple.



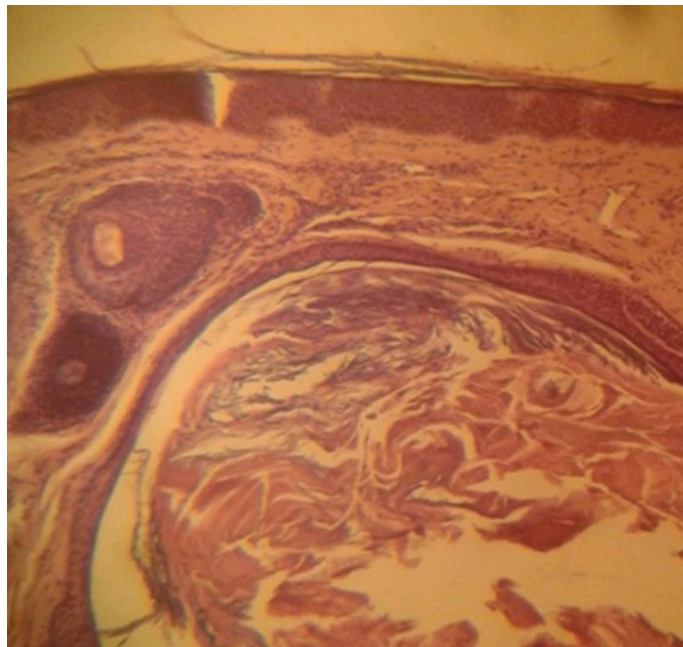
Ante los hallazgos clínicos y dermatoscópicos, se planteó como primera opción diagnóstica tricoepitelioma múltiple, seguido de angiofibromas en el contexto de esclerosis tuberosa. Se realizó estudio histopatológico que mostró atrofia epidérmica. A nivel dérmico se observaron quistes córneos cubiertos por células de aspecto basaloide. En dermis reticular media y superficial había presencia de lóbulos de células basaloideas de aspecto regulares y núcleos dispuestos en empalizada periférica; se aprecia infiltrado inflamatorio mixto con predominio de mononucleares e histiocitos (figura 3).

Con los hallazgos clínicos e histopatológicos, se llega al diagnóstico de tricoepitelioma múltiple familiar y se inicia tratamiento conjuntamente con el servicio de psiquiatría, desde el punto de vista dermatológico se aborda con sesiones mensuales de electrocirugía, crema humectante facial y fotoprotección estricta. Al segundo mes de tratamiento, la paciente no regresa a sus citas de control.

Figura 2. Vasos arborizantes a la dermatoscopia.

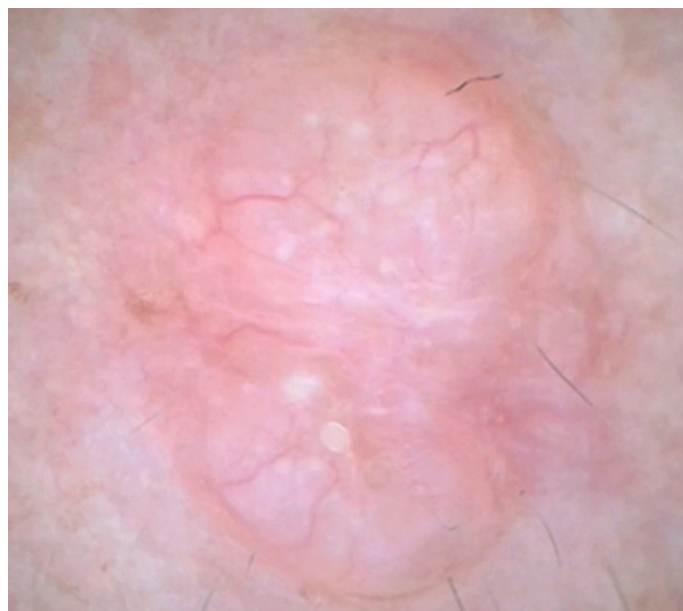

Figura 3. Imagen histopatológica.



DISCUSIÓN

El tricoepitelioma fue descrito por los franceses Félix Balzer y Pierre Eugène Ménétrier en 1885. Se reconocen tres formas clínicas de presentación del tricoepitelioma: la variante solitaria es la más frecuente seguida de la forma múltiple, mientras que la variedad desmoplásica es la menos frecuente⁴.

El tricoepitelioma múltiple ha sido considerado por algunos autores como una genodermatosis, ya que puede estar asociado a diferentes entidades clínicas como manchas café con leche, tumoraciones benignas en piel, trastornos pigmentarios, así como a malignidades y a diferentes síndromes. Entre las malignidades asociadas, están el carcinoma de útero, de ovario y de mama. Los tricoepiteliomas múltiples forman parte del síndrome de Brooke Spiegler, Bazex, Rombo y Rasmussen, por lo cual es necesario descartar la presencia de alguna de estas entidades al momento del diagnóstico^{1,4,5}.

El tricoepitelioma múltiple suele iniciarse en la pubertad, una etapa influenciada por estereotipos sociales, modas y la necesidad de aceptación por parte de otros jóvenes, y la picazón, la apariencia física y, en algunos casos, las manifestaciones sindrómicas asociadas con el tricoepitelioma impactan de forma negativa en el funcionamiento social de estos pacientes, deteriorando su calidad de vida. Entre los problemas psiquiátricos asociados con los trastornos dermatológicos que alteran la imagen corporal, podemos mencionar depresión, ansiedad, abuso de sustancias, trastornos del espectro bipolar, anorexia, bulimia, ideación suicida, etc., los cuales figuran en torno a una especie de «marcha psiquiátrica», la cual debe ser siempre abordada por profesionales en salud mental^{6,7}.

El diagnóstico diferencial más importante de esta entidad es el carcinoma basocelular; de igual manera, la hiperplasia sebácea y el tricofolículo deben diferenciarse tanto del tricoepitelioma solitario como del de presentación múltiple. Por su aparición en forma temprana con lesiones múltiples, deberá diferenciarse el síndrome de nevo basocelular, el cual presenta afección odontogénica, alteraciones óseas, neurológicas y trastornos neoplásicos cutáneos asociados. Las formas graves de la enfermedad pueden desarrollar facies leoninas que recuerdan a la lepra lepromatosa, la leishmaniasis anérgica o el linfoma cutis, entre otras^{1,4} (tabla 1).

El principal diagnóstico diferencial histopatológico también lo representa el carcinoma basocelular, el cual muestra nidos de células basaloides con un patrón en empalizada periférica, separados de la epidermis por bandas de colágeno casi indistinguibles del tricoepitelioma. La gran similitud entre estas dos entidades, tanto desde el punto de vista clínico como histológico, puede llevar a la necesidad de requerir estudios de inmunohistoquímica para una correcta interpretación. El CD34, CK 5/6, CK 8 permiten la diferenciación, aunque no suelen ser específicos. El protooncogén BCL2

(linfoma células B2) que regula la vía intrínseca de la apoptosis tiene un papel importante en el desarrollo de esta entidad, permitiendo a su vez ser un marcador útil para confirmar el diagnóstico^{2,3,8}.

Cuando el tricoepitelioma no se asocia a trastornos sindrómicos, no desarrolla complicaciones sistémicas. Las tumoraciones que crecen de forma considerable sobre párpados y conducto auditivo externo pueden originar pérdida visual y auditiva respectivamente^{4,7}.

El tratamiento deberá ser multidisciplinario y estar enfocado a reducir o extirpar completamente los tumores y a disminuir el impacto emocional de los enfermos. Se deberá descartar la asociación con otros trastornos, con el fin de prevenir complicaciones. El manejo quirúrgico incluye extirpación con cierre primario, criocirugía, electrocirugía, microdermoabrasión, radioterapia, láser de CO2 y argón, entre otros. Se han utilizado con resultados variables: retinoides, ácido tricloroacético, 5 fluorouracilo. El imiquimod en crema combinado con tretinoína al 1% mostró una eficacia cercana al 80%; por otra parte, Fisher y Geronemus en el 2006 informaron de una importante mejoría tras la combinación de aspirina con adalimumab. El uso de sirolimus al 1% reduce el crecimiento y la aparición de nuevas lesiones después de 24-48 semanas de uso. En general, el tricoepitelioma tiende a la recurrencia indiferentemente de la terapéutica empleada^{4,6,9,10}.

Con el presente informe de caso y revisión literaria, concluimos que es necesario un adecuado reconocimiento de esta enfermedad en Atención Primaria para favorecer la derivación temprana, a fin de tamizar su asociación con síndromes o patología cancerosa. De igual manera, es importante que el profesional en ejercicio distinga los diagnósticos diferenciales que puedan afectar la imagen corporal y los índices de calidad de vida de estos pacientes. La identificación de mutaciones en el gen CYLD podría ayudar tanto en el consejo genético como en el diagnóstico prenatal en familias portadoras de tricoepitelioma múltiple^{3,6,7}.

BIBLIOGRAFÍA

- Karimzadeh I, Namazi M, Karimzadeh A. Trichoepithelioma: A comprehensive Review. Acta Dermatovenerol Croat. 2018;26(2):162-8.
- De la Fuente S, Zubiri M, Del Valle M. Tricoepiteliomas múltiples familiares. Piel. 2015;30(7):470-1.
- Huang Y, Zhou D, Zhao X, Liang Y, Quan C, Zhang H, et al. A novel missense mutation of CYLD gene in a Chinese family with multiple familial trichoepithelioma. J Dermatol Sci. 2008;50:143-6.
- Bizzanelli M, Corsi M, Massone C, Bourren P, Rodríguez E. Tricoepitelioma Múltiple Revisión de la literatura. Arch Argent Dermatol. 2010;60:7-15.
- López I, Cifuentes L, Delgado V. Tricoepitelioma múltiple familiar: a propósito de un caso. Rev Chil Dermatol. 2019;35(2):106-9.
- Jones M, Peñas P. Calidad de vida (II). Calidad de vida en dermatología. Actas Dermosifiliogr. 2002;93(8):481-9.
- González M, Camarero E, Aragonés L, García A, Franco A. Evaluación del estado de ánimo en el enfermo dermatológico. Actas Dermosifiliogr. 2009;90.
- Bettencourt M, Prieto V, Shea C. Tricoepitelioma: a 19 years clinicopathologic re-evaluation. J Cutan Pathol. 1999;26:398-404.
- Mohammadi A, Seyed S. Trichoepithelioma: A Rare but Crucial Dermatologic Issue. World J Plast Surg. 2014;3(2):142-5.
- Leducq S, Giraudeau B, Tavernier E, Maruani A. Topical use of mammalian target of rapamycin inhibitors in dermatology: A systematic review with meta-analysis. J Am Acad. 2019;80(3):735-42.

Tabla 1. Diagnóstico diferencial.

DIAGNÓSTICO DIFERENCIAL DE TRICOEPITELIOMA MÚLTIPLE	
Carcinoma basocelular	Cilindromas
Acné	Siringomas
Molusco contagioso	Triquilemomas
Síndrome de Gorlin-Goltz	Quiistes de millium
Tricofolículo	Espiradenoma
Angiofibromas	Triquilemomas
Esclerosis tuberosa	Lepra lepromatosa