

Síndrome de Haglund: «¿Qué tengo en el talón?»

Celia Ramos-Díaz^a, Lucía Sierra-Santos^b, Susana del Rosario Martínez-Sánchez^b
 y Marina Chato-Vázquez^b

^a Especialista en Medicina Familiar y Comunitaria. Hospital Universitario de la Princesa, Madrid (España).

^b Especialista en Medicina Familiar y Comunitaria. CS Manzanares El Real - Consultorio El Boalo, Madrid (España).

Correspondencia

Calle de la Peña Hoyuela, 17, 28413. El Boalo, Madrid (España).

Correo electrónico

celia.ramos@salud.madrid.org

Recibido el 2 de junio de 2021.

Aceptado para su publicación el 19 de octubre de 2021.

RESUMEN

Se presenta un caso de un síndrome de Haglund que cursa con dolor en retropié y se manifiesta con la tríada de tendinitis aquilea, bursitis retrocalcánea y deformidad de Haglund.

Se diagnosticó clínicamente y radiológicamente (radiografía y ecografía) y la paciente recibió tratamiento conservador, con buena evolución.

Palabras clave: bursitis, exostosis, talón, calcáneo.

HAGLUND'S SYNDROME: "WHAT'S WRONG WITH MY HEEL?"

ABSTRACT

We report a case of Haglund's syndrome that presents with hindfoot pain and the triad of Achilles tendinitis, retrocalcaneal bursitis and Haglund's lesion.

This was diagnosed clinically and radiologically (x-ray and ultrasound) and the patient received conservative treatment with good course.

Keywords: bursitis, calcaneus, exostoses, heel.



El contenido de la Revista Clínica de Medicina de Familia está sujeto a las condiciones de la licencia de Creative Commons Reconocimiento-NoComercial-SinObraDerivada 4.0

INTRODUCCIÓN

El síndrome de Haglund fue descrito, en 1928, por Patrick Haglund, como una asociación entre la tendinitis aquilea, la bursitis retrocalcánea y la deformidad de Haglund, que es una exostosis posterosuperior del calcáneo. Esto se suele manifestar como un síndrome de atrapamiento tendinobursal del talón con bulto en el retropié y dolor¹.

CASO CLÍNICO

Se presenta el caso de una mujer, de 46 años, con dolor retrocalcáneo y un bulto doloroso y enrojecido en el talón derecho, de 1 mes de evolución, que le impide caminar sin cojear, sin antecedente traumático. La paciente era usuaria de tacón alto y realizaba actividades deportivas con zapato ajustado. En la exploración se aprecia un bultoma duro, eritematoso y doloroso a la palpación en la región aquilea del pie derecho (figura 1).

Se realiza una radiografía lateral del pie y se aprecia una tuberosidad posterosuperior del calcáneo, con muesca posterior y espolones calcáneos plantares bilaterales (figura 2). Se realizó una ecografía regional para ampliar el estudio, evidenciándose una tendinopatía insercional aquilea, una bursitis retrocalcánea y una bursitis retroaquilea, además de una prominencia ósea posterosuperior del calcáneo (figura 3).

La paciente realizó un tratamiento conservador con antiinflamatorios no esteroideos (AINE), frío local y calzado cómodo y blando en la parte del talón durante meses, y una posterior infiltración local con corticoide y anestésico que mejoró la sintomatología.

A la vista de las pruebas clínicas y radiológicas se diagnosticó de síndrome de Haglund.

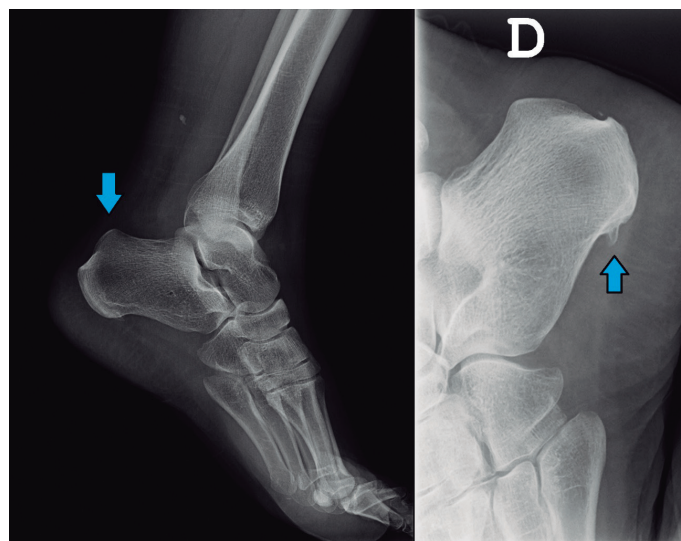
DISCUSIÓN

El síndrome de Haglund tiene una etiología poco clara. Se ha relacionado con tensión en el tendón de Aquiles, arco plantar alto o factores hereditarios². El factor predisponente más común es el uso de calzado ajustado, aunque lo puede favorecer cualquier situación

Figura 1. Imagen del pie

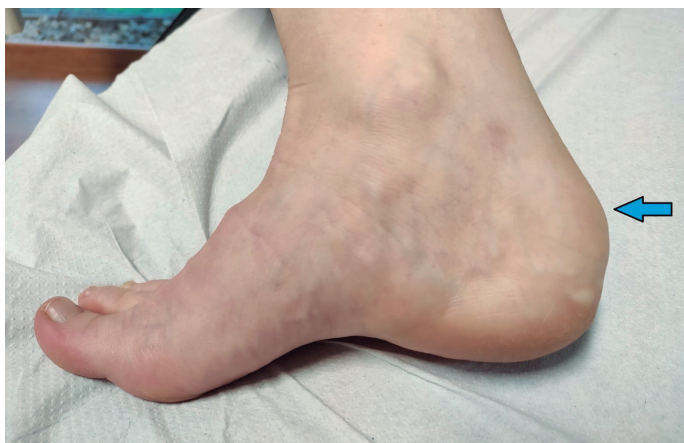

Figura 2. Radiografía lateral del pie

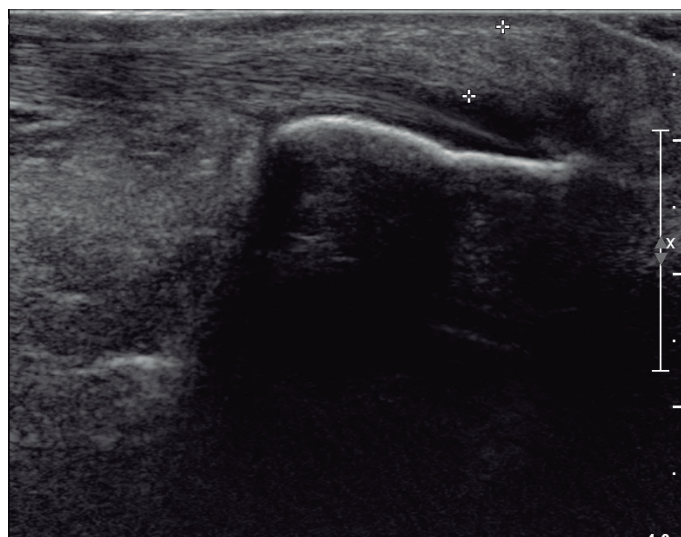


que favorezca la fricción entre el tendón aquileo y el hueso. Puede estar relacionado con una irritación crónica de la bursa retroaquilea contra la tuberosidad calcánea que hace que esta aumente de tamaño y, a su vez, provoca una mayor irritación de la bursa retroaquilea y el tendón aquileo, aunque no está claro³.

Afecta normalmente a personas de mediana edad, es más común en mujeres que en hombres por el uso de tacones, con acortamiento de músculo tríceps sural, y por el uso de zapato ajustado, el ejercicio físico y el pie cavo. Esta entidad suele ser bilateral².

El diagnóstico se basa en la historia clínica y los hallazgos en la exploración física, aunque se puede completar con pruebas de imagen. Inicialmente se puede solicitar una radiografía lateral de tobillo y una ecografía, sin embargo, en casos dudosos se puede ampliar el estudio con resonancia magnética. En la radiografía de tobillo se puede encontrar una prominencia ósea en la región posterosuperior del calcáneo (deformidad de Haglund), inflamación de la bursa calcánea y, a veces, calcificación del tendón de Aquiles en su lugar de inserción².

Figura 3. Ecografía regional



Se han descrito múltiples parámetros radiográficos para diagnosticar este síndrome, pero muestran poca especificidad. Un artículo publicado en 2018 propone medir la longitud del calcáneo (X) y la de su tuberosidad (Y), ya que en su estudio encontraron diferencias estadísticamente significativas entre los pacientes con síndrome de Haglund (con una ratio X/Y menor) y el grupo control. Según sus resultados, esta medida es más específica y sensible que las utilizadas tradicionalmente⁴.

El diagnóstico diferencial debe realizarse con la fascitis plantar, en la cual no existen las alteraciones nombradas en la eco; la avulsión del tendón aquileo, que puede producir un arrancamiento posterior del calcáneo; la artritis gotosa, por la presencia de cristales de ácido úrico en el líquido sinovial al microscopio; la artritis reumatoide (poliarticular y simétrica con elevación de reactantes de fase aguda) y algunas entesitis como el síndrome de Reiter (artritis aséptica, desencadenada por infección gastrointestinal, genitourinaria, uveítis y puede asociar HLA-B27+)^{2,3}.

El tratamiento conservador suele ser efectivo en la mayoría de los casos, motivo por el cual esta lesión es habitualmente subsidiaria de ser diagnosticada y atendida en Atención Primaria (AP), recomendando calzado cómodo, evitando los zapatos ajustados o con tacón alto. Se pueden utilizar ortesis con elevación del talón en caso de arco plantar alto, antiinflamatorios orales, ejercicios de estiramiento, fisioterapia e infiltraciones peritendinosas con corticoides en casos refractarios^{1,2}.

Si el tratamiento conservador no es efectivo, debe plantearse una opción quirúrgica, como la descompresión retrocalcánea o la osteo-

tomía calcánea. Suele ser necesario resecaer el hueso, aunque si se hace de manera inadecuada pueden volver a aparecer los síntomas².

El síndrome de Haglund es una causa común de dolor en el retropié poco conocida y que, en la mayoría de los casos, puede ser manejada, diagnosticada y tratada en la consulta de AP, por lo que es interesante que la tengamos en cuenta cuando un paciente afirma tener un bulto doloroso en el talón. Reivindicamos el uso de la ecografía en las consultas por su utilidad también en este síndrome, que evita la derivación innecesaria a atención hospitalaria y el manejo por los profesionales de AP.

AGRADECIMIENTOS

Se obtuvo el consentimiento escrito de la paciente para la publicación del manuscrito.

BIBLIOGRAFÍA

1. Jiménez Martín F, Alonso Valdazo M, Díaz Peña G, Fernández Leroy J, Hernández Herero D, Díaz García F. Síndrome de Haglund. A propósito de 2 casos. *Reumatol Clin.* 2017;13(1):37-8. DOI: 10.1016/j.reuma.2015.12.006
2. Vaishya R, Agarwal A, Azizi A, Vijay V. Haglund's Syndrome: A Commonly Seen Mysterious Condition. *Cureus.* 2016;8(10):e820. doi: 10.7759/cureus.820
3. Sierra-Solís A, Romero-López A, Martín-Rodrigo J. Síndrome de Haglund. *Semergen.* 2012;38(1):64-5. doi: 10.1016/j.semerg.2011.08.001
4. Tourné Y, Baray A, Barthélémy R, Moroney P. Contribution of a new radiologic calcaneal measurement to the treatment decision tree in Haglund syndrome. *Orthop Traumatol Surg Res.* 2018;104(8):1215-9. doi: 10.1016/j.otsr.2018.08.014.