

Parada cardiorrespiratoria asociada a epiglotitis aguda por *Haemophilus influenzae a* en paciente adulto

*Cardiorespiratory arrest associated with acute epiglottitis caused by *Haemophilus influenzae a* in adult patient*

Anna Llinàs Vaquer^a, Francisco José Nicolás Sánchez^b, Anna Abu-Suboh Abadia^c y Francesc Josep Nicolás Sarrat^d

^a Especialista en Medicina Familiar y Comunitaria. Centro de Atención Primaria Onze de Setembre. Lleida (España)

^b Servicio de Medicina Interna. Hospital Universitari Santa Maria. Lleida (España)

^c Servicio de Diagnóstico por la Imagen y Medicina Nuclear. Hospital Universitari Santa Maria. Lleida (España)

^d Servicio de Medicina Interna. Hospital Universitari Santa Maria. Lleida (España)

CORRESPONDENCIA:

Anna Llinàs Vaquer. Passeig de l'Onze de Setembre, 10. 25005 Lleida (España)

CORREO ELECTRÓNICO:

allinas.lleida.ics@gencat.cat

Recibido el 3 de abril de 2023.
 Aceptado para su publicación
 el 5 de mayo de 2023.

RESUMEN

La epiglotitis aguda (EA) es una patología poco prevalente en pacientes adultos. No obstante, es de vital importancia reconocer sus signos y síntomas e iniciar tratamiento precoz ya que puede progresar rápidamente y provocar la obstrucción de la vía aérea superior.

Se describe el caso de un hombre de 61 años que, tras 10 días con fiebre y odinofagia, consulta en el servicio de urgencias por disnea y estridor de unas horas de evolución. A los pocos minutos de su ingreso, manifestó disnea rápidamente progresiva con aumento de estridor laríngeo, deglución dificultosa y desaturación de oxígeno de 60%. Debido al aumento del trabajo respiratorio, se decidió hacer intubación orotraqueal con un videolarinoscopio y se observó un gran edema de glotis. Durante este proceso, el paciente presentó parada cardiorrespiratoria con asistolia.

Los análisis sanguíneos, las pruebas de imagen y hemocultivos, permiten confirmar el diagnóstico de EA y sepsis por *Haemophilus influenzae* tipo a.

Conclusión: ante una infección respiratoria de la vía aérea superior, se debe tener en cuenta la EA del adulto, dado que puede presentar una evolución rápida y grave que ponga en riesgo la vida de la persona. Es fundamental iniciar el tratamiento antibiótico y la corticoterapia lo antes posible.

Palabras clave: epiglotitis aguda; *Haemophilus influenzae a*; parada cardiorrespiratoria.

ABSTRACT

Acute epiglottitis (AE) is a rare pathology in adult patients. However, it is extremely important to recognize its signs and symptoms and commence early treatment, since it can progress rapidly causing obstruction of the upper airway.

We report the case of a 61-year-old male patient who, after 10 days with fever and sore throat, consulted the casualty department because of dyspnoea and stridor of a few hours clinical course. Within a few minutes of his admission, he developed rapidly progressive dyspnoea with increased laryngeal stridor, swallowing disorder and oxygen desaturation of 60%. Due to the increased work breathing, it was decided to perform orotracheal intubation with a video-laryngoscope and large glottis oedema was observed. During this process, the patient presented cardiorespiratory arrest with asystole.

Blood tests, imaging tests and blood cultures enable confirming the diagnosis of AE and sepsis due to *Haemophilus Influenzae* type A.

Conclusion: in the event of a respiratory infection of the upper airway, AE in adults should be taken into account, since it can present a rapid and serious clinical course that puts the patient's life at risk. It is essential to commence antibiotic treatment and corticosteroid therapy as soon as possible.

Keywords: Acute Epiglottitis, Cardiorespiratory Arrest, *Haemophilus Influenzae A*.



El contenido de la Revista Clínica de Medicina de Familia está sujeto a las condiciones de la licencia de Creative Commons Reconocimiento-NoComercial-SinObraDerivada 4.0

INTRODUCCIÓN

La epiglotitis es la inflamación de la epiglotis y estructuras supraglóticas adyacentes, mayormente de causa infecciosa, pudiendo aparecer edema y acumulación de células inflamatorias entre el cartilago epiglótico y la capa epitelial, causando tumefacción de la zona.

La infección e inflamación de la epiglotis pueden progresar rápidamente debido al escaso sistema linfático y vascular existente en esta zona y provocar la disminución del calibre de la vía aérea superior y su consiguiente obstrucción¹.

La epiglotitis aguda (EA) aparece principalmente en edad pediátrica, en las personas adultas tiene una incidencia de 2-3/100.000 habitantes, presentándose principalmente en hombres en la quinta década de la vida^{1,2}. La EA es una enfermedad de alto riesgo debido a su inespecífica sintomatología al inicio y la necesidad de pruebas complementarias complejas.

El principal microorganismo causal es el *Haemophilus influenzae* tipo b (Hib), cuyo único reservorio es el humano, aunque pueden provocarla otros gérmenes, como el *Streptococcus pneumoniae* o *Streptococcus pyogenes*². Causas menos frecuentes son las reacciones alérgicas, ingestión de cáusticos, enfermedades granulomatosas crónicas, procesos neoproliferativos y postradioterapia³. La incidencia de infecciones por Hib ha disminuido considerablemente desde la introducción de la vacuna conjugada en 1993.

El *Haemophilus influenzae* a se ha descrito como causante de infecciones severas en niños de 5-7 años de edad⁴. Entre los factores de riesgo asociados a la gravedad de la EA, se encuentran el índice de masa corporal superior a 25 kg/m², hipertensión arterial, diabetes mellitus, neumonía concurrente y consumo abusivo de alcohol⁵.

La sintomatología de la EA se caracteriza por disnea alta, odinofagia, disfagia y cambios súbitos en la voz. La presentación clínica con disnea y estridor en la persona adulta es infrecuente, generalmente aparece como un proceso subagudo en el que, tras unos días de evolución, se puede observar progresión en pocas horas y peligrar la vida de la persona, mientras que, en la población pediátrica, la clínica suele evolucionar a obstrucción de vía aérea en las primeras 24 horas⁶.

La EA es una urgencia clínica. Para su diagnóstico se puede hacer laringoscopia indirecta para visualizar la afectación de la epiglotis y supraglotis, aunque esta técnica suele estar contraindicada en edad pediátrica⁷. La tomografía computarizada (TC) puede revelar patología como abscesos en epiglotis⁸.

CASO CLÍNICO

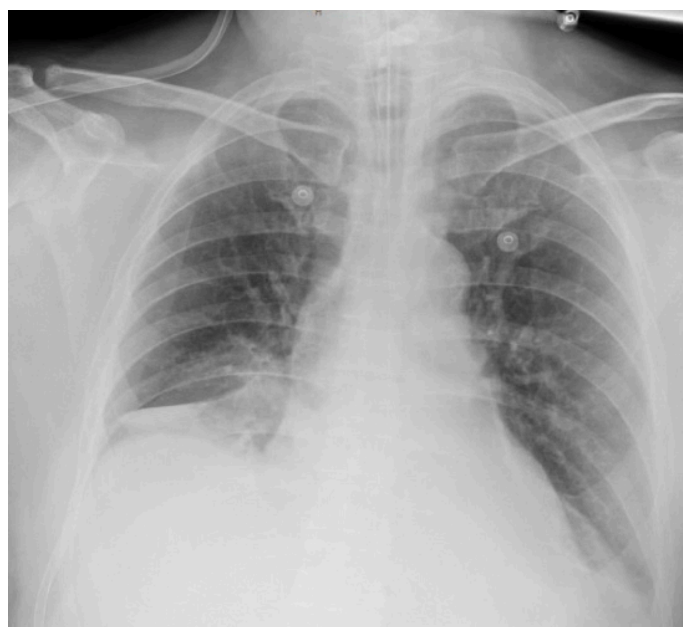Se describe el caso de un hombre de 61 años de edad, con antecedentes de consumo de alcohol de 53 g/día, fumador de 15 cigarrillos diarios, hipertensión arterial e infarto agudo de miocardio. Consultó por malestar general, odinofagia y fiebre de 4 días de evolución. Se le pautó levofloxacino oral 500 mg/24 horas e inhalaciones de bromuro de ipratropio, pero no cumplió el tratamiento.

A los 10 días de inicio de la sintomatología, consultó en el servicio de urgencias del hospital por persistencia de fiebre, odinofagia, disnea y estridor laríngeo. En la exploración física presentaba tensión arterial de 96/58 mmHg, temperatura axilar de 38,9 °C, frecuencia cardíaca de 107 lpm y frecuencia respiratoria de 25 respiraciones por minuto.

A los pocos minutos de su ingreso, manifestó disnea rápidamente progresiva con estridor laríngeo, trastorno deglutorio y desaturación de oxígeno de 60%. Debido al aumento del trabajo respiratorio se decidió hacer la intubación orotraqueal con un videolaringoscopio y se observó un gran edema de glotis. Durante este proceso, el paciente presentó parada cardiorrespiratoria con asistolia. Se iniciaron las maniobras de reanimación cardiopulmonar avanzada durante 4 minutos y se revirtió a ritmo sinusal tras un ciclo.

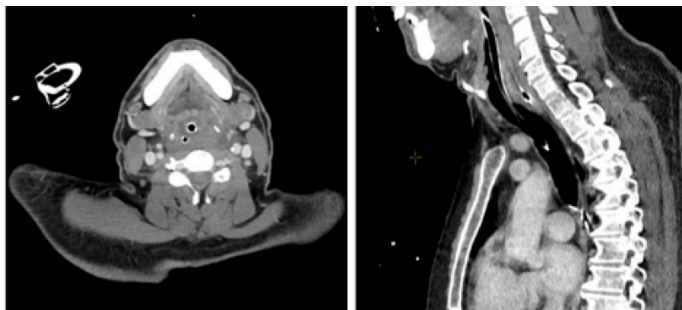
En el análisis se observaban leucocitos 26 x 10 x 9/L, neutrófilos 16 x 10 x 9/L, proteína C reactiva (PCR) 164 mg/L, procalcitonina 30,89 ng/mL, acidosis láctica-metabólica con pH 6,8, lactato 20 mmol/L y EB-17 mmol/L, filtrado glomerular 64,87 mL/min/1,73 m², creatinina 1,20 mg/dL, INR 1,52, fibrinógeno plasmático 4,6 g/L y dímeros D en plasma 330 ng/mL. La reacción en cadena de la polimerasa de virus influenza A y B, virus respiratorio sincitial y SARS-CoV-2 fueron negativas. En el hemocultivo se evidenció el crecimiento de *Haemophilus influenzae* tipo a. En la radiografía de tórax no se encontraron hallazgos significativos (figura 1). Se hizo una TC cervical y torácica y se observó líquido en el espacio visceral izquierdo del cuello que se extendía hacia el espacio retrofaríngeo (figura 2).

Figura 1. Radiografía de tórax donde destaca imagen de densidad de agua de aspecto circular y bordes bien delimitados en zona parahiliar derecha



Al quinto día de intubación se constató mejoría clínica, por lo que se procedió a la disminución de la sedación y destete. Se observó que al despertar el paciente presentaba disartria, baja agudeza visual bilateral, reflejo por amenaza abolido, debilidad de miembros superiores con marcada atrofia en el primer dedo de la mano izquierda, paresia distal izquierda 1/5 y derecha 3/5. En la resonancia

Figura 2. Tomografía computarizada cervical y torácica donde se ve líquido en el espacio visceral izquierdo del cuello, que se extiende focalmente hacia el espacio retrofaríngeo, sin llegar a sobrepasar la altura del hioides. Se observa tubo orotraqueal



magnética cerebral se vieron focos de desmielinización de origen isquémico crónico (leucoaraiosis grado 1 según la escala de Fazekas) con posible enfermedad de pequeño vaso. Se inició tratamiento empírico con piperacilina-tazobactam.

Con los datos descritos anteriormente, se diagnosticó al paciente de EA y sepsis por *Haemophilus influenzae* tipo a.

DISCUSIÓN

El paciente presentaba factores de riesgo asociados a mayor severidad en la evolución de la EA, como diabetes, hipertensión y cifras de consumo de alcohol moderadas.

Se puede observar la presentación característica de la EA en este paciente adulto, que presentó un proceso subagudo de 10 días de evolución con odinofagia y fiebre, cuya gravedad se manifestó en horas, requiriendo intubación orotraqueal y presentando posterior parada cardiorrespiratoria con secuelas neurológicas.

En la Atención Primaria, aunque la mayoría de las infecciones respiratorias de vías altas son de carácter viral y no precisan tratamiento antibiótico, hay que estar alerta a los síntomas de alarma como faringolalia, sialorrea, estridor, tos seca, disfonía u odinofagia intensa, y controlar en las siguientes 24-72 horas la resolución o progresión de la sintomatología. Al pautar el tratamiento antibiótico, se debe tener en cuenta la diversidad de gérmenes y la gravedad del proceso para prevenir complicaciones y eliminar los reservorios.

Como conclusión, ante una infección respiratoria de vía aérea superior, hay que valorar la posibilidad de que se trate de una EA del adulto, dado que puede presentar una evolución rápida y grave que ponga en riesgo la vida de la persona, por lo que es fundamental iniciar tratamiento antibiótico y corticoterapia lo antes posible⁹.

AGRADECIMIENTOS

Se obtuvo el consentimiento escrito del paciente para la publicación del manuscrito.

BIBLIOGRAFÍA

1. Bridwell RE, Koyfman A, Long B. High risk and low prevalence diseases: Adult epiglottitis. *Am J Emerg Med.* 2022;57:14-20.
2. Rodríguez Rodríguez M, Murcia Olangüenaga A, Rodríguez Asensio J, García Martínez C, Rodríguez Rosell MV. Epiglotitis aguda en el adulto. Presentación de varios casos clínicos. *Semergen.* 2018;44(4):283-92.
3. Damborenea Tajada J, De Miguel García F, Naya Gálvez MJ, Campos del Álamo MA, Martínez Berganza R, Marín Garrido C, et al. [Acute epiglottitis in the adult. Retrospective study of 14 cases]. *An Otorrinolaringol Ibero Am.* 2000;27(2):177-84.
4. Bruce MG, Zulz T, DeByle C, Singleton R, Hurlburt D, Bruden D, et al. *Haemophilus influenzae* Serotype a Invasive Disease, Alaska, USA, 1983-2011. *Emerg Infect Dis.* 2013;19(6):932-7.
5. Chitty A, Taylor K. Acute Epiglottitis with Concurrent Pneumonia and Septic Shock in an Alcoholic Adult Patient. *Clin Pract Cases Emerg Med.* 2018;2(4):338-40.
6. Dort JC, Frohlich AM, Tate RB. Acute epiglottitis in adults: diagnosis and treatment in 43 patients. *J Otolaryngol.* 1994;23(4):281-5.
7. Damm M, Eckel HE, Jungehülsing M, Roth B. Airway endoscopy in the interdisciplinary management of acute epiglottitis. *Int J Pediatr Otorhinolaryngol.* 1996;38(1):41-51.
8. Sack JL, Brock CD. Identifying acute epiglottitis in adults. *Postgrad Med.* 2002;112(1):81-6.
9. Cordero Matía E, De Dios Alcántara Bellón J, Caballero Granado J, De la Torre Lima J, Antonio Girón González J, Lama Herrera C, et al. Aproximación clínica y terapéutica a las infecciones de las vías respiratorias. Documento de Consenso de la Sociedad Andaluza de Enfermedades Infecciosas y de la Sociedad Andaluza de Medicina Familiar y Comunitaria. *Aten Primaria.* 2007;39(4):209-16.