

En el artículo “Acalasia: un trastorno de la motilidad esofágica, no tan raro”, del que es autora M<sup>a</sup> Pilar Orgaz Gallego, publicado el 1 de febrero de 2009 (número 6, volumen 2) apareció repetida la figura 2, en lugar de aparecer la figura 3, la cual corresponde a la siguiente imagen:

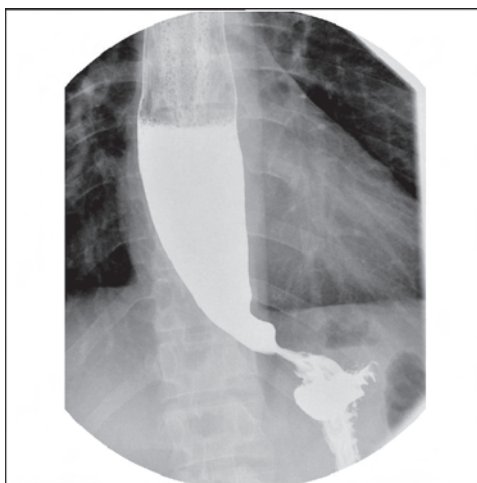


Figura 3. Caso 2: discreta estenosis esofágica distal con dilatación proximal.

## CAMBIO DE DIRECCIÓN

Le rogamos nos avise con antelación en caso de cambio de dirección para no alterar el servicio de recepción de REVISTA CLÍNICA DE MEDICINA DE FAMILIA.

Los cambios deben comunicarse en el teléfono 967507911 o a través del correo electrónico [info@scamfyc.org](mailto:info@scamfyc.org)

## SUSCRIPCIONES Y ATENCIÓN AL CLIENTE

SCAMFYC  
Dionisio Guardiola, 16, 4ºD  
02003- Albacete

Teléfono y Fax: 967507911  
Correo electrónico: [info@scamfyc.org](mailto:info@scamfyc.org)

Tarifa de suscripción anual  
Profesionales 40,00 Euros (IVA incluido)  
Instituciones 120,00 Euros (IVA incluido)