Vol. 21, N.º 7, 2004

ANALES DE MEDICINA INTERNA

Fundada en 1983
Prof. J. de Portugal y Prof. M. Díaz Rubio

Cartas al Director

Hemiparesia derecha como forma de presentación de carcinoma renal de células claras

Sr. Director:

El carcinoma renal de células claras supone el 3% de los tumores del adulto y es responsable del 2% de las muertes por cáncer (1). Es más frecuente en varones que en mujeres con una ratio 2: 1, y en poblaciones urbanas que en comunidades rurales (2). Su incidencia, que ha experimentado un aumento moderado desde los años 30 a la actualidad, es mayor entre la cuarta y séptima década de la vida, con un pico máximo en la sexta (3). Se ha asociado a diferentes factores de riesgo como el tabaquismo, las dietas hipercalóricas, la obesidad, la enfermedad quística adquirida en le insuficiencia renal crónica terminal, la exposición a carcinógenos ocupacionales (cadmio, asbesto Thorotrast,), el abuso de analgésicos y a factores genéticos (1,4). Tiene una forma de presentación clínica muy variable, siendo cada vez mas frecuente el diagnóstico incidental de masas renales (5). La tríada clásica de dolor, hematuria y masa abdominal es la forma de presentación en tan sólo el 9% de los casos (6). Hasta en un 30% de las ocasiones, la enfermedad está diseminada en el momento del diagnóstico. A continuación presentamos una forma de presentación muy poco frecuente.

Se trata de un varón de 70 años con antecedentes de tabaquismo, HTA, obesidad grado 3 y OCFA con disnea basal II/IV, que consultó por debilidad progresiva del hemicuerpo derecho de 15 días de evolución con caídas de repetición y imposibilidad para la deambulación. A la exploración física, presentaba un estado general conservado (PS1) y una paresia 4/5 del hemicuerpo derecho de predominio braquial, siendo el resto de la exploración neurológica anodina. La auscultación cardiaca era rítmica con un soplo sistólico plurifocal inespecífico y en la auscultación pulmonar había una disminución del murmullo vesicular en las bases. En abdomen no era posible delimitar masas ni megalias. No habían adenopatías accesibles. Se practicó una analítica general que era normal salvo un calcio de 11,85mg/dl y una creatinina de 1,79 mg/dl. El sedimento urinario ni el rastreo óseo mostraron alteraciones. Los marcadores tumorales fueron normales a excepción del CA125 que era de 116,7 UI/ ml . La TAC cerebral (Fig. 1A) mostraba una lesión cerebral frontal izquierda de 2 cm con edema vasogénico asociado que captaba contraste en anillo y que sugería como primera posibilidad diagnóstica una metástasis cerebral. La TAC toraco-abdómino-pélvica (Fig. 1B) puso de manifiesto la presencia de una masa renal derecha heterogénea de 10 cm de diámetro con adenopatías retroperitoneales, retrocrurales y en eje celíaco con centros necróticos; a nivel del tórax

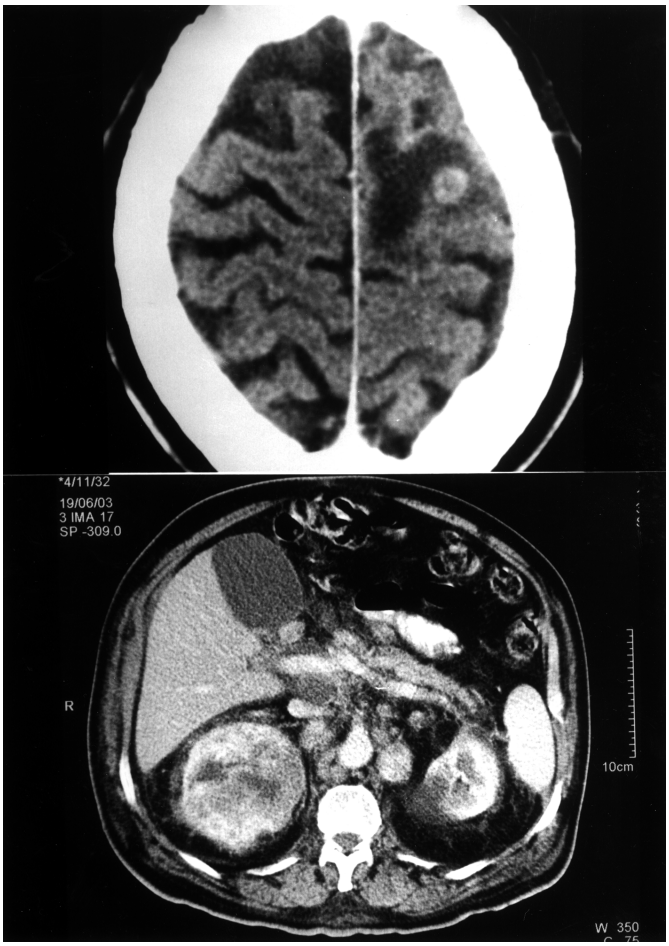

Fig. 1.

habían múltiples nódulos pulmonares bilaterales con derrame pleural asociado. Se realizó PAAF de la masa renal que fue diagnóstica de carcinoma de células claras. El paciente se recuperó totalmente de la clínica neurológica con esteroides, se realizó radioterapia craneal paliativa y tras valoración por oncología se desestimó tratamiento activo.

El carcinoma renal de células claras presenta, como localizaciones metastásicas más frecuentes, las pulmonares, óseas y hepáticas (1). Hasta en un 10% de las ocasiones se llega al diagnóstico, tras estudiar al paciente por la clínica producida por las metástasis a distancia (5). Las metástasis cerebrales de carcinoma renal de células claras están presentes en aproximadamente el 8% de los pacientes con enfermedad diseminada (1), pero en el 92% de los pacientes con metástasis cerebrales, el primario o metástasis a otros niveles habían sido diagnosticadas con anterioridad (7).

M. Vallalta Morales, J. Todolí Parra, J. I. Cervera Miguel, J. R. Calabuig Alborch

Servicio de Medicina Interna. Hospital Universitario La Fe. Valencia

1. Linehan WM, Shipley WU, Parkinson DR. Cancer of the kidney and ureter. En: De Vita VT, Hellman S, Rosenberg A, eds. Cancer. Principles and practice oncology. Filadelfia: Lippincott-Raven publishers 1997: 1271-98.
2. McLaughlin JK, Lipworth L. Epidemiologic aspects renal cell cancer. Semin Oncol 2000; 27 (2): 115-23.
3. Pantuck AJ, Zisman A, Belldegrun AS.The changing natural hystory of renal cell carcinoma. J Urol 2001; 166 (5): 1611-23.
4. Iliopoulus O, Eng C. Genetic and clinical aspects of familial renal neoplasms. Semin Oncol 2000; 27 (2): 138-49.
5. Konnack JW, Grossman HB. Renal cell carcinoma as an incidental finding. J Urol 1990; 134: 1094-8.
6. Skinner DG, Calvin RB, Vermillion CD, Pfister RC, Leadbetter WF. Diagnosis and management of renal cell carcinoma: a clinical and pathologic study of 309 cases. Cancer 1971; 28 (5): 1165-77.
7. Postler E, Meyermann R. Brain metastasis in renal cell carcinoma: clinical data and neuropathological differential diagnoses. Anticancer Res 1999; 19 (2C): 1579-81.

Infección por citomegalovirus simulando una pseudomigraña con pleocitosis

Sr. Director:

La pseudomigraña con pleocitosis (PMP) es un cuadro que se caracteriza por: al menos un episodio de déficit neurológico transitorio acompañado de cefalea de moderada a severa; el estudio del LCR presenta pleocitosis de predominio linfocitario; no se encuentra etiología infecciosa ni de otro tipo en el estudio del LCR; resolución espontánea del cuadro en menos de 2 meses; ausencia de síntomas y signos entre episodios; estudio neuroradiológico dentro de la normalidad; y cambios EEG no permanentes, focales, no epileptiformes (1). Fue descrito por primera vez en 1980 por Bartleson y Swanson en la Reunión Anual de la Academia Americana de Neurología. De forma prácticamente simultánea, Martí-Massó et al. en la Reunión de Primavera de la Sociedad Española de Neurología, presentaron 3 casos con clínica similar a los anteriores, acuñando el término de pseudomigraña con pleocitosis (PMP); la serie se completó con 4 casos más siendo publicada en el año 1984 (2). Hasta el año 1995 se comunicaron hasta 33 casos de la llamada pseudomigraña con pleocitosis. En 1997 Gómez Aranda y cols. (1) publican la serie más grande de pacientes referenciada hasta el momento que cumplían las características de PMP. Se discute si en la etiopatogenia del cuadro intervienen factores infecciosos, vasculares (de tipo migrañoso) (3) o bien inmunogénicos. Esta última hipótesis defiende la posibilidad de existencia de anticuerpos aparecidos en el contexto de infecciones respiratorias que atacarían estructuras vasculares de los vasos meníngeos, lo que provocaría la aparición de una reacción inflamatoria en el LCR a través de la síntesis de citocinas excitadoras (4).

Presentamos un caso clínico en relación a la etiopatogenia de dicho cuadro.

Paciente varón de 31 años de edad que presentaba 1 vez al mes episodios de entre una hora y un día de duración consistentes en cefaleas intensas holocraneales pulsátiles que se acompañaban de náuseas, vómitos, fotofobia y fonofobia y que cedían con AAS y reposo. En sólo una ocasión presentó aura visual con luces brillantes de minutos de duración. En el momento de consulta era fumador de 1 paquete/día y consumidor diario de hachís y esporádico de cocaína por inhalación (último consumo de cocaína 6 días antes).

El paciente acudió a las urgencias de nuestro hospital al despertar de madrugada con cefalea intensa holocraneal, nauseas y vómitos biliosos que se acompañaban de dificultades para el habla consistentes en lenguaje reducido a pocas palabras y comprensión alterada. En la exploración física general no se encontraron hallazgos de interés salvo pico febril de 38 ºC. Desde el punto de vista neurológico el paciente estaba consciente y orientado objetivándose disfasia mixta. Las pupilas eran isocóricas, normorreactivas, los pares craneales eran normales. Presentaba mínima hemiparesia derecha, sin déficit sensitivo, los reflejos osteotendinosos estaban presentes y eran simétricos, el reflejo cutáneo plantar era flexor bilateral. No había alteraciones de la marcha ni dismetrías, y la prueba de Romberg fue negativa. Se realizó funduscopia que fue normal. No se auscultaron soplos carotídeos. El ECG no puso de manifiesto patología, como tampoco la radiología de tórax. Se realizó ecocardiograma en el que se evidenció válvula tricúspide de implantación baja sin cumplir criterios de Ebstein; los diámetros y la función sistólica del ventrículo izquierdo se encontraban conservados. Se realizó TAC cerebral, IRM cerebral y angiografía de troncos supraórticos por resonancia magnética no encontrándose hallazgos patológicos. La analítica, incluyendo bioquímica, hemograma y pruebas de coagulación, no mostró hallazgos patológicos. El proteinograma e inmunoelectroforesis para proteínas fue normal. Se cursaron hemocultivos para gérmenes aerobios y anaerobios que resultaron estériles. Se realizó estudio serológico autoinmune incluyendo ANA, ANCA y anticuerpos anti-DNA, así como estudio de trombofilia con resultado negativo. Las serologías para lúes, borrelia, brucella,VIH y toxoplasma fueron negativas. Otras serologías: Epstein-Barr Ig M negativas, Sarampion Ig M negativo/ Ig G 6.500 UI/l, Varicela Ig M negativo/ Ig G 1900 UI/l, Paramixovirus Ig M negativo/ Ig G 990 UI/l y Citomegalovirus (CMV) Ig M positivo/ Ig G>250 UI/l. Se realizó punción lumbar obteniéndose líquido claro sin xantocromía, cuyo estudio dió como resultado células 81 (95% linfocitos, 5% hematíes), glucosa 66 mg/dl. (glucosa en plasma 88 mg/dl), proteínas 38 mg/dl, Pandy negativo. Antígenos solubles negativos. Tinción de Ziehl-Nielsen: no se observan bacilos acido-alcohol resistentes. Tinción de Gram no se observan bacterias. ADA: 1,6. Cultivo de LCR: Negativo. Examen citológico de LCR: linfocitos maduros. Serología vírica: Anticuerpos anti-CMV Ig M negativo, Ig G 1,2 UI/l. Se realiza PCR en LCR con amplificación de DNA mediante DNA polimerasa herpesviridae, extrayendo éste mediante lisis-PK, con resultado positivo para CMV. Durante su estancia hospitalaria se observó mejoría gradual del déficit neurológico recuperándose por completo en las primeras 24 horas, con desaparición de la cefalea. Posteriormente permaneció afebril, normotenso y presentó

algunas cefaleas de carácter migrañoso que cedieron espontáneamente o con analgésicos. Fue dado de alta asintomático, recuperado totalmente de su déficit neurológico. En el seguimiento en consulta externa 6 meses después manifestó no haber presentado nuevos episodios neurológicos.

El caso clínico presentado cumple las características de PMP con la salvedad de que en nuestro caso se objetivó infección aguda del SNC por CMV. El Citomegalovirus (CMV) es un DNA virus perteneciente a la familia de los Herpesvirus que se transmite por contacto directo con secreciones corporales, contacto sexual, transfusiones o transplantes. En torno al 80% de los individuos mayores de 50 años presentan anticuerpos frente a CMV. En individuos inmunocompetentes la infección por CMV se manifiesta como un síndrome mononucleósico cuyas complicaciones (neumonitis intersticial, miocarditis, síndrome de Guillain Barré, meningoencefalitis) son mucho más frecuentes en pacientes inmunodeprimidos. El diagnóstico de infección aguda por CMV se obtiene mediante serología. Títulos altos de IgM son sugestivos aunque no concluyentes (5,6). La confirmación diagnóstica se obtiene, como en el caso que presentamos, mediante realización de PCR en LCR para CMV cuya sensibilidad varía del 79-95% y una especificidad que ronda el 95% (7-10). Salvo casos de especial severidad en los pacientes inmunocompetentes, son infecciones autolimitadas que no requieren tratamiento, con recuperación total de los déficits neurológicos en meses.

Una de las críticas que se le hacen a la hipótesis de la etiología infecciosa de la PMP consiste en que las manifestaciones clínicas no corresponden al cuadro típico de los agentes causales o, dicho de otra manera, es un grupo de gérmenes muy heterogéneo presentando una meningoencefalitis atípica con clínica similar. Entre las infecciones que se han barajado como agentes causales se encuentran: bacterianas, como lúes y borrelia, o víricas, como VIH, CMV y Echo-virus (1). Por otra parte la teoría inmunogénica tampoco rebate la etiología infecciosa, puesto que se sustenta en un mecanismo patogénico inmunomediado secundario a una infección que afectaría más a pacientes predispuestos (muchos de los cuales presentan antecedentes de migraña) (3). La etiología de la PMP, por tanto, sigue sin estar clara, pero es probable que intervengan múltiples factores, sin poderse descartar completamente los infecciosos. Este caso refuerza la importancia de la búsqueda de virus neurotrópicos en el estudio de pacientes con sospecha de PMP (1). Por otra parte, ante toda migraña con aura debe considerarse la PMP, puesto que, aunque la cefalea presenta en ambas similitudes, son dos entidades con características diferenciales (11).

J. Vicente Mas, J. Juni Sanahuja[1], R. Benítez Bermejo, A. Jimeno García

Servicios de Medicina Interna y [1]Neurología. Consorcio Hospital General Universitario. Valencia

1. Gómez-Aranda F, Cañadillas F, Martí-Masso JF, Díez-Tejedor E, Serrano PJ, Leira R, et al. Pseudomigraine with temporary neurological symptoms and lymphocytic pleocytosis. A report of 50 cases. Brain 1997; 120: 1105-13.
2. Martí Massó JF, Obeso JA, Carrera N, de la Puente E. Seudomigraña con líquido cefalorraquídeo inflamatorio: un síndrome benigno. Med Clin (Barc) 1984; 83: 665-7.
3. Serrano-Castro PJ, Amrani Y, Olivares-Romero J. Hemodinámica cerebral en el síndrome de pseudomigraña con pleocitosis de LCR: un estudio Doppler transcraneal. Rev Neurol 2000; 31: 407-11.
4. Pascual J. Migraña con pleocitosis: ¿otra enfermedad autoinmune? Rev Neurol 1995; 23: 792-3.
5. Ho M. Cytomegalovirus. En: Mandell GL, Bennet JE, Dolin R, eds. Principles and practice of infectious diseases. 4 th ed. New York: Churchill Livingstone; 1995. p. 1351-1361.
6. Eddleston M, Peacock S, Juniper M, Warrell DA. Severe Cytomegalovirus infection in immunocompetent patients. Clin Infect Dis 1997; 24: 52-6
7. Studahl M, Bergström T, Ekeland-Sjöberg K, Ricksten A. Detection of Cytomegalovirus DNA in cerebrospinal fluid in inmunocompetent patients as a sign of active infection. J Med Virol 1995; 46: 274-280
8. Studahl M, Ricksten A, Sandberg T, Elowson S, Herner S, Säll C et al. Cytomegalovirus infection of the CNS in non-compromised patients. Acta Neurol Scand 1994; 89: 451-457
9. Prösch S, Schielke E, Reip A, Meisel H, Hans-Dieter V, Einhäupl KM et al. Human cytomegalovirus (HCMV) encephalitis in an immunocompetent young person and diagnostic reliability of HCMV DNA PCR using cerebrospinal fluid of noninmmunopressed patients. J Clin Microbiol 1998; 36: 3636-40
10. De Socio GVL, Francisci D, Fiorio M. Acute Cytomegalovirus Meningomyelitis in an inmunocompetent patient. Microbiol Infect Dis 1998; 17: 885-6
11. De Rivas B, Rivas P. Pseudomigraña con pleocitosis. Un nuevo caso. An Med Interna (Madrid) 2003; 20: 332-333

Insuficiencia suprarrenal aguda y alteraciones electrolíticas

Sr. Director:

La insuficiencia suprarrenal aguda (ISA), situación potencialmente letal en la que se asocian una producción deficitaria de gluco- y mineral- corticoides con una mayor demanda hormonal por enfermedad concomitante generadora de estrés (1-3), se caracteriza clínicamente por deshidratación e hipotensión resistente a drogas vasopresoras, síntomas digestivos (náuseas, vómitos, dolor abdominal), fiebre, hipoglucemia y alteraciones electrolíticas características: hiponatremia, que se objetiva en un 90% de los casos, e hiperpotasemia, en un 65% (4,5). Aun cuando la normalidad iónica sea compatible con los estadios iniciales de la ISA, no se han descrito casos de hipopotasemia en esta situación (6) (MEDLINE; términos de búsqueda: *acute adrenal insufficiency e hypokalemia*), ni siquiera en el contexto de enfermedades con pérdidas netas de potasio tales como la gastroenteritis aguda (GEA). Describimos a continuación el caso de un paciente previamente diagnosticado de enfermedad de Addison que fue traído al servicio de Urgencias con la sospecha de ISA, pero con una concentración de iones séricos poco sugestiva.

Se trata de un varón de 42 años que seguía tratamiento de modo habitual con hidrocortisona oral (30 mg/día) y fludrocortisona (0,1 mg/día) a raíz del diagnóstico de enfermedad de Addison de origen autoinmune efectuado 15 años antes. Aproximadamente 24 horas antes del ingreso había iniciado un cuadro de GEA (náuseas, vómitos, deposiciones diarreicas frecuentes), que también afectaba a otros miembros de la familia, y que persistía a pesar de una ingesta restringida a SUERORAL®. El paciente no había tolerado la terapia hormonal sustitutiva en ese periodo. A partir de las primeras 12 horas de evolución se sumaron astenia, debilidad muscular, hipotensión ortostática y finalmente el síncope que provocó la llamada a la UVI móvil. La exploración inicial mostró una tensión arterial de 45/35 mmHg, una frecuencia cardiaca de 150/minuto, temperatura de 39 °C, mala perfusión periférica, saturación de O_2 indetectable en la pulsioximetría y obnubilación, sin otros datos relevantes. Con el diagnóstico de sospecha de ISA se pautó de modo inmediato tratamiento con suero fisiológico, potasio y metil-prednisolona por vía intravenosa, O_2 en mascarilla con reservorio y perfusión de dopamina. La bioquímica extraída en la UVI móvil mostró: glucemia: 22 mg/dL, urea: 33 mg/dL, creatinina: 1, 52

mg/dL, Na: 146 mmol/L, K: 1, 83 mmol/L. En el servicio de Urgencias del hospital se repitieron estas determinaciones, poco compatibles con la ISA, y se obtuvo el siguiente resultado: glucemia: 82 mg/dL, urea: 82 mg/dL, creatinina: 4,19 mg/dL, Na: 122 mmol/L, K: 6, 23 mmol/L. En la gasometría arterial, con O_2, la pO_2 fue de 267 mmHg y la pCO_2 de 16 mm Hg. El hemograma reveló una leucocitosis con desviación izquierda, el electrocardiograma una taquicardia supraventricular, y la radiografía de tórax y la amilasemia fueron normales. Se suspendió entonces la administración de potasio intravenoso, potencialmente peligroso dada la insuficiencia renal, de O_2 y de inotropos; se forzó la reposición de volumen y se inició una perfusión de hidrocortisona. La evolución clínica del paciente fue satisfactoria con restitución completa a la normalidad clínica y analítica en el plazo de 24 horas.

La muestra de suero obtenida en primera instancia por la UVI móvil procedía sin duda de una venopunción muy próxima a la vía de infusión del suero fisiológico, con el resultado de dilución de todos los solutos excepto el cloruro sódico (incrementado con el procedente del suero). La incompatibilidad de la hipopotasemia con la ISA (3,6), incluso en el seno de una GEA, alertó sobre el artefacto analítico y evitó las complicaciones arritmogénicas de una hiperkaliemia grave, que se hubiese producido inevitablemente con la infusión de potasio en situación de insuficiencia renal.

En resumen el caso presentado ilustra la necesidad de confirmar los resultados analíticos poco acordes con las presunciones diagnósticas basadas en la anamnesis y exploración clínicas, y, en particular, pretende insistir en que la situación de ISA es totalmente incompatible con el hallazgo analítico de una hipopotasemia, e incluso -en estados avanzados- con la normopotasemia.

A. Ronzón Fernández, C. Maciá Bobes[1], M. Albuerne Selgas[2], L. Meana Sánchez[2]

Unidad de Medicina Familiar y Comunitaria. [1]Unidad de Endocrinología. [2]Servicio de Urgencias. Hospital San Agustín. Avilés, Asturias

1. Wiebke A, Allolio B. Adrenal insufficiency. Lancet 2003; 361: 1881-1893.
2. de Luis D, Aller R, Romero Bobillo E. Insuficiencia suprarrenal, puesta al día. An Med Interna (Madrid) 1999; 16: 204-206.
3. Orth DN. Clinical manifestations of adrenal insufficiency. UpToDate 2003; 11 (www.uptodate.com).
4. Oelkers W, Diederich S, Bahr V. Therapeutic strategies in adrenal insufficiency. Ann Endocrinol (París) 2001; 62: 212-216.
5. González-Albarrán O, García Robles R. Protocolo terapéutico de la crisis adrenal aguda. Medicine 2000; 8: 1170-1171.
6. Rose BD, Orth DN. Hyponatremia and hyperkalemia in adrenal insufficiency. UpToDate 2003; 11 (www.uptodate.com).

Tuberculosis intestinal y tuberculosis pulmonar. Resección ileal y PCR para su diagnóstico

Sr. Director:

La tuberculosis intestinal (TBI) es una afección de aparición infrecuente, que está resurgiendo en nuestro medio, asociada a estados de inmunosupresión y sida. En un bajo porcentaje de casos se presenta durante el curso de una tuberculosis pulmonar activa. En ocasiones las complicaciones como la estenosis ileal, aun a pesar del tratamiento tuberculostático, requieren cirugía. En ciertos casos, el diagnóstico anatomopatológico de rutina no es suficiente para el diagnóstico diferencial con la enfermedad de Crohn, y se precisa la PCR para determinar la presencia de bacilos de *Mycobacterium tuberculosis.*

Presentamos el caso de un varón inmunocompetente que presentó una tuberculosis intestinal durante el curso de una tuberculosis pulmonar activa. A los tres meses del tratamiento tuberculostático presentó un cuadro suboclusivo por estenosis ileal, que requirió cirugía. El diagnóstico definitivo de la pieza fue por PCR. Varón de 52 años con etilismo crónico y hepatitis B con inmunidad adquirida, acude al Servicio de Urgencias en más de 5 ocasiones en 2 meses por dolor abdominal tipo cólico, periumbilical, no relacionado con la ingesta, alteración del ritmo intestinal de 2-3 deposiciones/día, amarillentas. En la exploración: afebril, abdomen no distendido, sin peritonismo ni dolor a la descompresión, ruidos intestinales presentes. Tacto rectal sin melenas. Analítica: normal, salvo 515.000 plaquetas, albúmina 2,9, VSG 42, GGT 86. Rx tórax: infiltrado en LSD. Mantoux negativo. Esputo: baciloscopia negativa y cultivo: crece *Mycobacterium tuberculosis*. TAC abdominal: normal. Tránsito intestinal: estenosis en íleon terminal con dilatación de asas ileales proximales y engrosamiento mesentérico. Colonoscopia: válvula ileocecal normal, con mucosa de aspecto normal con importante estenosis de la luz. Biopsia: inflamación crónica inespecífica. Se comienza tratamiento con isoniacida, rifampicina y pirazinamida. El paciente sigue acudiendo a urgencias por dolor abdominal durante los 3 meses posteriores, aumentando los episodios en frecuencia e intensidad, apareciendo importante distensión abdominal y en la Rx de abdomen niveles hidroaéreos y dilatación de asas de intestino delgado, resolviéndose el primer episodio pseudooclusivo con tratamiento médico. A la semana siguiente nuevo episodio oclusivo que precisó cirugía. Se resecó asa ileal estenótica de 15 cm, a 40 cm de válvula ileocecal. A nivel histológico se observó un tejido granulomatoso, compatible con tuberculosis intestinal. No obstante, y dado que con las técnicas habituales no se observaban bacilos, se remitió material para estudio molecular. Tras la extracción de DNA y con unos primers adecuados, se observó amplificación para la secuencia de *Mycobacterium tuberculosis.* A nivel mundial se aprecia un aumento progresivo en la incidencia de tuberculosis durante los últimos años, relacionado con la infección por VIH, el fenómeno de inmigración, y estados de inmunodepresión como en transplantes, procesos hematólogos (1,4), así como el resurgimiento de formas clínicas inhabituales, con importante morbilidad. La TBI se presenta como forma secundaria debida a la diseminación hematógena tras primoinfección pulmonar, o bien como forma primaria con puerta de entrada intestinal a través de la leche no pasteurizada, frecuente en la primera mitad del siglo pasado, o por digestión de esputo contaminado (2). En España la TBI representaba sólo el 2% de las formas extrapulmonares antes de la pandemia de SIDA (3). Antes de la era pretuberculostática la incidencia de presentación de TBI asociada a TBC pulmonar era casi del 50%, asociada a estadios de TBC pulmonar avanzada. Posteriormente Pettengell y cols. detectan TBI asociada TBC pulmonar (baciloscopia o cultivo de esputo positivo) en el 28% en una serie de 1989 (4), y en otra serie de Taiwan en los 80 el 14% (5), no hay estudios que determinen la prevalencia de TBI en pacientes con enfermedad pulmonar. La Rx de tórax es patológica en 31-66% de los casos, pero sólo se observa Bk de esputo positivo en el 18-28% según autores (1). Actualmente gracias a técnicas diagnósticas más sensibles es posible la detección de la enfermedad pulmonar en estadio menos avanzado (4,5), apareciendo hasta en el 10% de los casos con Rx tórax normal, por lo que su normalidad no descarta el diagnóstico (6). En la mayoría de las series se observa

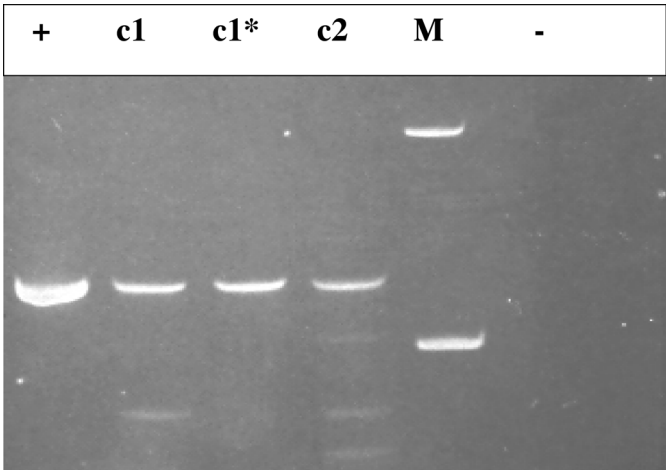

Fig.1. PCR positiva: amplificación para la secuencia de inserción IS6610 de Mycobacterium tuberculosis. +: caso problema. C1: caso problema a distintas diluciones; C2: otro caso +; M: peso molecular; -: control negativo.

mayor incidencia de la afección ileocecal debido al estasis, la riqueza de linfáticos y el alto grado de absorción de la zona (1-3,5). Así mismo una mayor incidencia de presentación TBI/TBC pulmonar en el hombre, aunque la razón no esta aclarada (4). La complicación mas frecuente es la obstrucción intestinal, del 12-60%, debido a la hipertrofia de la pared, requiere cirugía si la extensión es igual o mayor de 10 cm o la afección es multifocal, debido a al cicatrización durante el curso del tratamiento tuberculostático, y parece que la rifampicina juega un papel activo favoreciendo la cicatrización (7). En ocasiones es preciso mediante un estudio molecular demostrar la presencia de bacilos, y por tanto confirmar el diagnóstico de TBC intestinal (8,9). Como conclusión, en nuestro medio ante un dolor abdominal crónico con cuadro oclusivo/seudooclusivo, hay que pensar en TBC intestinal, siendo obligado realizar Rx tórax y descartar TBC pulmonar activa. La PCR, si el cuadro granulomatoso intestinal no es específico, es de gran ayuda en el diagnóstico.

I. Ruiz del Barrio, C. Valentí Ponsa[1], F. Bruque[2]

Servicios de Medicina Interna, [1]Anatomía Patológica y [2]Medicina de Familia. Hospital de Zumárraga. Guipúzcoa

1. Martínez Vazquez C, Bordón J, Rivera Gallego A, Rodríguez A, Sopeña B, et al. Tuberculosis intestinal en pacientes con y sin infección por VIH. An Med Interna (Madrid) 1994; 11 (4): 167-172 .
2. Moral Duarte A, Piulachs Clapera J, Bombi Latorre J.A, Targarona Soler E. M,Novell Capilla F, Trias Folch M . Tuberculosis gastrointestinal: un caso de estenosis cecal. Rev Es. Enf Digest 1992; 81: 213-218.
3. Rodríguez Rodríguez E, Hernando Alonso J, Prieto de Paula JM, Arribas Escobar V. Oclusión intestinal por tuberculosis ileocólica en un paciente infectado por el virus de la inmunodeficiencia humana. Med Clin (Barc) 1996; 106 (4): 157.
4. Pettengell KE, Larsen C, Garb M, Mayet FGH, Simjee AE, Pirie D. Gastrointestinal tuberculosis in patients with pulmonary tuberculosis. Q J Med 1990;74 (275): 303-308.
5. Chen WS, Leu S-Y, Hsu H, Lin J-K, Lin T-C. Trend of Large Bowel Tuberculosis and the relation with pulmonary tuberculosis. Dis Colon Rectum 1992; 35 (2) : 189-192.
6. Raufman J-P, Hauer-Jensen M. Ileocecal tuberculosis. Gastrointest Endosc 1998; 48 (6): 617.
7. Ha HK, Ko GY, Yu ES, Yoon KH, Hong WS, Kim HR, et al. Intestinal tuberculosis with abdominal complications: radiologic and pathologic features. Abdom Imaging 1999; 24: 32-38.
8. Anand BS, Schenider FE, El-Zaatari FA, Shawar RM, Clarridge JE, Graham DY. Diagnosis of intestinal tuberculosis by polymerase chain reaction on endoscopic biopsy specimens. Am J Gastroenterol 1994; 89: 2248-9
9. Gan H, Ouyang Q, Bu H, Li S, Chen D, Li G, Yang X. Value of polymerase chain reaction assay in diagnosis of intestinal tuberculosis and differentiation from Crohn´s disease. Chin Med J 1995; 108: 215-20.

Dolor torácico secundario a infección respiratoria

Sr. Director:

Ante un paciente que acude a urgencias con dolor precordial acompañado de elevación enzimática generalmente el diagnóstico inicial es de cardiopatía isquémica. Presentamos el caso de un paciente en el que por sus características personales y otros datos añadidos, se plantean diversos diagnósticos diferenciales.

Se trata de un varón de 32 años, con antecedentes de talasemia minor y fumador de 40 cigarrillos/día. Encontrándose previamente bien es ingresado en la Unidad de Cuidados Intensivos tras 3 horas de opresión centrotorácica con intenso cortejo vegetativo, que cede parcialmente con ácido acetil salicílico, desapareciendo por completo con cafinitrina sublingual en el Servicio de Urgencias. A su ingreso en UCI la exploración física es compatible con la normalidad. Durante las primeras 24 h de ingreso presenta un pico febril aislado de 38,5 ºC, y en la exploración física destaca la existencia de crepitantes en mitad superior de hemitórax derecho.

Entre las pruebas complementarias realizadas tanto el ECG inicial como la Rx tórax eran anodinos, y como ya hemos comentado, las primeras enzimas cardiacas se encontraban elevadas (CK 408 UI/L, CKmb 74 UI/L, LDH 701 UI/L). A partir del segundo día se aprecia en el ECG supradesnivelación de ST en todas las derivaciones y en la Rx de tórax condensación en segmento postero superior del lóbulo inferior derecho. Se realiza ecocardiograma transtorácico en el que no aparece alteración global ni segmentaria de la función ventricular, ni tampoco derrame pericárdico. Las enzimas cardiacas permanecieron elevadas de forma persistente durante una semana (el pico enzimático tuvo lugar a las 48 h del ingreso con CK 913 UI/L, CKmb 95 UI/L y LDH 1400 UI/L) y en el ECG desaparece la supradesnivelación del ST, sin embargo se aprecia una inversión de la onda T de forma generalizada.

El paciente fue dado de alta de UCI tras una semana de estancia sin complicaciones, habiendo recibido tratamiento con antiinflamatorios no esteroideos, claritromicina y ceftriaxona. Ya en planta se realizó un TAC torácico con contraste que mostró un aumento de densidad del parénquima pulmonar en el segmento postero superior de lóbulo inferior derecho, y pequeñas adenopatías hiliares homolaterales. Los hemocultivos y las serologías (*Legionella, C. pneumoniae, Mycoplasma, C. burnetti,* rubéola, anti VEB, VRS, VIH y enterovirus) fueron negativos, también lo fue el cultivo de micobacterias en esputo. Finalmente en el cultivo de esputo crecieron cocos gram positivos.

Posteriormente el paciente ha continuado seguimiento en consultas externas, encontrándose asintomático, con el ECG y la radiografía de tórax normalizados. En el ecocardiograma de un año después la función ventricular permanece conservada.

Con la clínica inicial (dolor torácico y elevación enzimática) la primera sospecha diagnóstica realizada fue la de cardiopatía

isquémica, motivo por el que fue ingresado en UCI, sin embargo la evolución clínica, enzimática (elevación persistente) y electrocardiográfica orientaron hacia el diagnóstico de miopericarditis aguda.

Ante los antecedentes de talasemia minor otro diagnóstico posible inicialmente fue el de infarto pulmonar (1), sin embargo la gasometría arterial basal normal, el dímero D inferior a 200, y con posterioridad los resultados del TAC permitieron descartarlo. A diferencia de la talasemia mayor en la que aproximadamente un 5% de los pacientes pueden padecer miocarditis aguda (2), no existe en la literatura consultada pacientes con talasemia minor y miocarditis, por lo tanto puede tratarse de una relación casual.

La asociación de miopericarditis y neumonía es muy poco frecuente, siendo los gérmenes más frecuentemente responsables el *Mycoplasma pneumoniae* (3) y en casos de pacientes VIH positivos el *Pneumocistis carinii* (4). Sin embargo ni éstos, ni ninguno de los agentes causales de miocarditis se consiguieron aislar en el presente caso.

Aunque en ningún momento hayan existido factores de mal pronóstico y la evolución tras un año de seguimiento haya sido favorable, precisa un seguimiento a más largo plazo, ya que se encuentra descrita la existencia de disfunción ventricular con insuficiencia cardiaca clínica incluso varios años después (5).

M. C. Ferrer Gracia, B. Obón Azuara[1], B. Daga Calejero, M. R. Ortas Nadal, B. Villanueva Anadón[1]

Servicios de Cardiología y [1]Medicina Intensiva. Hospital Clínico Universitario. Zaragoza

1. Nanci F, Olivieri MD. The beta thalassemias. N England J Med 1999; 341: 99-109.
2. Dimitrios Th, Kremastinos, MD. Miocarditis in betaThalassemia Major. Circulation 1995; 91: 66-71.
3. Paz A, Potasman I. Mycoplasma-associated carditis. Case reports and review. Cardiology 2002; 97 (2): 83-8.
4. D'Ambrosio A, Patti G, Manzoli A. The fate of acute myocarditis between spontaneous improvement and evolution to dilated cardiomyopathy: a review. Heart 2001; 85: 499-504.
5. Robert E, McCarthy, John P. Boehmer, Ralph H. Hruban, Grover M. Hutchins, Edward K. Kasper, Joshua M. Hare, Kenneth L. Baughman. Long-Term outcome of fulminant myocarditis as compared with acute (nonfulminant) myocarditis. N Engl J Med 2000; 342: 690-695.

Otitis media serosa bilateral como primera manifestación de una poliangeítis microscópica

Sr. Director:

La poliangeítis microscópica (PAM) es una vasculitis necrotizante, no granulomatosa, pauciinmune que afecta a vasos de pequeño calibre, principalmente a nivel renal y a menudo pulmonar, cutáneo, sistema nervioso y aparato digestivo junto a la presencia de anticuerpos anticitoplasma de neutrófilo de patrón perinuclear (1). El espectro clínico de la PAM es similar al de la granulomatosis de Wegener, incluyendo la participación de las vías respiratorias altas y bajas (2,3). Sin embargo, la afectación del territorio otorrinolaringológico es mucho menos frecuente en la PAM, habiéndose descrito inflamación de los senos paranasales en un 1% de los casos (4). A continuación, describimos el caso de un paciente que presentó una otitis media serosa bilateral y recidivante como manifestación inicial de una PAM.

Varón de 58 años de edad sin antecedentes personales de interés, que ingresó para la colocación de un drenaje transtimpánico bilateral por una otitis media serosa bilateral recidivante de 5 meses de evolución. Además, el paciente refería en el último mes malestar general, cefalea, rinitis mucopurulenta y fiebre. De la exploración física cabe resaltar la existencia de fiebre (39 ºC), así como pólipos y erosiones costrosas rinosinusales. A nivel ótico se observaba una correcta colocación de los drenajes transtimpánicos, con el conducto auditivo externo ligeramente húmedo pero sin apreciarse salida activa de líquido. Entre los datos analíticos cabe señalar: GOT de 57 UI/L, GPT de 152 UI/L, GGT de 152 UI/L, Hb de 116 g/L, ferritina de 406 ng/mL, proteína C reactiva de 26 mg/dL y VSG de 111 mm. Los estudios microbiológicos fueron negativos. La determinación de anticuerpos antiDNA nativo fue de 101 UI/mL, y de anticitoplasma de neutrófilo con patrón perinuclear y citoplasmático de 7,4 y 1/160, respectivamente. Una tomografía computarizada de senos paranasales mostró poliposis nasosinusal y ocupación de todos los senos por engrosamiento difuso de la mucosa y adelgazamiento de la cortical. La biopsia nasal mostró cambios necróticos en mucosa y corion submucoso, sin lesiones granulomatosas. La tomografía computarizada torácica descartó afectación pulmonar y una ecografía abdominal fue normal. Ante el progresivo empeoramiento de la función renal se practicó una biopsia renal que confirmó la presencia de una glomerulonefritis necrotizante segmentaria y focal. Se inició tratamiento de inducción con metilprednisolona (7 mg/kg peso/día) en bolo endovenoso durante 3 días para proseguir con predninosa (1 mg/kg peso/día) y ciclofosfamida (100 mg/día), con una excelente respuesta clínica. Durante los 16 meses sucesivos de seguimiento, se disminuyó de forma gradual la medicación anterior, estando en el momento actual asintomático sin tratamiento inmunosupresor.

Para el diagnóstico definitivo de PAM se requiere el estudio histológico de al menos un órgano afecto que muestre la presencia de vasculitis de pequeño vaso sin granulomas (1). En ocasiones la PAM puede presentarse en un territorio aislado, hecho que explica el retraso diagnóstico en meses o incluso años (3,4). Si la afectación de las vías respiratorias superiores y del área otorrinolaringológica en la PAM es infrecuente (3,5,6), todavía es más excepcional la presentación de esta vasculitis como otitis media serosa (7). Además, no es infrecuente que los hallazgos histológicos de las lesiones a dicho nivel sean inespecíficos (4,6). En estos casos, la determinación de los anticuerpos anticitoplasma de neutófilo podría ser de gran utilidad. Sin embargo, la positividad de dichos autoanticuerpos es baja en las formas leves y órgano limitadas de la enfermedad (8).

Observaciones aisladas han puesto de manifiesto que la afectación ótica y de las vías respiratorias superiores no es exclusiva de la granulomatosis de Wegener, pudiendo ser incluso la forma de presentación clínica de una PAM, como el presente caso. Dado que la reunión de consenso de Chapel Hill (1) sólo propuso la nomenclatura y definición de las diferentes vasculitis, pero no sus criterios diagnósticos, consideramos que para este fin deben integrarse los datos clínicos, analíticos e histológicos tanto positivos como negativos, de cada caso en particular.

M. L. Sorli, C. Jericó, J. Pedro-Botet

Servicio de Medicina Interna. Hospital del Mar. Universidad Autónoma de Barcelona. Barcelona

1. Jennette JC, Falk RJ, Andrassy K, Bacon PA, Churg J, Gross WL, et al. Nomenclature of systemic vasculitides. Proposal of an international consensus conference. Arthritis Rheum 1994; 37: 187-92.
2. Gayraud M, Guillevin L, le Toumelin P, Cohen P, Lhote F, Casassus P, et al. Long-term followup of polyarteritis nodosa, microscopic polyangiitis, and Churg-Strauss syndrome: analysis of four prospective trials including 278 patients. Arthritis Rheum 2001; 44: 666-75.
3. Lauque D, Cadranel J, Lazor R, Pourrat J, Ronco P, Guillevin L, et al. Microscopic polyangiitis with alveolar hemorrhage. A study of 29 cases and review of the literature. Medicine (Baltimore) 2000; 79: 222-33.
4. Guillevin L, Durand-Gasselin B, Cevallos R, Gayraud M, Lhote F, Callard P, et al. Microscopic polyangiitis: clinical and laboratory findings in eighty-five patients. Arthritis Rheum 1999; 42: 421-30.
5. Nagata T, Hara K, Oka T, Yamaguchi Y, Igarashi K, Hazama H, et al. Microscopic polyangiitis associated with sinobronchial syndrome. Intern Med 2001; 40: 544-7.
6. Shiboski CH, Regezi JA, Sanchez HC, Silverman S Jr. Oral lesions as the first clinical sign of microscopic polyangiitis: a case report. Oral Surg Oral Med Oral Pathol Oral Radiol Endod 2002; 94: 707-11.
7. O'Sullivan BP, Erickson LA, Niles JL. Case records of the Massachusetts General Hospital. Weekly clinicopathological exercises. Case 30-2002. An eight-year-old girl with fever, hemoptysis, and pulmonary consolidations. N Engl J Med 2002; 347: 1009-17.
8. Jayne D. Evidence-based treatment of systemic vasculitis. Rheumatology (Oxford) 2000; 39: 585-95.

Un nuevo caso de tuberculosis miliar cerebral

Sr. Director:

La tuberculosis miliar representa la diseminación hematógena del bacilo tuberculoso. Puede surgir como manifestación de una tuberculosis primaria o como reactivación, incluso muchos años después de la lesión primaria (1).

La afectación del cerebro en el curso de la tuberculosis es muy poco frecuente (2,3), por lo que nos parece interesante presentar un nuevo caso recientemente estudiado por nosotros.

Varón de 18 años de edad, natural de Ecuador, residiendo en España desde hace diez meses y no habiendo vuelto a viajar a su país. No alergias medicamentosas conocidas ni hábitos tóxicos.

Consultó por un cuadro de pérdida de fuerza y habilidad en el miembro superior derecho de unos 7 días de evolución. No fiebre, cefalea, disnea ni dolor torácico. A la exploración física se detectó una temperatura de 38 ºC. Consciente, orientado, bien prefundido e hidratado. Auscultación cardiaca: tonos rítmicos normofrecuentes, sin soplos. Auscultación pulmonar: disminución del murmullo vesicular de modo global. Abdomen: blando, no organomegalias. No lesiones dérmicas. No rigidez de nuca. Fuerza en el miembro superior derecho, grado 4/6. No se apreciaron otros déficits focales. Pares craneales normales.

Laboratorio: hemograma: hemoglobina de 10,6 g/dl, 10.200 leucocitos con 7.200 neutrófilos, 623.000 plaquetas. Hemostasia y perfil bioquímico normal.

Se solicitó una radiografía de columna cervical en la que se apreció un patrón miliar en vértices pulmonares. Una radiografía de tórax evidenció que el patrón miliar era difuso. En ese momento se profundizó en la anamnesis y el enfermo refirió pérdida ligera de peso en los últimos 6 meses y un cuadro de tos con expectoración verdosa y ocasionalmente hemoptoica de 7 días de evolución.

Ante el diagnóstico de tuberculosis miliar pulmonar y sintomatología neurológica se solicitó una TAC craneal que fue normal, pero una resonancia magnética nuclear craneal, realizada a las 24 horas evidenció diversas lesiones nodulares distribuidas por los hemisferios cerebrales y fosa posterior, sobre todo en el cerebelo, sugestivas de tuberculomas (Fig. 1). El paciente rechazó la realización de una punción lumbar.

Se inició tratamiento desde su ingreso con isoniacida, rifampicina, piracinamida, etambutol y dexametasona a dosis inicial de 12 miligramos con descenso lento y gradual de dicha medicación. La evolución fue favorable, la fiebre cedió en 24 horas y la pérdida de fuerza del miembro superior derecho se normalizó a los 3 días. Otros datos analíticos: serología HIV negativa, Mantoux: negativo, actividad de la enzima de conversión de la Angiotensina (ECA): 44 unidades (normal hasta 55 unidades), Zhiel de esputos y hemocultivos negativos. Ecografía abdominal: normal.

El paciente fue dado de alta a los 8 días de su ingreso. En una revisión efectuada 3 semanas más tarde, se encontraba bien, afebril, sin disnea, siendo la exploración física estrictamente normal.

La manifestación clínica más frecuente de la tuberculosis cerebral son las crisis epilépticas (3,4). El síndrome meníngeo y los signos de localización neurológica son poco frecuentes (4). Existirá afectación de la fosa posterior de modo predominante en los niños y de los hemisferios cerebrales en adultos (3). Es prácticamente constante la presencia de tuberculosis miliar pulmonar (2). El diagnóstico se basa en los hallazgos observados en la TAC y en la resonancia magnética nuclear craneal, junto a los datos clínicos y microbiológicos, cuando se disponga de ellos (3,5).

El diagnóstico diferencial debe realizarse con la sarcoidosis, cisticercosis, toxoplasmosis, algunas enfermedades por hongos y metástasis de neoplasias (3).

El tratamiento será el de la tuberculosis. Cuando se añaden corticoides se produce una mejoría espectacular del cuadro, debiendo continuar dicho tratamiento durante algunas semanas, pues se ha descrito un aumento paradójico de los tuberculomas cerebrales a las pocas semanas de iniciarse el tratamiento antituberculoso, relacionándose dicha complicación con una suspensión demasiado rápida de los corticoides (4,6).

Dada la escasa expresión clínica de la afectación tuberculosa

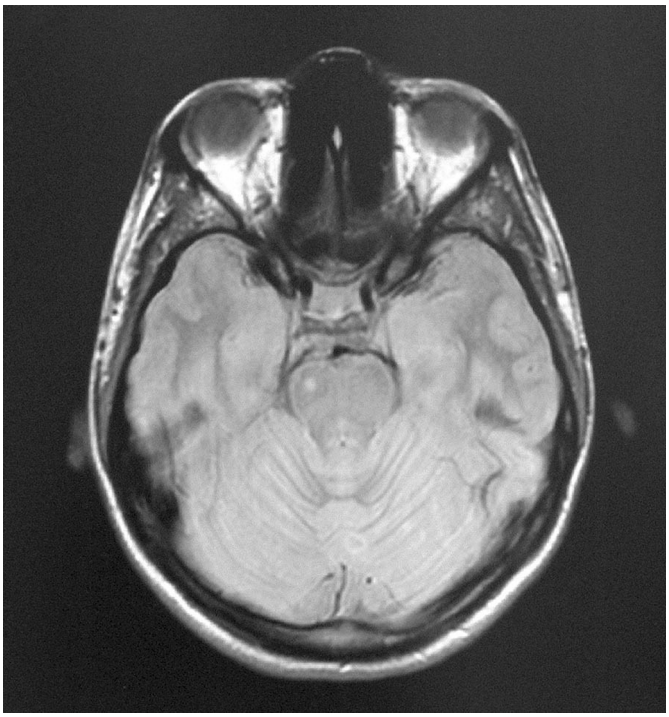

Fig. 1. RNM craneal: Se observan algunas lesiones nodulares en fosa posterior.

cerebral se podría considerar la realización de una TAC o RNM craneal cuando se diagnostique un nuevo caso de tuberculosis miliar pulmonar.

F. Marcos Sánchez, M. I. Albo Castaño, D. Joya Seijo, A. Viana Alonso. F. Juárez Ucelay

Servicio de Medicina Interna. Hospital Nuestra Señora del Prado. Talavera de la Reina. Toledo

1. Maartens G, Willcox PA, Benatar SR. Miliary tuberculosis: rapid diagnosis hematologic abnormalities and outcome in 109 treated adults. Am J Med 1990; 89: 291-296.
2. Navarro Sanz R, Pérez Fernández JA, Castillo Blasco M, Errando Mariscal E, Alos Almiñana M, Gómez Ruiz D. Tuberculosis miliar y tuberculomas cerebrales. A propósito de un caso. An Med Interna (Madrid) 1993; 10: 443-445.
3. Marcos F, Colás J, Arbol F, Juárez F, Durán A. Tuberculosis miliar cerebral. SN 1997; 2: 212-215.
4. Kchouk M, Zouiten F. Ben Romdhane MH, Touibi S, Zribi A. Miliare tuberculeuse cérebrale. A propos de 5 cas et revue de la litérature. J Radiol 1992; 73: 589-593.
5. Gupta RK, Jena A, Singh AK, Sharma A, Puri V, Gupta M. Role of magnetic resonance (MR) in the diagnosis and management of intracranial tuberculomas. Clin Radiol 1990; 41: 120-127.
6. Afghani B, Lieberman JM. Paradoxical enlargement of development of intracranial tuberculomas during therapy: case report and review. Clin Inf Dis 1994; 19: 1092-1099.

Neuritis óptica como primera manifestación de LES

Sr. Director:

La neuritis óptica es una manifestación infrecuente en el lupus eritematoso sistémico (LES), estimándose su incidencia aproximada en un 1% de los pacientes con LES (1). Suele presentarse en pacientes con enfermedad lúpica clínica e inmunológicamente activa, y se acompaña habitualmente de alguna otra afección del sistema nervioso central (SNC). Su aparición como forma de presentación de LES es excepcional y su tratamiento más adecuado es desconocido. Describimos a continuación el caso de una paciente que debutó con una neuritis óptica como la primera manifestación de LES.

Mujer de 40 años sin enfermedades previas que en 1996 presenta pérdida de agudeza visual acompañada de dolor retroocular de una semana de evolución, demostrándose en la exploración una agudeza visual prácticamente abolida en el ojo derecho, la presencia de un defecto pupilar aferente relativo y en el fondo de ojo una papila de bordes borrosos. Los potenciales evocados visuales mostraron una latencia aumentada en dicho ojo. En los análisis destacaban anticuerpos antinucleares (ANA) positivos a título 1/320, con valores de hemograma, bioquímica, coagulación, velocidad de sedimentación globular y vitamina B12 normales, siendo las serologías a sífilis, Borrelia, citomegalovirus, virus varicela-zoster y VIH negativas. El líquido cefalorraquídeo, la radiografía de tórax y la resonancia magnética (RM) cerebral no mostraron alteraciones. Se trató con pulsos de metilprednisolona intravenosa experimentando una mejoría casi completa de la agudeza visual. Tres años después desarrolló un nuevo brote de neuritis óptica, esta vez en ojo izquierdo, que se acompañó de artritis no erosiva de pequeñas articulaciones de ambas manos, rash malar y úlceras orales, demostrándose en los análisis realizados la presencia de anticuerpos anticardiolipina (IgM 37 uMPL/ml) y ANA a título 1/640. Con estos datos se diagnosticó de LES y se inició tratamiento con esteroides. Los anticuerpos anticardiolipina realizados posteriormente fueron repetidamente negativos. En los años siguientes presentó una nueva neuritis óptica que obligó a iniciar tratamiento con azatioprina, y dos nuevos brotes tras reducción de su dosis. Actualmente mantiene un 50% de agudeza visual, apreciándose en el fondo de ojo atrofia óptica bilateral y en la RM cerebral disminución del calibre de ambos nervios ópticos.

Existen pocos casos publicados de neuritis óptica en el LES, siendo excepcional su aparición como forma de presentación del mismo. De hecho, en el grupo de estudio de neuritis óptica, con la casuística más grande hasta la fecha, participaron 448 pacientes sin hallar ningún caso de LES, a pesar de que 15 pacientes tenían ANA positivos con un título 1/320 o mayor (2,3). Habitualmente los pacientes tienen alguna otra afectación a nivel del SNC, fundamentalmente a nivel de la médula espinal (1). Suele ser bilateral (4), teniendo un pronóstico visual peor que en la neuritis óptica idiopática (1). El tratamiento habitual son los esteroides, si bien el tratamiento inmunosupresor ha sido utilizado con éxito, empleándose la ciclofosfamida intravenosa para los casos refractarios (5).

Nuestra paciente tiene como mayores peculiaridades la existencia de una neuritis óptica como primera manifestación de su LES, así como la escasa correlación con otros datos clínicos e inmunológicos de actividad lúpica, precisando tratamiento con dosis altas de inmunosupresores, a pesar del cual se mantuvo cierto déficit visual.

Postulamos que debemos considerar el LES en el diagnóstico de pacientes que presentan una neuritis óptica, por lo que resulta de gran importancia para ello el seguimiento de los mismos.

F. J. Fernández Fernández, J. R. Fernández Larrañaga, S. Pérez Fernández, M. Rodríguez Ríos, P. Mardomingo Varela

Servicio de Medicina Interna. Complexo Hospitalario Universitario Xeral-Cíes. Vigo

1. Jabs JA, Miller NR, Newman SA, Johnson M, Stevens M. Optic neuropathy in Systemic Lupus Erythematosus. Arch Ophthalmol 1986; 104: 564-568.
2. Optic Neuritis Study Group. The Clinical Profile of Optic Neuritis. Experience of the Optic Neuritis Treatment Trial. Arch Ophthalmol 1991; 109: 1673-1678.
3. Optic Neuritis Study Group. The 5-year risk of MS after optic neuritis. Experience of the Optic Neuritis Treatment Trial. Neurology 1997; 49: 1404-1413.
4. Giorgi D, Balacco Gabrieli C. Optic neuropathy in systemic lupus erythematosus and antiphospholipid syndrome (APS): clinical features, pathogenesis, review of the literature and proposed ophthalmological criteria for APS diagnosis. Clin Rheumatol 1999; 18: 124-131.
5. Galindo-Rodríguez G, Aviña-Zubieta A, Pizarro S et al. Cyclophosphamide Pulse Therapy in Optic Neuritis due to Systemic Lupus Erythematosus: An Open Trial. Am J Med 1999; 106: 65-69.