Sarcoidosis laríngea: a propósito de un caso

Sr. Director:

La sarcoidosis es una enfermedad multisistémica, de etiología desconocida, que afecta sobre todo a mujeres jóvenes. Produce una inflamación granulomatosa no caseificante en los órganos implicados (1), afectando de forma predominante al aparato respiratorio, aunque puede presentarse como linfadenopatía generalizada, hepatoesplenomegalia, afectación ocular crónica, parotiditis recidivante, afectación del sistema nervioso central, o cardiaca (1). Presentamos un caso donde se documenta la infiltración granulomatosa sarcoidea de la laringe como forma de presentación de la enfermedad, tratándose además del segundo caso publicado en la bibliografía nacional (2) según la revisión bibliográfica realizada con el sistema de búsqueda PubMed, mediante los descriptores "sarcoidosis" y "laringe". Se trata de una mujer de 44 años, marroquí, con antecedentes de diabetes mellitus no insulinodependiente, sin otros antecedentes de interés, que fue derivada a nuestra consulta para seguimiento y control de tratamiento tuberculostático. Seis meses antes había consultado al otorrinolaringólogo por un cuadro de disnea y disfonía de varios meses de evolución. En el estudio por laringoscopia se observó una neoformación laríngea con estenosis de la glotis, que precisó microcirugía con exéresis de la lesión y traqueotomía. El diagnóstico anatomopatológico fue de inflamación crónica granulomatosa con tinción de Zhielh negativa (Fig. 1). Se decidió iniciar tratamiento con rifampicina, isoniazida y pirazinamida, sin mejoría clínica. Cuando fue valorada por nosotros la paciente presentaba buen estado general, estaba afebril y normotensa, y en la exploración destacaba unas lesiones cutáneas en facies derecha, brazo derecho y miembros inferiores, en forma de placas eritematosas de unos 3 cm de diámetro, que refería habían aparecido unos meses antes, y que iban en aumento. No presentaba alteraciones analíticas y en la radiografía de tórax se observaba una dudosa imagen de adenopatía a nivel hiliar izquierdo, sin otros hallazgos. Se realizó un TAC de tórax donde se observaron múltiples adenopatías a nivel de mediastino en localización prevascular, pretraqueal y subcarinal, sin adenopatías hiliares, junto con infiltrados de tipo mixto en ambos lóbulos superiores, más evidente en el izquierdo. Se indicó una biopsia cutánea, que se informó con abundantes granulomas epitelioides con escasos focos de necrosis siendo la tinción de Ziehl-Neelsen y el cultivo en medio Lowenstein negativos. Ante estos hallazgos se solicitaron niveles de ECA, que fueron 71,6 U/L (rango de normalidad: 18,0-55,0 U/L). Con la sospecha de clínica de sarcoidosis se inició tratamiento con prednisona a dosis de 1 mg/kg de peso, con buena respuesta y cierre del traqueostoma, estando en la actualidad, tras 30 meses de seguimiento está asintomática y con tratamiento de mantenimiento con 6 mg de deflazacort a días alternos, no siendo posible la retirada completa de los esteroides por reaparición de las lesiones cutáneas.

La afectación laríngea en la sarcoidosis puede ser la forma de presentación inicial de la misma, sin afectación de otros territorios, o bien puede aparecer en el contexto de una afectación sistémica (3). Las manifestaciones clínicas son muy inespecíficas, fundamentalmente disnea y disfonía por estenosis de la vía aérea (4), y hacen difícil su sospecha diagnóstica. Además, numerosas enfermedades inflamatorias y granulomatosas pueden afectar a la laringe, entre ellas, la tuberculosis laríngea, granulomatosis de Wegener, amiloidosis, artritis reumatoide, o lupus eritematoso sistémico (2), Por tanto, el diagnóstico definitivo se debe basar en la combinación de las características clínicas, bioquímicas, y radiológicas, y se debe confirmar con la demostración de granulomas no caseificantes en la pieza quirúrgica, con tinciones y cultivos para micobacterias y hongos negativos (5). Una elevada proporción de pacientes puede presentar regresión espontánea de las lesiones (4), pero es frecuente la recidiva, por lo que es necesario tratamiento y seguimiento a largo plazo. El tratamiento médico de elección son los corticoides orales, y en casos de mala tolerancia, falta de respuesta, o cuando se precisen dosis elevadas de mantenimiento, se pueden asociar inmunosupresores, como metotrexate, azatioprina, o ciclofosfamida. El uso de corticoides intralesionales evita los efectos secundarios sistémicos de los corticoides orales, pero su efectividad es menor. Otras opciones de tratamiento son el clorambucilo, pentoxifilina, clofazimina, talidomida, infliximab (6), mitomicina-C, o resección parcial de la supraglotis con láser CO2. Sin embargo, en obstrucciones severas y recidivantes de la vía aérea, con peligro para la vida del paciente es necesario la realización de traqueostomía (4). En resumen, la afectación laríngea por sarcoidosis es infrecuente, y su sospecha clínica baja, por tanto, se debe considerar la afectación laríngea ante todo cuadro de disfonía o disnea por una lesión granulomatosa, con cultivos y tinciones para lo microorganismos más frecuentes negativos.

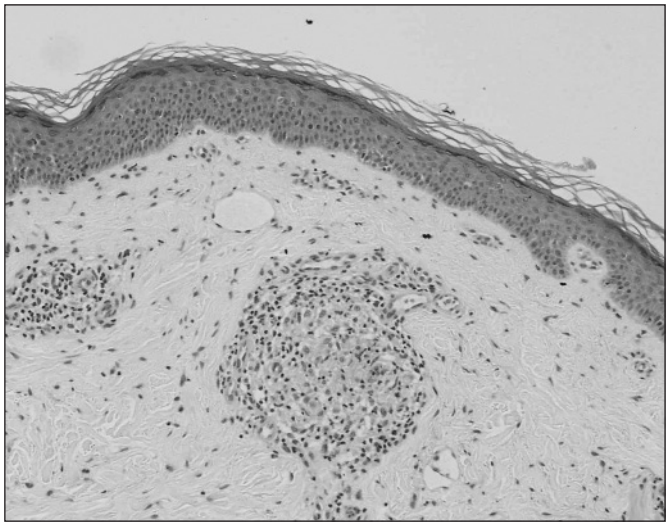

Fig. 1.

J. Aguilar-García, J. de la Torre-Lima, A. del Arco-Jiménez, J. L. Prada-Pardal

Unidad de Medicina Interna. Hospital Costa del Sol. Marbella

1. Mañá J. Sarcoidosis. Med Clin 2001; 116: 307-311.
2. Baughman RP, Teirstein AS, Judson MA, et al. Clinical charasteristics of patients in case control study of sarcoidosis. Am J Respir Crit Care Med 2001; 164: 1885.
3. Dean CM, Sataloff RT, Hawkshaw MJ, Pribikin E. Laryngeal sarcoidosis. J Voice 2002; 16: 283-288.
4. Ezcurra Hernández P, Alberti I, Casas A, Figuerola Massana E, Blázquez Vila S, Sempere Duran T, et al. Laringeal sarcoidosis: a case report. Acta Otorrinolaringol Esp 2003; 54: 117-20.
5. Houliat T, Carrat X, Carles D, Labbe L, Francois JM, Devars F, et al. Otolaryngological manifestations of sarcoidosis. Report of 10 cases and review of the literature. Rev Laryngol Otol Rhinol 1998; 119: 19-23.
6. Baughman RP, Lower EE, du Bois RM. Sarcoidosis. Lancet 2003; 361: 1111-8.