La existencia de shock secundario a la compresion auricular constituye una patología infrecuente que genera un gran compromiso hemodinámico por descenso del retorno venoso. Se encuentra producida al igual que en otros casos descritos en población adulta, por la presencia de un vólvulo gástrico crónico o de una hernia diafragmática. Sorprendentemente, cursa de modo asintomático hasta la presentación de síntomas idénticos a los descritos, que aparecen de modo espontáneo, o con motivo de un embarazo o parto (1-4). La ruptura espontánea (sin existencia previa de traumatismo) del diafragma corresponde a un defecto embriolológico congénito. En algunos casos la distensión gástrica podría jugar un papel en el desarrollo de arritmias malignas como la taquicardia ventricular demostrada en el ámbito experimental aunque no objetivada en nuestra paciente (5). La hernia diafragmática podría incluirse entre el diagnóstico diferencial del shock obstructivo en los pacientes sin patología traumática, con ausencia de otra entidad que genere inestabilidad hemodinámica.

B. Obón Azuara, B. Zalba Etayo, J. Diarte, I. Gutiérrez Cía, R. Montorio Allué

Servicio de Medicina Intensiva. Hospital Clínico Universitario. Zaragoza

1. Shiriki JE, Nguyen K, Rozo JC, Reul GJ, Mortazavo A. Rare chronic gastric volvulus associated with left atrial and mediastinal compression. Tex Heart Inst J 2002; 29 (4): 324-8.
2. Sharifah H, Naidu A, Vimal K. Diaphragmatic hernia: an unusual cause of postpartum collapse. BJOG. 2003; 110 (7): 701-3.
3. Barbetakis N, Efstathiou A, Vassiliadis M, Fessatidis I. Congenital diaphragmatic hernia as a cause of cardiorespiratory failure and visceral obstruction in late pregnancy. J Gastrointestin Liver Dis. 2006; 15 (2): 185-8.
4. Ortega-Carnicer J, Ambros A, Alcazar R. Obstructive shock due to labor-related diaphragmatic hernia. Crit Care Med. 1998;26(3):616-8.
5. Miller TL, Schwartz DS, Nakayama T, Hamlin RL. Effects of acute gastric distention and recovery on tendency for ventricular arrhythmia in dogs. J Vet Intern Med 2000;14(4):436-44.

Trastorno de conducta como forma de presentación de meningoencefalitis por herpes virus tipo 1

Sr. Director:

Debemos sospechar encefalitis por virus del herpes simple (VHS) en aquellos pacientes que presenten un cuadro meníngeo acompañado de signos de focalidad en la exploración neurológica o alteraciones en las técnicas de imagen. El diagnóstico temprano es fundamental porque el inicio precoz del tratamiento farmacológico reduce significativamente la morbilidad y mortalidad (1-3). Se presenta un caso de meningoencefalitis por herpes virus tipo 1 en un paciente con trastorno de conducta.

Varón de 73 años con cardiopatía isquémica, hipertensión arterial y dislipemia como antecedentes patológicos relevantes. Es remitido por cuadro de 24 horas de evolución de trastorno del comportamiento con lenguaje incoherente y tendencia al sueño. Cuatro días previos al ingreso presentó fiebre que fue atribuida a infección del tracto urinario en relación con alteración del sedimento urinario, prescribiéndose amoxicilina-clavulámico. A su ingreso el paciente estaba consciente aunque con tendencia al sueño, presentaba desorientación temporo-espacial y trastornos de conducta, no tenía rigidez de nuca, signos meníngeos, focalidad neurológica ni fiebre. El resto de exploración física fue normal. En la analítica se obtuvieron los siguientes resultados: 8260 leucocitos/mm^3 (fórmula normal), GOT 60 U/L, GPT 101 U/L, GGT 50 U/L. El resto de hemograma, coagulación y bioquímica, así como el sedimento urinario y radiografía de tórax no mostraron alteraciones relevantes. En la tomografía axial computerizada (TAC) craneal se apreciaba a nivel del lóbulo temporal y parietal derecho una lesión hipodensa de 7.5 cm corticosubcortical en territorio de arteria cerebral media. Se realizó un punción lumbar con los siguientes resultados: glucosa 50 mg/dl, proteinas 305 mg/dl, leucocitos 350 leuc/mm^3 (2% PMN, 98% MN), hematíes 635 hemat/mm^3, baciloscopia negativa. Se tomó muestra para cultivo y PCR para Enterovirus y Herpes virus que fue remitido al Centro Nacional de Microbiología. Con diagnóstico inicial de meningoencefalitis linfocitaria se inició tratamiento empírico con aciclovir. La resonancia magnética nuclear (RMN) craneal informó de la presencia a nivel supratentorial de una amplia lesión que afectaba a sustancia blanca y gris del lóbulo temporal derecho, con extensión a ínsula y base del lóbulo temporal derecho con efecto masa aunque sin desplazamiento de la línea media (Fig. 1). Se recibieron los resultados microbiológicos: cultivo y baciloscopia negativos, PCR para herpes virus tipo 1 positivo, Lowestein negativo. El paciente evolucionó favorablemente siendo dado de alta tras 21 días de tratamiento con aciclovir endovenoso, siendo el diagnóstico final meningoencefalitis por herpes virus tipo 1. En revisión posterior a los dos meses del alta el paciente se encontraba asintomático, sin secuelas.

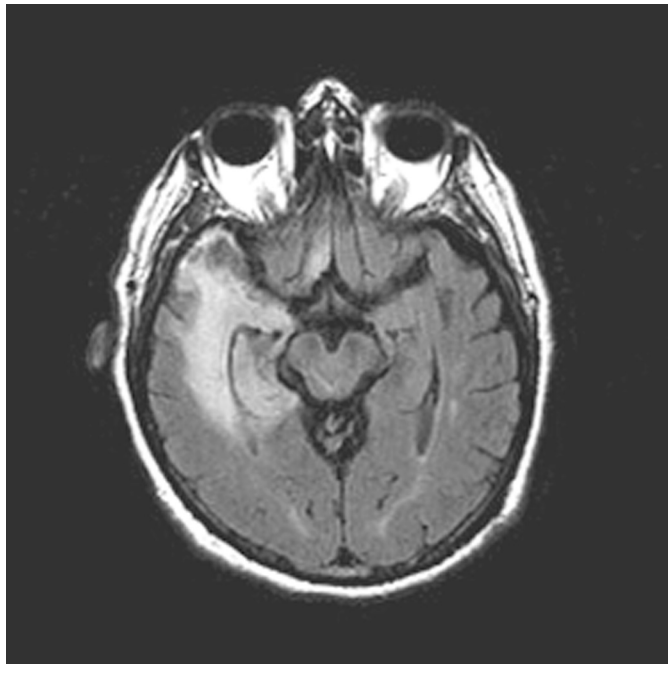

Fig. 1. RMN craneal: se observa una lesión a nivel supratentorial que afecta a sustancia blanca y gris del lóbulo temporal derecho, con extensión a ínsula y base del lóbulo temporal derecho con efecto masa aunque sin desplazamiento de la línea media.

El virus herpes simple (VHS) es la causa de encefalitis viral esporádica aguda identificada con mayor frecuencia en los países occidentales (4,5). La incidencia estimada es de alrededor de 2,3 casos/millón de personas/año. Los casos se distribuyen a lo largo

de todo el año y la distribución por edades parece ser bifásica, con picos entre los 5 y los 30 años y en personas mayores de 50 años. El subtipo 1 del virus ocasiona más del 95% de los casos de encefalitis por VHS (4). Aparte del cuadro febril de inicio agudo con signos de afección meníngea como cefalea y rigidez de nuca, la encefalitis por VHS a menudo se asocia a un cuadro clínico de trastornos conductuales (cambios de personalidad, agitación, alucinaciones, incluso psicosis), alteración del nivel de conciencia (desde confusión o hipersomnia hasta coma profundo) y la presencia de signos y síntomas neurológicos focales o difusos, incluidas crisis epilépticas generalizadas o focales en encefalitis grave. Resulta difícil diferenciar la encefalitis por VHS de otras virales, así como de otras infecciones focales y de procesos no infecciosos. Las pruebas serológicas tienen poca utilidad por la elevada prevalencia de seropositividad a los anticuerpos en la población general. El perfil característico del LCR es similar al de la meningitis vírica, con pleocitosis linfocitaria, elevación ligera de la concentración de proteinas y cifra normal de glucosa, pudiendo encontrarse cantidades elevadas de hematíes. En casos raros la pleocitosis está ausente en la primera punción lumbar pero se presenta posteriormente. Los intentos de cultivar los virus a partir del LCR en casos de encefalitis por VHS han sido a menudo decepcionantes, siendo invariablemente negativos. El electroencefalograma a menudo es anormal en las formas agudas y crónicas y puede proporcionar información temprana de localización de la encefalitis (6). Alrededor de la mitad de los pacientes tienen anormalidades focales en la tomografía computerizada sin contraste (atenuación reducida en región frontal/temporal uni o bilateral), aunque puede ser normal en los primeros 4-5 días (7), siendo útil por otro lado para descartar lesiones ocupantes. La resonancia magnética es la técnica de obtención de imágenes neurológicas de elección para detectar anormalidades asociadas. El método no invasor más sensible para establecer el diagnóstico precoz es la demostración de DNA del VHS en el líquido cefalorraquídeo mediante PCR (4) con una sensibilidad cercana al 98% y especificidad alrededor de 94%, resultados iguales o mayores que los de la biopsia de encéfalo (6). Este método ha reemplazado la biopsia cerebral y es considerada por la mayoría de los expertos como el *"gold standard"* para el diagnóstico de la encefalitis por VHS (8,9). Los resultados negativos para esta prueba en un paciente con alta sospecha clínica y analítica disminuyen significativamente la posibilidad pero no la descartan completamente. La probabilidad de un falso negativo es extremadamente bajo y usualmente ocurre en el LCR recogido de forma temprana (24-48 horas), tardía (después de 10-14 días), paciente tratado con aciclovir o fallo en el procesamiento de la muestra (7). En la actualidad, la biopsia cerebral, suele reservarse para aquellos pacientes en que las pruebas de PCR en LCR no arrojan un diagnóstico específico, tienen anomalías focales en la RMN y continúan deteriorándose clínicamente a pesar del tratamiento con aciclovir y de las medidas de mantenimiento (4,6). En el diagnóstico diferencial de las infecciones no víricas hay que prestar atención particular a infecciones causadas por hongos, parásitos, rickettsias y bacilos tuberculosos. El tratamiento de elección es el aciclovir. La dosis estándar es de 10 mg/kg 3 veces al día (30 mg/kg/día), ajustado a la función renal, durante 14 a 21 días (1). La penetración en el LCR es excelente, con concentración media del fármaco de casi 50% de la concentración sérica (6). La tasa de mortalidad oscila entre el 20-30% en pacientes con tratamiento adecuado (70% previo al uso de aciclovir), requiriendo un alto porcentaje de pacientes ingreso en unidades de cuidados intensivos (2,3). Están descritas secuelas tardías por encefalitis viral entre un 18-42%: epilepsia, anosmia, afasia, déficit motor, trastornos de memoria o del comportamiento entre los más frecuentes que junto con la mortalidad, dependen tradicionalmente de la edad del paciente y del nivel de conciencia en el momento de iniciar el tratamiento, con peores resultados en pacientes mayores con bajo nivel de conciencia (escala de Glasgow inferior o igual a 6) (6,7) aunque se apunta a la administración temprana de la terapia antiviral como único parámetro capaz de modificar el pronóstico de la enfermedad (3), por lo que debería ser administrado empíricamente en pacientes con alta sospecha mientras llegan los resultados de los estudios diagnósticos (2,3,10).

F. Moreno Martínez, A. del Arco Jiménez, J. de la Torre Lima, J. L. Prada Pardal, J. Aguilar García

Unidad de Medicina Interna. Hospital Costal del Sol. Marbella (Málaga)

1. Mensa J, Gatell JM, Azanza JR, Domínguez A, García JE, Jiménez MT, et al. Guía de terapéutica antimicrobiana. 15th ed. Barcelona: Masson; 2005: 219-20.
2. Burón FJ, Rodríguez JC, Miñambres E, González C, González A, Holanda MS, et al. Encefalitis herpética en adultos: 23 casos. An Med Interna (Madrid) 2005; 22: 473-7.
3. Raschilas F, Wolf M, Delatour F, Chaffaut C, De Broucker T, Chevret S, et al. Outcome of and prognostic factors for herpes simplex encephalitis in adult patients: Results of a multicenter study. Clin Infect Dis 2002; 35: 254-60.
4. Corey L. Virus herpes simple. In: Mandell GL, Bennett JE, Dolin R, editors. Enfermedades infecciosas. Principios y práctica. 5th ed. Madrid: Médica Panamericana; 2002, p. 1911-31.
5. Davison KL, Crowcroft NS, Ramsay ME, Brown D, Andrews NJ. Viral encephalitis in England, 1989-1998: What did we miss? Emerg Infect Dis 2003; 9: 234-40.
6. Tyler KL. Meningitis, encefalitis, absceso encefálico y empiema. In: Kasper DL, Fauci AS, Longo DL, Braunwald E, Hauser SL, Jameson JL, editors. Harrison. Principios de Medicina Interna. 16th ed. Madrid: McGraw-Hill. Interamericana; 2005. p. 2721-42.
7. Chaudhuri A, Kennedy PG. Diagnosis and treatment of viral encephalitis. Postgrad Med J 2002; 78: 575-83.
8. Mitchell PS, Espy MJ, Smith TF, Toal DR, Rys PN, Berbari EF, et al. Laboratory diagnosis of central nervous system infections with herpes simplex virus by PCR performed with cerebrospinal fluid specimens. J Clin Microbiol 1997; 35: 2873-7.
9. Muñoz C, González A, Cambra FJ, Juncosa T, Mira A, Latorre C. Diagnóstico rápido de la meningitis herpética mediante PCR. Enferm Infecc Microbiol Clin 2002; 20: 110-2.
10. Klein RS. Herpes simples virus type 1 encephalitis. 2006 UpToDate (revista electrónica) 2006 (consultado 01-11-2006): Disponible en: http:// www.uptodate.com