



## Caso Clínico

### Colocación de catéter de hemodiálisis transceldas de *stent* en paciente con agotamiento de acceso venoso

#### *Trans-cells of stent hemodialysis catheter placement in patients with exhausted central venous access*

Santiago G. González Duarte, Anna Alcántara, Alejandro Russo, Fernando de Sosa, Alejandro Esperón Percovich

Cátedra de Angiología y Cirugía Vascular Periférica. Centro Cardiovascular Universitario. Hospital de Clínicas Dr. Manuel Quintela. Montevideo, Uruguay

### Resumen

**Introducción:** el agotamiento vascular es un problema sanitario significativo, sobre todo en pacientes renales que no sean aptos para otro tipo de terapia de sustitución renal (trasplante o diálisis peritoneal). Se describen distintas alternativas para estos pacientes, de acuerdo a las posibilidades.

**Caso clínico:** exponemos el caso de una mujer de 37 años, con enfermedad renal terminal desde hace más de treinta años por esclerohialinosis focal y segmentaria de variante colapsante y agotamiento del capital venoso central. Acude a nuestro centro con infección de Splithcath III® (MedComp), que se retira para colocar dos catéteres venosos simples de 6 Fr a nivel del tronco innominado vía yugular interna izquierda, al fallar en una navegación más central. Se destaca que la paciente presenta una vena yugular, vena subclavia y tronco innominado derechos ocluidos, con oclusión larga en el sitio donde se colocó un *stent* Palmaz® (Genesis Medical Group) en contexto de confección de fístula protésica, que cruza completamente la vena cava superior impidiendo el paso desde las venas izquierdas. Se optó por la implantación de un catéter de larga duración a través de las celdas del *stent*, llevada a cabo con éxito, con síndrome de vena cava superior de resolución posterior como complicación.

**Discusión:** lo más significativo de esta presentación es el implante a través de las celdas de un *stent* de catéteres de diálisis. Hasta ahora, encontramos descrita solo la colocación endoluminal y no esta técnica. Creemos que se trata de una alternativa válida en casos puntuales, como el analizado.

**Palabras clave:**

Agotamiento de accesos venosos centrales. Catéter de hemodiálisis. Catéteres transcelda de *stent*.

### Abstract

**Introduction:** exhausted vascular access in chronic renal disease patients represents a significant issue for national health systems all around. It is fundamentally worse for those patients who have already surpassed or have no indication for other methods (renal transplant, peritoneal dialysis). Different alternatives are assessed for each of these patients according to individual history.

**Case report:** we assess the case of a 37 year old female patient with end-stage renal disease secondary to focal esclerohialinosis. Said patient has exhausted vascular access, as a consult for infected Splithcath III® (MedComp) for retrieval. Two simple 6Fr standard venous catheters were placed instead through the left jugular vein, with their tips in the left innominate vein lumen for a fail in mor central navigation. Patient concomitantly presented right jugular, subclavian and innominate veins obstructed, treated with a Palmaz® (Genesis Medical Group) metallic stent prior to right arteriovenous graft confection. That stent was across the lumen of the superior vena Cava. We opted for the implantation of a long-lasting dialysis catheter through the cells of the mentioned stent, which was successful despite complicaciones (superior vena cava syndrome).

**Discussion:** the most relevant topic of this case is the trans-stent cell implant of dialysis catheters. Research finds evidence only of transluminal stent çcentral vein catheters implanted. We believe it constitutes a valid alternative in special cases such as the one being exposed.

**Keywords:**

Exhausted central venous access. Hemodialysis catheter. Trans-cell stent catheters.

Recibido: 13/05/2020 • Aceptado: 07/09/2020

*Conflicto de intereses:* los autores declaran no tener conflicto de interés.

González Duarte SG, Alcántara A, Russo A, de Sosa F, Esperón Percovich A. Colocación de catéter de hemodiálisis transceldas de *stent* en paciente con agotamiento de acceso venoso *Angiología* 2021;73(1):29-32

DOI: <http://dx.doi.org/10.20960/angiologia.00157>

### Correspondencia:

Santiago G. González Duarte. Cátedra de Angiología y Cirugía Vascular Periférica. Centro Cardiovascular Universitario. Hospital de Clínicas Dr. Manuel Quintela. Av Italia, s/n. Piso 2, Ala Oeste. 11600 Montevideo, Uruguay  
e-mail: [sgonzalez19@outlook.com](mailto:sgonzalez19@outlook.com)

## INTRODUCCIÓN

El agotamiento vascular para hemodiálisis es un problema sanitario significativo, sobre todo en aquellos pacientes que no son aptos para otro tipo de terapia de sustitución renal (trasplante renal y diálisis peritoneal). Las guías internacionales (1) aconsejan el uso limitado de catéteres venosos centrales debido a la oclusión de las venas centrales que estos producen. Para pacientes en los cuales se han agotado los sitios clásicos de implante (yugulares, femorales e incluso venas subclavas), se han descrito múltiples maniobras y topografías (2,3).

## CASO CLÍNICO

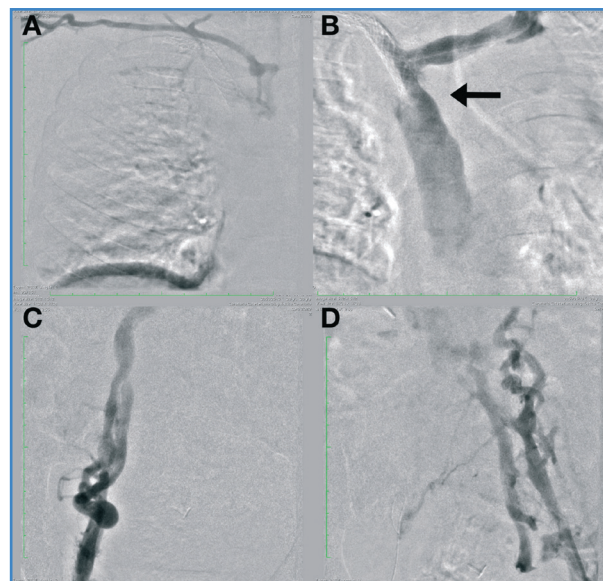
En esta oportunidad, exponemos el caso de una mujer de 37 años, con enfermedad renal terminal desde hace más de treinta años (inició hemodiálisis en 1987) por glomerulopatía con proliferación extracapilar. Desde el diagnóstico hasta el día de hoy, ha pasado por todas las terapias de sustitución renal hasta agotar la posibilidad de fístulas, diálisis peritoneal (posterior a múltiples episodios de peritonitis, con peritonitis adherencial) y de trasplante renal en dos oportunidades (en el último, en 2018, perdió su función por causa multifactorial).

Concurrió a nuestro centro con infección de Splithcath III® (MedComp), que se retiró, y se realizó punción de vena yugular interna izquierda, colocando dos catéteres venosos simples de 6 Fr a nivel del tronco innominado, dado que no se logró avanzar las guías más allá de este, así como tampoco implante en otro territorio.

En el mismo acto realizamos punción de ambas femorales, de vena superficial de miembro superior derecho y eco Doppler de todos los territorios, destacando: vena yugular derecha ocluida, subclavia derecha ocluida, con oclusión larga en el sitio donde se encuentra colocado un *stent* Palmaz® (Genesis Medical Group), implantado hace diez años en el contexto de confección de fístula protésica de dicho miembro superior. El *stent* se extiende desde subclavia distal, ocupando todo el tronco innominado, hasta llegar a entrar en contacto con la pared izquierda de la vena cava superior, que se encuentra

permeable, pero con oclusión de su luz por el *stent* mencionado (Fig. 1a).

A izquierda, presenta estenosis moderada en confluencia yugulosubclavia y luz permeable, ocupada a nivel central por un *stent* a nivel de confluencia de los troncos innominados, como ya se refirió (Fig. 1b).



**Figura 1.** Flebografía. A. Oclusión de las venas centrales derechas con *stent* desde innominado hasta vena cava superior. B. Desde catéter emplazado en tronco innominado izquierdo; navegabilidad dificultada por cruce de *stent* (la flecha negra señala la oclusión de la confluencia del innominado izquierdo por *stent* contralateral). C. Vena femoral izquierda. D. Vena femoral derecha.

Ambas venas femorales son permeables a nivel inguinal y se ocluyen a nivel ilíaco (Figs. 1c y 1d). La vena cava inferior se rellena por colaterales y parece estar permeable desde su origen.

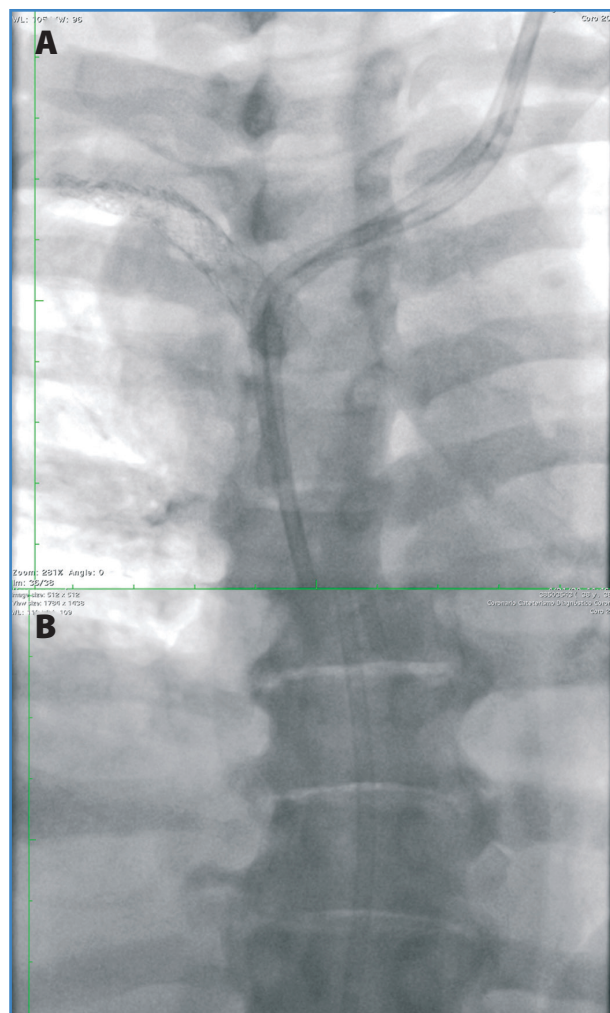
Tras discutir las posibilidades de acceso, descartando las de mayor morbilidad y mortalidad con otras alternativas como el implante transhepático y translumbar, así como recanalizaciones venosas, se optó por intentar implantar un catéter de larga duración a través de las celdas del *stent* referido.

Del procedimiento se destaca el avance de una primera guía y, con mayor dificultad, de una segunda guía, apoyándonos en diferentes catéteres. No se logra avanzar con un introductor *peel-away*, pese a realizar intercambio por guías *stiff* (Lunderquist®, Cook®), por lo que decidimos realizar plastia de las celdas del *stent*. Los balones se rompieron a presiones infranormales. Además, existió gran dificultad para extraer

uno de ellos. El nailon del balón se recuperó de forma parcial. De todas formas, tras estas maniobras logramos avanzar los dilatadores *peel-away* (propios al sistema de implante del catéter tunelizado) para ambos catéteres gemelares (*Tesio twin catheter system*, Medcomp, Harleysville, Estados Unidos) y dejarlos emplazados en la aurícula derecha y en la cava inferior. Se muestran sin angulaciones en el control radiológico (Fig. 2) y quedaron con buen funcionamiento.

La paciente evoluciona con edema en esclavina como complicación en el posoperatorio inmediato. En el control de imagen se visualiza una trombosis de vena yugular izquierda. Se comenzó la anticoagulación y mejoró en días sucesivos.

120 días después del implante, el catéter presenta buen funcionamiento y no ha tenido complicaciones.



**Figura 2.** Catéter definitivo ya emplazado. A. Evidencia su pasaje a través de las celdas del stent. B. Objetiva su punta en vena cava inferior.

## DISCUSIÓN

Quizás lo más significativo sea el implante transcelda de un *stent* implantado previamente que, a priori, no permitiría el avance de dichos catéteres. Hasta ahora solo se ha descrito la colocación de catéteres venosas centrales a través de la luz del *stent* y no a través de sus celdas (4). Creemos que se trata de una alternativa válida en casos puntuales, como el analizado.

El agotamiento de accesos es una situación terminal. Admite (con el fin mayor de prolongar la supervivencia de estos pacientes) realizar maniobras extremas (5-7).

En nuestra paciente planteamos una técnica para nosotros inédita que nos ha dejado grandes aprendizajes, como la posibilidad de éxito técnico y clínico de la maniobra expuesta. La respuesta de las celdas al intento de plastia con rotura con balón nos hizo recapitular sobre dicha maniobra, y hoy en día, de enfrentarnos a un nuevo caso, intentaríamos dilatar las celdas con dilatadores vasculares. Esto posiblemente haría más eficaz la técnica, con menor morbilidad y menor costo.

Sabemos que este acceso no será definitivo, y nos planteamos cuánta dificultad entrañará la retirada de estos catéteres ante una eventual infección, dado que podría existir atascamiento (8,9).

## BIBLIOGRAFÍA

1. National Kidney Foundation. Vascular Access. National Kidney Foundation; 2020 [cited 2020 Jun 14]. Available from: [https://www.kidney.org/professionals/guidelines/guidelines\\_commentaries/vascular-access](https://www.kidney.org/professionals/guidelines/guidelines_commentaries/vascular-access)
2. Hazar C, Shaikh S. Repeated transhepatic tunneled catheter insertion for dialysis access. *J Vasc Access* 2018;20(3):338-9. DOI: 10.1177/1129729818812354
3. Herscu G, Woo K, Weaver FA, et al. Use of Unconventional Dialysis Access in Patients with No Viable Alternative. *Ann Vasc Surg* 2013;27(3):332-6. DOI: 10.1016/j.avsg.2012.04.019
4. Clark K, Chick JFB, Reddy SN, et al. Concurrent Central Venous Stent and Central Venous Access Device Placement Does Not Compromise Stent Patency or Catheter Function in Patients with Malignant Central Venous Obstruction. *J Vasc Interv Radiol* 2017;28:602-7. DOI: 10.1016/j.jvir.2016.12.1222

5. Davis KL, Gurley JC, Davenport DL, et al. The Use of HeRo Catheter in Catheter-dependent Dialysis Patients with Superior Vena Cava Occlusion. *J Vasc Access* 2016;17:138-42. DOI: 10.5301/jva.5000493
6. Rahman S, Kuban JD. Dialysis Catheter Placement in Patients with Exhausted Access. *Techniques in Vascular and Interventional Radiology* 2017;20:65-74. DOI: 10.1053/j.tvir.2016.11.008
7. Gouda ZE, Emara MM, Elbarbary HS, et al. Studying alternative approaches for placement of cuffed hemodialysis catheters in hemodialysis patients with bilateral internal jugular vein occlusion. *J Vasc Access* 2018;20(3):250-9. DOI: 10.1177/1129729818794414
8. Lee SN, Jo MS, Yoo K-D. Percutaneous retrieval of a fractured dialysis catheter using a balloon. *J Vasc Access* 2017;18(4):42-4. DOI: 10.5301/jva.5000638
9. Zaman F, Pervez A, Murphy S, et al. ASDIN Clinical Case Focus: Retrieval of a Fractured Piece of Tessio Catheter with a Snare Using a Transcutaneous Transvenous Approach. *Seminars in Dialysis* 2005;18(4):343-4. DOI: 10.1111/j.1525-139X.2005.18410.x