



Caso Clínico

Gangrena simétrica periférica en los pacientes con infección por SARS-CoV-2

Peripheral symmetric gangrena in patients with SARS-CoV-2 infection

Herminia Lozano Gómez, Marta Asín Corrochano, Raquel Bustamante Rodríguez

Servicio de Medicina Intensiva. Hospital Clínico Universitario Lozano Blesa. Zaragoza

Resumen

Introducción: la infección por COVID-19, aunque principalmente con afectación respiratoria, ha puesto de manifiesto diversas manifestaciones clínicas a nivel extrapulmonar. La afectación vascular es frecuente en la unidad de cuidados intensivos aunque su fisiopatología no está del todo clara a día de hoy.

Caso clínico: presentamos el caso de un varón de 73 años, con antecedente de crioglobulinemia, ingresado la unidad de cuidados intensivos debido a una neumonía bilateral por COVID-19. Preciso inicio de drogas vasoactivas a dosis bajas, y progresivamente se evidenció isquemia distal de las cuatro extremidades, estableciendo el diagnóstico diferencial entre microangiopatía trombótica o reactivación de la crioglobulinemia.

Discusión: la aparición de procesos trombóticos y el riesgo elevado de hemorragia en los pacientes con infección por SARS-CoV-2 ha supuesto uno de los mayores retos en cuanto al tratamiento de esta patología. Las complicaciones vasculares de pequeño vaso, debido en su mayor parte a procesos microangiopáticos distales, han puesto en la palestra el riesgo/beneficio tanto de la anticoagulación, la dosis adecuada, así como su duración.

Palabras clave:

COVID-19.
Gangrena.
Microangiopatía.

Abstract

Introduction: COVID-19 infection, although mainly with respiratory involvement, has revealed various clinical manifestations at the extrapulmonary level. Vascular involvement is common in the intensive care unit, although its pathophysiology is not clear today.

Case report: we present the case of a 73-year-old man, with a history of cryoglobulinemia, admitted to the intensive care unit due to bilateral COVID-19 pneumonia. It required the initiation of vasoactive drugs at low doses, and distal ischemia of the four extremities was progressively evident, establishing the differential diagnosis between thrombotic microangiopathy or reactivation of cryoglobulinemia.

Discussion: the appearance of thrombotic processes and the high risk of hemorrhage in patients with SARS-CoV-2 infection has been one of the greatest challenges regarding the treatment of this pathology. Small-vessel vascular complications, mostly due to distal microangiopathic processes, have brought to the fore the risk / benefit of anticoagulation, the appropriate dose, and its duration.

Keywords:

COVID-19.
Gangrene.
Microangiopathy.

Recibido: 17/03/2021 • Aceptado: 23/06/2021

Conflicto de intereses: los autores declaran no tener conflicto de intereses, ni haber recibido ningún tipo de apoyo financiero para la realización del estudio.

Agradecimientos: al Servicio de Medicina Intensiva del Hospital Clínico Universitario Lozano Blesa de Zaragoza.

Lozano Gómez H, Asín Corrochano M, Bustamante Rodríguez R. Gangrena simétrica periférica en los pacientes con infección por SARS-CoV-2. *Angiología* 2021;73(5):247-249

DOI: 10.20960/angiologia.00297

Correspondencia:

Herminia Lozano Gómez.
Servicio de Medicina Intensiva. Hospital Clínico
Universitario Lozano Blesa. Avda. San Juan Bosco 15.
50009, Zaragoza
e-mail: fiex_herminia1990@hotmail.com

INTRODUCCIÓN

La pandemia por COVID-19 ha supuesto un aumento drástico del número de ingresos en las unidades de cuidados intensivos. Los mecanismos de esta enfermedad y sus complicaciones continúan siendo desconocidos.

CASO CLÍNICO

Presentamos el caso de un varón de 73 años, con antecedentes de infarto posteroinferior con enfermedad multivazo y colocación de 4 stents farmacoactivos a nivel coronario (coronaria derecha y circunfleja), síndrome linfoproliferativo con crioglobulinemia, obesidad e hipertensión arterial. En tratamiento con doble antiagregación. Ingresó en el servicio de medicina intensiva por insuficiencia respiratoria y fiebre de 39,3 °C de varios días de evolución. Se extrajo PCR COVID-19 que resultó positiva. Tras iniciar oxigenoterapia de alto flujo, sufrió empeoramiento respiratorio, precisando intubación orotraqueal y conexión a ventilación mecánica. Tras la inducción presentó hipotensión arterial y requirió inicio de noradrenalina a dosis bajas (0,05 mcg/kg/min) que pudo ser retirada de forma precoz.

En los días siguientes, la función renal se deterioró (creatinina > 5 mg/dl, U > 3 g/L) por lo que se inició terapia de reemplazo renal continua.

Se observó cianosis acra con evolución a necrosis distal en pocas horas (Figs. 1 y 2). El doppler vascular evidenció la inexistencia de trombosis en los ejes fémoro-poplíteos. Fue valorado por hematología, quienes realizaron un proteinograma (hallazgos compatibles con proceso inflamatorio) y una extensión de sangre periférica (normal), por lo que descartaron la reactivación de la crioglobulinemia. Dada la mala evolución, se inició tratamiento con heparina sódica a 1 mg/kg con delimitación de las lesiones periféricas. La evolución fue tórpida y el paciente falleció.

DISCUSIÓN

Son numerosos los casos descritos de isquemia periférica en pacientes críticos que afecta princi-

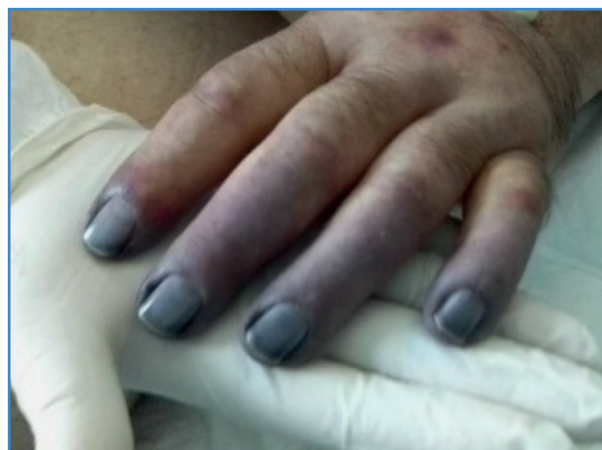


Figura 1. Microangiopatía con isquemia distal de los dedos de la mano izquierda en paciente infectado por COVID-19.

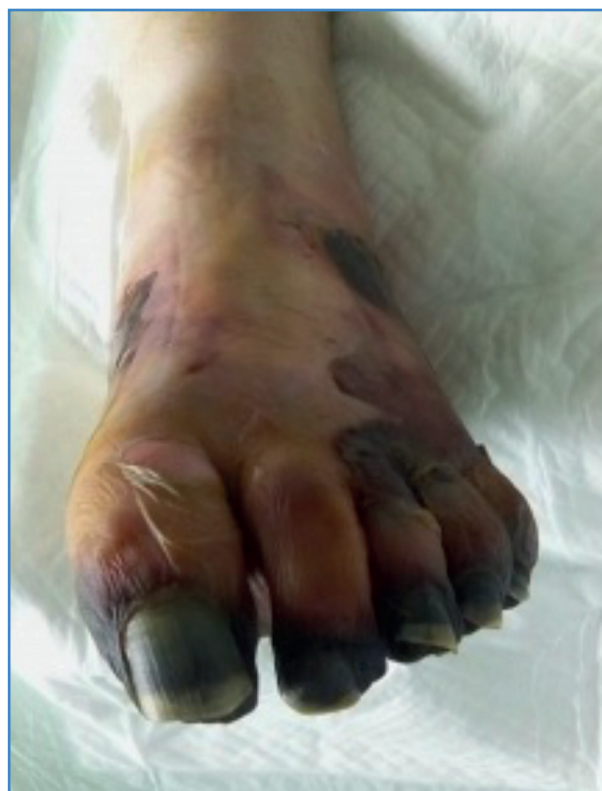

Figura 2. Isquemia distal parcheada en pie derecho en paciente COVID-19. Momificación del pulpejo del primer dedo.

palmente a las zonas acras y suele estar en relación, además, con dosis altas de catecolaminas. Debido a la naturaleza simétrica de las lesiones, Perry y Davie introdujeron el término gangrena simétrica periférica (GSP) en los años 80 (1).

La fisiopatología consiste en una trombosis microvascular, con preservación de vasos de gran calibre, que provoca una necrosis tisular irreversible,

y llega a precisar amputación distal de las extremidades (1).

Entre los factores de riesgo para el desarrollo de GSP destacan la hipoperfusión, el vasoespasmo, así como los estados de hipercoagulabilidad. Otros como el shock séptico, el daño endotelial y el síndrome antifosfolípido también son frecuentes (2). El uso de vasopresores, si bien no de forma inmediata, desempeña un papel importante en el desarrollo de GSP (2).

La incidencia de procesos microtrombóticos ha aumentado en las unidades de cuidados intensivos en relación con los pacientes diagnosticados de COVID-19 (25-40 %). Estos pacientes presentan una respuesta inflamatoria global y daño endotelial que predispone a trastornos de la coagulación y episodios trombóticos graves. Los receptores de la enzima convertidora de angiotensina, expresado en las células del tejido pulmonar, tracto digestivo y endotelio entre otros, supone la puerta de entrada al virus, generando una tormenta de citoquinas y favoreciendo la proliferación miofibroblástica que ocasiona a su vez el colapso de la luz vascular (3,4).

En cuanto al tratamiento, existe un margen estrecho entre la prevención y tratamiento de los procesos trombóticos y el riesgo de hemorragia. En pacientes con isquemia de extremidades se recomienda anticoagulación con heparina sistémica, siempre que no esté contraindicada y previa valoración por cirugía vascular, a pesar de que el éxito de la revascularización es escaso (4). La indicación de cirugía urgente es a menudo infructuosa, con aumento de morbimortalidad, y se opta en estos casos por la delimitación de la isquemia y tratamiento paliativo posterior (4).

Un tema a debate es la profilaxis de las trombo- sis en los pacientes con COVID-19. En algunas series publicadas hasta la fecha, recomiendan el uso de heparinas de bajo peso molecular (enoxaparina) ya que, sumado a su efecto preventivo, añade un efecto antiinflamatorio beneficioso en la infección SARS-CoV-2 que disminuye la mortalidad de forma significativa a los 28 días. La dosis recomendada es de 40 mg/24 h en pacientes normopeso. La profilaxis a dosis más altas o anticoagulación a dosis completas es controvertida debido al riesgo considerable de hemorragia (4,5).

BIBLIOGRAFÍA

1. Warkentin TE. Microvascular Thrombosis and Ischaemic Limb Losses in Critically Ill Patients. *Hamostaseologie* 2019;39(1):6-19. DOI: 10.1055/s-0038-1676823
2. Kwon JW, Hong MK, Park BY. Risk Factors of Vasopressor-Induced Symmetrical Peripheral Gangrene. *Ann Plast Surg* 2018;80(6):622-7. DOI: 10.1097/SAP.0000000000001314
3. Gonzalez Cañas E, Gimenez Gaibar A, Rodriguez Lorenzo L, Castro Rios JG, Martinez Toiran A, Bella Cueto MR, et al. Acute peripheral arterial thrombosis in COVID-19. Role of endothelial inflammation. *Br J Surg* 2020;107(10):e444-e445. DOI: 10.1002/bjs.11904
4. Watson RA, Johnson DM, Dharia RN, Merli GJ, Doherty JU. Anti-coagulant and anti-platelet therapy in the COVID-19 patient: a best practices quality initiative across a large health system. *Hosp Pract (1995)* 2020;48(4):169-79. DOI: 10.1080/21548331.2020.1772639
5. Mestres G, Puigmacià R, Blanco C, Yugueros X, Esturrica M, Riambau V. Risk of peripheral arterial thrombosis in COVID-19. *J Vasc Surg* 2020;72(2):756-7. DOI: 10.1016/j.jvs.2020.04.477