



## Caso Clínico

### Aneurisma de la arteria radial que revela una enfermedad de Behçet pediátrica

#### *Radial artery aneurysm showing a paediatric Behçet's disease*

Kaibech Marouane<sup>1</sup>, Bakali Tarik<sup>2</sup>, El Jamaoui Ayoub<sup>1</sup>, Mouyarden Ouassim<sup>1</sup>, Azghari Amine<sup>1</sup>

<sup>1</sup>Departamento de Angiología, Cirugía Vascul ar y Endovascular. Centro Hospitalario Universitario de Tánger. Tánger, Marruecos. Universidad Abdelmalek Essaâdi. Tánger, Marruecos. <sup>2</sup>Departamento de Angiología, Cirugía Vascul ar y Endovascular. Universidad Mohammed V. Rabat, Marruecos

### Resumen

La enfermedad de Behçet es una vasculitis multisistémica cuya etiopatogenia es aún desconocida. Las complicaciones arteriales que tienen una relación directa con la enfermedad en las formas pediátricas son muy raras. Reportamos un caso inusual de la enfermedad de Behçet en un niño de 13 años que fue revelado por la ruptura de un falso aneurisma de la arteria radial. Fue tratado con urgencia por la ligadura arterial seguida de una combinación de corticosteroides y colchicina.

A través de este trabajo intentamos averiguar las características de las lesiones arteriales en los niños con enfermedad de Behçet en comparación con la forma adulta.

#### Palabras clave:

Enfermedad de Behçet pediátrica. Aneurisma. Arteria radial.

### Abstract

Behçet's disease is a multisystem vasculitis whose aetiopathogenesis is still unknown. Arterial complications directly related to the disease in paediatric forms are very rare. We report an unusual case of Behçet's disease in a 13-year-old boy who was revealed by a ruptured false aneurysm of the radial artery. He was treated urgently by arterial ligation followed by a combination of corticosteroids and colchicine.

Through this work we tried to find out the characteristics of the arterial lesions in children with Behçet's disease compared to the adult form.

#### Keywords:

Paediatric Behçet's disease. Aneurysm. Radial artery.

Recibido: 10/03/2022 • Aceptado: 23/06/2022

*Conflicto de interés: los autores declaran no tener ningún conflicto de interés.*

Marouane K, Tarik B, Ayoub EJ, Ouassim M, Amine A. Aneurisma de la arteria radial que revela una enfermedad de Behçet pediátrica. *Angiología* 2022;74(6):305-308

DOI: <http://dx.doi.org/10.20960/angiologia.00414>

#### Correspondencia:

Azghari Amine. Departamento de Angiología, Cirugía Vascul ar y Endovascular. Centro Hospitalario Universitario de Tánger. Route de Rabat, km 17. Tánger BP 398, Marruecos  
e-mail: aazghari@gmail.com

## INTRODUCCIÓN

La manifestación arterial de la enfermedad de Behçet (EB) está muy subestimada. De hecho, produce una panvasculitis inespecífica que afecta a arterias de pequeño y de gran calibre (1).

Epidemiológicamente, la forma pediátrica de la enfermedad de Behçet se considera rara e inusual. Sus características clínicas y evolutivas parecen ser diferentes de la forma adulta.

El amplio espectro de manifestaciones clínicas de la enfermedad de Behçet es prácticamente el mismo tanto en la forma adulta como en la pediátrica (2), pero con una baja sensibilidad y grandes diferencias en el momento de su aparición.

La manifestación arterial de la EB es raramente reportada en la literatura.

La mayoría de los casos descritos son esporádicos y se centran en las afecciones de la arteria pulmonar y en los aneurismas aórticos (2).

El caso que presentamos es uno de los más raros en la literatura vascular y pediátrica.

## CASO CLÍNICO

Un niño de 13 años, sin antecedentes patológicos significativos, acudió a Urgencias por la rotura de un falso aneurisma de la arteria radial izquierda en su porción inferior (Fig. 1).

El paciente no informó de un traumatismo directo en la extremidad afectada, pero reveló la noción de un inicio reciente de una masa pulsátil en su muñeca izquierda que aumentó rápidamente de tamaño y se volvió dolorosa durante aproximadamente cuatro semanas. Además, mencionó la aparición de una mancha rojiza dolorosa en la cara interna del muslo y en ambas piernas hace 3 meses. Basándonos en el testimonio de la paciente, consideramos esta manifestación cutánea como eritema nodoso.

La exploración física reveló la presencia de aftas escrotales orales. El resto de la exploración mostró una uveítis posterior bilateral, sin manifestaciones especiales a nivel neurológico, digestivo o articular.

La valoración biológica mostró una hiperleucocitosis de  $16770/\text{mm}^3$  y un síndrome inflamatorio biológico con VSG de 112 mm en la 1.ª hora y PCR a 31 mg/l.

El paciente fue conducido urgentemente al quirófano. La exploración mostró un falso aneurisma de la arteria radial roto y severos signos de infección (Fig. 1).

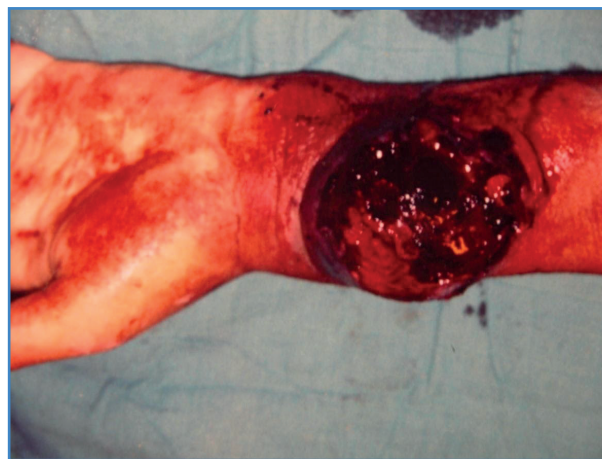Se procedió a realizar una resección completa del falso aneurisma asociada a una ligadura de los dos extremos de la arteria radial y a una amplia escisión del tejido infectado.

El curso posoperatorio inmediato fue favorable. Iniciamos una antibioterapia parenteral durante 48 horas (amoxicilina / ácido clavulánico) y luego cambiamos a la ingesta oral durante 10 días. Dos días después de la operación, observamos una reacción cutánea en el punto de punción.

El diagnóstico de la enfermedad de Behçet en su forma vascular se mantuvo en este niño en presencia de aftosis bipolar, uveítis posterior, eritema nodoso e hiperactividad cutánea.

El escáner angiológico abdominotorácico no reveló ninguna localización aneurismática en los grandes vasos, especialmente en la aorta y en las arterias pulmonares. El examen histológico de la pared del aneurisma reveló un infiltrado inflamatorio perivascular linfomonocitario y neutrofílico inespecífico (Fig. 2).

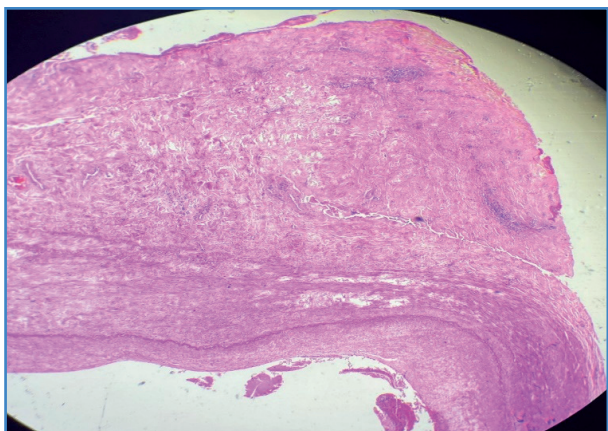
En cuanto al tratamiento, comenzamos con 1 mg/kg de corticosteroides durante 1 mes, luego redujimos gradualmente la dosis y administramos 1 mg/día de colchicina. Los marcadores inflamatorios mostraron una cinética descendente con una normalización de la velocidad de la eritrosedimentación en 3 meses.



**Figura 1.** Vista preoperatoria que muestra a la exploración un pseudoaneurisma de la arteria radial roto.

Se realizó un examen oftalmológico cuatro semanas después de la administración de corticosteroides, que fue completamente normal.

El examen local no encontró ninguna recidiva aneurismática en los lugares de la ligadura arterial. En un periodo de 12 meses después de la cirugía no se observó ninguna manifestación aneurismática sobre la base de los datos de los exámenes clínicos y biológicos y los resultados anuales de las revisiones por eco Doppler.



**Figura 2.** Examen histológico: cambios fibrosos e inflamatorios en todo el espesor de la pared del vaso (HE, 6x50).

## DISCUSIÓN

La enfermedad de Behçet (EB) es un trastorno multisistémico crónico caracterizado por aftosis oral recurrente y ulceraciones genitales, lesiones cutáneas y uveítis. Puede afectar al tracto gastrointestinal, al sistema musculoesquelético, al pulmonar, al neurológico y al cardiovascular (2).

La afectación vascular se observa hasta en el 40 % de los pacientes con EB, especialmente en varones jóvenes, y es una de las principales causas de mortalidad y de morbilidad. Los vasos de todos los tamaños pueden verse afectados, tanto en el sistema arterial como en el venoso. Las lesiones venosas se caracterizan por la trombosis, mientras que las lesiones arteriales se caracterizan por aneurismas, pseudoaneurismas, trombosis y estenosis. La afectación venosa es más frecuente que la arterial (hasta un 80 %) (1).

En los niños, la afectación vascular se observa entre el 7 y el 12% de los casos. La afectación arterial y veno-

sa combinada es más frecuente que la afectación arterial o venosa sola (3).

La EB es una vasculitis única, ya que todo el árbol vascular puede estar comprometido, incluyendo tanto venas como arterias de todos los tamaños. La afectación vascular incluye infiltraciones de neutrófilos y linfocitos predominantemente alrededor de los vasos, sin lesiones infamatorias granulomatosas. La patogénesis de la afectación vascular consiste en la formación de trombos infamatorios que suelen estar adheridos a la pared del vaso inflamado, fenómeno también conocido como tromboinflamación (4).

Los aneurismas arteriales durante la enfermedad de Behçet en niños son raros. Hasta donde tenemos conocimiento, no existe en la literatura datos que describan las características epidemiológicas y clínicas de las complicaciones arteriales de la EB en su forma pediátrica. Todos los trabajos publicados sobre este tema son casos esporádicos aislados. Se trata principalmente de aneurismas de las arterias pulmonares revelados durante la sintomatología pulmonar (2), casos de aneurismas aórticos (5,6) y dos casos de aneurisma arterial periférico de las extremidades (7,8).

Los aneurismas de las arterias periféricas conllevan un alto riesgo de rotura y requieren una reparación quirúrgica acompañada de inmunosupresores sistémicos. Las series retrospectivas de casos y los estudios observacionales sugieren que las recidivas son menos frecuentes en los pacientes que reciben inmunosupresores (3).

Ante la falta de trabajos científicos sobre series que traten afecciones arteriales en la forma pediátrica, el tratamiento médico debe ser agresivo.

La coexistencia de la afección ocular debe aumentar el nivel de precaución en el manejo terapéutico. Así, en los raros casos de aneurismas arteriales reportados en la literatura no se especificó la naturaleza del tratamiento administrado, salvo en el caso del paciente de Owen y cols., al que se administró un tratamiento con base de corticosteroides y ciclofosmida asociado a embolización (3).

En los aneurismas aórticos, el tratamiento se basó en una combinación de corticoides y colchicina en un aneurisma de arco aórtico no operado (5) y en una combinación de corticoides e inmunosupresores tras la cirugía en otro caso de rotura de aneurisma aórtico abdominal (9).

En los pacientes con aneurismas braquiales, el tratamiento quirúrgico se ha completado con metilprednisolona en pulso durante 3 días y posteriormente con corticoides orales. En ambos casos fue necesario un tratamiento inmunosupresor con azatioprina y colchicina (8).

En nuestro paciente, y en colaboración con oftalmólogos e internistas, se mantuvo un tratamiento corticoide oral con colchicina. No se consideró necesario asociar desde el principio un tratamiento inmunosupresor. Nuestra actitud fue facilitada por la desaparición de los signos clínicos y del síndrome inflamatorio, la regresión de la uveítis y la ausencia de recaídas.

Dada la rareza de esta afección en la población pediátrica, que dificulta el establecimiento de una estrategia terapéutica específica para este grupo de edad, parece interesante la extrapolación de la estrategia para adultos. Tazi y cols., en su revisión de la literatura, proponen una estrategia terapéutica para el manejo del Behçet vascular (10).

## BIBLIOGRAFÍA

1. Sakane T, Takeno M, Suzuki N, et al. Behçet's disease. *New Engl J Med* 1999;341:1284-91. DOI: 10.1056/NEJM199910213411707
2. Koné-Paut I, Shahram F, Darce-Bello M, et al. Consensus classification criteria for paediatric Behçet's disease from a prospective observational cohort: PEDBD. *Ann Rheum Dis* 2016;75(6):958-64. DOI: 10.1136/annrheumdis-2015-208491
3. Ozen S, Bilginer Y, Besbas N, Ayaz NA, Bakkaloglu A. Behçet disease: treatment of vascular involvement in children. *Eur J Pediatr* 2010;169:427-30. DOI: 10.1007/s00431-009-1040-y
4. Toledo-Samaniego N, Oblitas CM, Peñaloza-Martínez E, del-Toro-Cervera J, Álvarez-Sala-Walther LA, Demello-Rodríguez P, et al. Arterial and venous involvement in Behçet's syndrome: a narrative review. *Thromb Thrombolysis* 2022 ;54(1):162-71. DOI: 10.1007/s11239-022-02637-1
5. Zhuang J, Wang S, Zhang Z, Zeng S, Shi Y, Nong S. Acute myocardial infarction and ascending aortic aneurysm in a child with Behçet's disease. *Turk J Pediatr* 2008;50(1):81-5.
6. Kutay V, Yakut C, Ekim H. Rupture of the abdominal aorta in a 13-year-old girl secondary to Behçet disease: a case report. *J Vasc Surg* 2004;39:901-2. DOI: 10.1016/j.jvs.2003.12.020
7. Kılıc BD, Kara MA, Özcelik AA, Ustunsoy H, Balat A. Brachial artery pseudoaneurysm: Rare finding in childhood Behçet's disease. *Pediatr Int* 2017;59(1):109-10. DOI: 10.1111/ped.13149
8. Naik AL, Savlania A, Gupta A, Rastogi P, Singh A. Isolated brachial artery aneurysm: a rare presentation of paediatric Behçet's disease. *Ann R Coll Surg Engl* 2021;103(3):e94-7. DOI: 10.1308/rcsann.2020.7037
9. Kutay V, Yakut C, Ekim H. Rupture of the abdominal aorta in a 13-year-old girl secondary to Behçet disease: a case report. *J Vasc Surg* 2004;39:901-902. DOI: 10.1016/j.jvs.2003.12.020
10. Mezalek ZT, Khibri H, Chadli S, El Fari S, Ammouri W, Harmouche H, et al. Vascular complications of Behçet disease. *Minerva Med* 2021;112(6):767-78. DOI: 10.23736/S0026-4806.21.07490-5