

19. Bhan C, Bheesham N, Shakuntulla F, Sharma M, Sun C, Weinstein M. An unusual presentation of acute deep vein thrombosis after the Moderna COVID-19 vaccine—a case report. *Ann Transl Med* 2021;9(20):1605. DOI: 10.21037/atm-21-2772
20. Carli G, Nichele I, Ruggeri M, Barra S, Tosetto A. Deep vein thrombosis (DVT) occurring shortly after the second dose of mRNA SARS-CoV-2 vaccine. *Intern Emerg Med* 2021;16(3):803-4. DOI: 10.1007/s11739-021-02685-0
21. Haakonsen HB, Nystedt A. Deep vein thrombosis more than two weeks after vaccination against COVID-19. *Tidsskr Nor Laegeforen* 2021;141. English, Norwegian. DOI: 10.4045/tidsskr.21.0274
22. Abou-Ismaïl MY, Moser KA, Smock KJ, Lim MY. Vaccine-induced thrombotic thrombocytopenia following Ad26. COV2.S vaccine in a man presenting as acute venous thromboembolism. *Am J Hematol* 2021;96(9):E346-9. DOI: 10.1002/ajh.26265
23. Martín AP, Gómez AP, Gómez Lahoz AM, Escudero JB. Inflamación, activación del endotelio vascular y trombosis. *Medicine - Programa de Formación Médica Continuada Acreditado* 2021;13(33),1906-16. DOI: 10.1016/j.med.2021.05.004



## Artículo Especial

### Bypass distal con vena autóloga invertida

#### Distal inverted autologous vein bypass

Albert Clará Velasco, Carles Díaz-Durán

Servicio de Angiología. Hospital del Mar. Barcelona

—No morirás. Solo te amputarán la pierna.  
 —Es lo mismo. ¿Acaso un caballo no está muerto si se queda cojo?  
 —Tú no eres un caballo, Nicola.  
 —Justo porque no lo soy, merezco algo más que llevar toda la vida luto por mí mismo.  
*La acabadora, Michaela Murgia.*

## Resumen

La derivación (*bypass*) con vena autóloga invertida es, sin lugar a dudas, uno de los procedimientos fundamentales en la revascularización de los miembros isquémicos de las extremidades inferiores. De hecho, fue el primero en desarrollarse (Jean Kunlin).

Los autores de este artículo describen su forma tradicional de realizarlo y sus trucos, así como sus maneras de abordar y de evitar problemas, pero lo hacen con un lenguaje práctico (“cómo lo hago”) que ayude a entender el procedimiento a médicos jóvenes en formación. Durante la descripción se mencionan algunas técnicas alternativas, conscientes de que a buen seguro habrá otras y que otros cirujanos lo harán con pequeñas modificaciones.

#### Palabras clave:

Bypass autólogo. Vena invertida. Tratamiento.

## Abstract

The autologous distal vein bypass with an inverted vein is, without doubt, one of the main procedures in the revascularization of ischemic limbs of the lower extremities. In fact, it was the first to be developed (Jean Kunlin).

The authors of this article describe their traditional way of doing it, their tricks, their ways of approaching and avoiding problems, but they explain their “how I do it” with a practical language that helps to understand the procedure by young doctors in training. During the description, some technical alternatives are mentioned, aware that there will surely be others and that others vascular surgeons will do so with minor modifications.

#### Keywords:

Autologous vein bypass. Inverted vein. Management.

Recibido: 20/02/2022 • Aceptado: 22/02/2022

Conflictos de interés: los autores declaran no tener conflictos de interés.

Clará Velasco A, Díaz-Durán C. Bypass distal con vena autóloga invertida. *Angiología* 2023;75(1):19-24

DOI: <http://dx.doi.org/10.20960/angiologia.00408>

#### Correspondencia:

Carles Díaz-Durán. Servicio de Angiología.  
 Hospital del Mar. Passeig Marítim, 25-29.  
 08003 Barcelona  
 e-mail: [diazdurancarlés@gmail.com](mailto:diazdurancarlés@gmail.com)

Los procedimientos de salvamento de una extremidad isquémica forman parte de la quintaesencia de nuestra especialidad. De ellos, la derivación (*bypass*) con vena autóloga invertida es, sin lugar a dudas, uno de sus estándares más fundamentales y, además, fue uno de los primeros en desarrollarse.

A continuación, se describe una forma tradicional (y vigente) de realizarlo. Durante la descripción, se mencionan algunas técnicas alternativas, conscientes de que a buen seguro habrá otras, aunque quienes suscriben este texto no las hayan experimentado.

Los cirujanos son siempre celosos de mantener la liturgia técnica que les resulta exitosa. Y la que se describe lo es. Sirva este contenido, por tanto, para reafirmar o ser contrapunto a cuanto el lector haga.

El procedimiento del *bypass* distal con vena autóloga invertida se inicia con una adecuada preparación del campo quirúrgico que, por supuesto, se extiende más allá de las zonas a intervenir (uno nunca sabe dónde va a acabar) y que habitualmente incluye desde el cuadrante abdominal inferior hasta el pie (incluido), con un adecuado aislamiento de las lesiones tróficas que pudiera presentar el paciente. Dado que el *bypass* previsto es con vena autóloga, será conveniente marcar ecográficamente la vena en la piel y así evitar despegamientos innecesarios de subcutáneo que solo nos conducirán a complicaciones de herida quirúrgica en el posoperatorio.

Al marcar la vena con eco Doppler es necesario valorar el diámetro y así prever dificultades potenciales. Una vena dilatada (algo que solo se sabe una vez se ha extraído) de menos de 3 mm es una mala opción para un *bypass* autólogo. Por consiguiente, si en el marcaje uno sospecha que puede tener un segmento inadecuado de vena, debe plantearse ya de entrada qué opción de recurso puede resultar más adecuada (salir de la femoral profunda o de la superficial si está permeable, unir dos segmentos de vena o tener preparada la extremidad contralateral o el brazo, entre otras posibilidades). También el eco Doppler nos permitirá reconocer desdoblamientos de la safena que quizás es conveniente respetar durante su extracción.

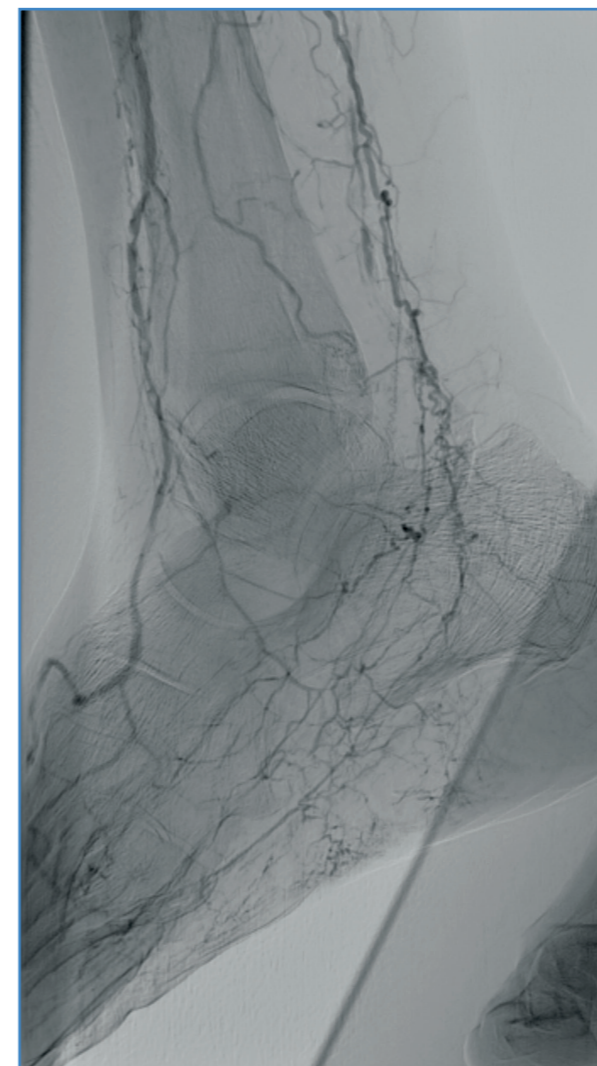
La intervención se inicia habitualmente con un abordaje de la safena en la zona más distal que va a extraerse y del tronco distal donde va a anastomosarse el *bypass*, que suelen ser los aspectos más limitantes

de la intervención. Con frecuencia, estamos acostumbrados a desdoblar el equipo quirúrgico para agilizar la cirugía, y mientras uno realiza el cometido anterior, otro miembro del equipo realiza el abordaje inguinal de los vasos femorales y de la safena proximal. No obstante, conviene recordar que a veces la exploración del tronco distal se anticipa como limitante, como cuando existen sospechas angiográficas de que el tronco no va ser practicable. En ese caso, infrecuente pero no imposible, conviene no desdoblar el equipo quirúrgico y esperar a que la exploración externa del tronco distal confirme la viabilidad del procedimiento.

Respecto al abordaje anatómico de los troncos distales, este se halla suficientemente descrito en la literatura. Baste recordar que todos ellos son abordables en toda su extensión, aunque en algunos casos el abordaje puede resultar más sencillo o menos cruento. Por ejemplo, el abordaje proximal de tibial posterior o peronea comporta la desinserción del sóleo a nivel de la tibia, por lo que si la vena no es problema y los segmentos medios de estas arterias están permeables y con buen aspecto, resulta mucho más conveniente abordar esta localización que en su segmento más proximal.

El abordaje de la peronea distal suele requerir la sección de un segmento de unos 10 cm de peroné. Parece más difícil de lo que es. A través de un abordaje externo por encima del mismo hueso, este se libera de músculo con bisturí eléctrico por sus caras anterior y lateral. Con un disector bordeando "rabiosamente" el peroné, se pasa el cable flexible de una sierra de Gigli y a continuación se secciona el hueso. Esta operación se realiza tanto en el extremo proximal como distal de la herida quirúrgica. Con el hueso liberado en sus extremos, se tracciona de este hacia fuera y cuidadosamente se liberan con una tijera las fibras musculares adheridas a la cara posterior. Al retirar el hueso se verá la arteria peronea en el fondo de este campo quirúrgico. Por lo demás, este *bypass* sigue la secuencia de un *bypass* a tibial anterior.

Los troncos distales a nivel del pie son fácilmente abordables. Respecto a esta localización merece la pena mencionar, no obstante, un par de detalles técnicos. En ocasiones, lo que parece ser una pedia en la angiografía es, en realidad, un vaso más lateral (Fig. 1) que a veces, pero no siempre, repermeabiliza desde una peronea distal. Cuando se sospecha

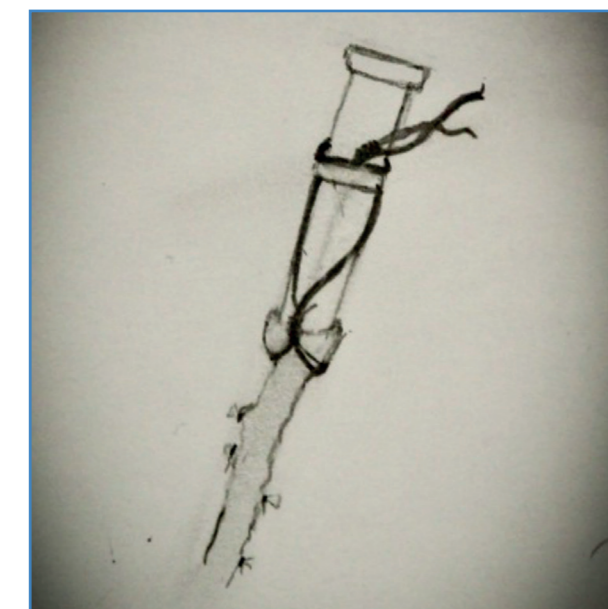


**Figura 1.** El vaso que discurre por el dorso del pie y es continuidad de la tibial anterior no sigue el patrón anatómico habitual sino que se sitúa profundamente entre el tercer y el quinto metatarsiano. Su localización precisa de marcaje ecográfico.

esta eventualidad es necesario identificar con eco Doppler la localización de este vaso y no encontrarse ante una infructuosa exploración de la pedia. Por lo demás, la anastomosis en este vaso es igual de factible que en una pedia.

Más exigente que lo anterior, pero por lo demás también realizable, es el abordaje de la lateral plantar, que como el lector conoce puede ser superficial o profunda. A las arterias plantares se llega fácilmente prosiguiendo la disección de la arteria tibial posterior retromaleolar en sentido distal. Llegados a la bifurcación de las plantares, es más fácil proseguir por la superficial, aunque ello supone la sección de varias aponeurosis musculares del pie.

Respecto al abordaje de la safena, nosotros preferimos realizar incisiones escalonadas. Con la vena marcada, y sabiendo el cirujano si es supra- o infrafasial, la disección de la safena es sencilla. Conviene ligar las colaterales con un hilo trenzado de seda o de material irreabsorbible evitando que el nudo caiga sobre el mismo *ostium*, pues al dilatar la vena es fácil que se produzca una pequeña estenosis, que puede resultar relevante si el diámetro de la vena está en el límite. La vena no se secciona proximal y distalmente hasta que está toda ella disecada y liberada y, por supuesto, cuando ya hemos reconocido *in situ* dónde van a realizarse las anastomosis proximal y distal. Alcanzado este punto, se extrae la vena y se dilata *ex situ*. Existen agujas metálicas con un reborde en el extremo para sujetar la vena para este cometido, pero en caso de no disponer de ellas puede utilizarse un Abbocath al que se fija la vena con un vycril (Fig. 2). La maniobra de dilatación de la vena no debe ser forzada. Hay extensa bibliografía sobre el efecto pernicioso que produce la fuerza de la jeringa en la dilatación de la vena. La dilatación debe realizarse con los dedos. El ayudante inyecta suavemente suero heparinizado desde el extremo, pero es el cirujano quien con sus dedos va acometiendo la dilatación de la vena. Esta suele poner de relieve pequeñas colaterales que quizás no se han ligado, pero que hay que ligar/suturar aunque no pierdan suero. La reintervención por sangrado la tarde



**Figura 2.** Sujeción de la vena al Abbocath en el momento en el que va a ser dilatada *ex situ*.

de la cirugía es algo siempre a evitar. En caso de que haya alguna colateral arrancada desde su origen o algún defecto en la pared, suele ser necesario dar un punto en n o en u de monofilamento en el mismo sentido de la vena. No es una tontería incluir en la lazada de monofilamento un pequeño pedazo de tejido adiposo para mejorar la hemostasia. Es normal que durante la preparación de la vena esta pierda algo de suero por aquellos puntos que han requerido un punto de sutura, algo que no debe preocupar. Si durante la preparación de la vena se observa un segmento distal o intermedio de diámetro inferior a 3 mm, pensamos que debe rechazarse. Aunque no limiten la permeabilidad en el posoperatorio sí pueden comprometerla a medio/largo plazo. Es mejor replantear la intervención, como se decía anteriormente, cambiando el lugar de las anastomosis, habitualmente la proximal, o buscando una vena alternativa. Siempre es mejor contar con un segmento único de vena de más de 3 mm, pero en caso necesario, dos o más segmentos de vena pueden unirse de forma término-terminal en bisel sin comprometer la permeabilidad.

Con frecuencia, mientras uno de los miembros del equipo quirúrgico prepara la vena *ex situ* en la mesa de enfermería, otro realiza las maniobras de tunelización anatómica. La tunelización de femoral a primera porción de poplítea sigue en su porción proximal por encima de la arteria femoral superficial y posteriormente la abandona para evitar entrar en el canal de los aductores. En todo caso, siempre es subsartorial y no es problemática. En este punto, conviene recordar que no debe ser transartorial y que, en ocasiones, es conveniente pinzar algún vaso nutricional del sartorio en su tercio medio si se palpa como una "cuerda" por el trayecto vecino a la vena. El túnel, como en otras localizaciones más distales, debe ser amplio (dos dedos que giran sobre sí mismos) y que no ofrezca sorpresas al flexionar y extender la rodilla. La tunelización de primera a tercera comporta la entrada en el plano graso, que normalmente se aborda para ir a la primera porción de poplítea y de ahí se dirige distalmente para pasar por el hiato que dejan las inserciones de los gemelos. Esta tunelización se hace en muchos casos erróneamente, lo que conduce a un atrapamiento de la vena durante la contracción gemelar. Para hacerlo bien es imprescindible no perder la referencia de la arteria poplítea

en el dorso de los dedos del cirujano que desde la primera y la tercera porción tratan de encontrarse en el punto medio del trayecto. Esta regla, que es válida y sencilla para los pacientes isquémicos, pues la arteria poplítea se sigue al tacto con facilidad, puede resultar más compleja en el caso de un aneurisma poplíteo, aunque la localización de la tunelización sea la misma.

La tunelización de tercera porción a los segmentos medios de tibial posterior o peronea transcurre por el hiato del sóleo, al que se accede fácilmente desde su extremo craneal. Cuando uno accede a tibial posterior o peronea en sus segmentos medios no debe desinsertar el sóleo. Pasando por debajo de este con el dedo distal resulta fácil alcanzar el dedo que desde el borde craneal del hiato del sóleo se dirige hacia abajo por debajo del músculo.

Por último, la tunelización hacia la arteria tibial anterior es una maniobra que se realiza a ciegas, pero no de forma arbitraria. En primer lugar, debe accederse a la arteria tibial anterior por una incisión en la celda tibial anterior. Aquí es imprescindible entrar por el espacio intermuscular que deja la arteria tibial anterior al fondo del acceso. Entrar transmuscular o por otro espacio intermuscular de la celda hace que inevitablemente la vena tunelizada acabe atrapada por músculo, con el consiguiente riesgo de trombosis posoperatoria. Alcanzado el espacio por el que se accede a la arteria tibial anterior, basta proseguir proximalmente con el dedo hasta detectar en el fondo del espacio una hoquedad (más virtual que real), que es el orificio por donde arteria y vena tibial anterior salen a la celda tibial anterior. A partir de ahí, lenta pero inexorablemente, hay que ir agrandando ese orificio desde ambos lados de la membrana interósea hasta que pueda introducirse un dedo a través del orificio. Es cierto que la maniobra genera una cierta intranquilidad y que cualquier lesión venosa a este nivel puede ser muy difícil de solucionar, pero si se realiza cuidadosamente no hay nada que temer.

Alcanzado el punto en el que la vena está preparada, las arterias proximal y distal, disecadas, y la tunelización, realizada y revisada, es momento de administrar heparina sistémica (en nuestra experiencia es suficiente 0,5 mg/kg de heparina sódica, sin necesidad de revertirla al final de la cirugía) y tunelizar la vena. Para evitar torsiones de esta hay quien pinta una línea discontinua en la vena. Alternativamente, se liga

la vena en su extremo distal y se sitúa al ayudante a nivel femoral, brazo en alto, con la vena colgando, con una cierta presión de la jeringa (Fig. 3). Se tuneliza la vena vigilando que el tunelizador, normalmente un *clamp* aórtico largo o similar, discurra por el túnel que previamente se realizado, y no otro. A partir de este momento, deben realizarse las anastomosis. La buena práctica quirúrgica sugiere que la anastomosis distal debe realizarse en primer lugar. No es capricho. Si una vez abierta la arteria distal es necesario prolongar la arteriotomía en sentido distal por mala calidad de la arteria, podemos quedarnos sin vena si la anastomosis proximal está ya hecha. Si uno debe ir más distal,



Figura 3. Preparada la vena y ligada en su extremo distal, se cuelga desde la jeringa antes de tunelizarla para evitar rotaciones.

siempre se tiene el recurso de poder salir de la arteria femoral profunda. Por eso, es más razonable iniciar la anastomosis en el tronco distal. No detallaremos aquí cómo hacer una anastomosis, pues no difiere de la de una fístula arteriovenosa de diálisis. Sí conviene recordar que el *clompaje*, sobre todo distal, es crítico. Si la pared arterial está sana, puede utilizarse un *vessel-loop*, pero si no es así, es mejor contar con un *minibulldog* desechable de plástico o *clompar* endoluminalmente con un Fogarty de oclusión-perfusión. Este último entorpece considerablemente la anastomosis, pero confiere la mejor garantía de no lesionar el tronco distal con las maniobras de *clompaje*.

Finalizada la anastomosis distal, puede dejarse sin anudar la sutura y mantenerse el *clompaje* proximal y distal del tronco distal, o bien anudar la anastomosis, colocar un *bulldog* en la vena por encima de esta y *desclompar* el tronco distal proximal y distalmente. A continuación, se realiza la anastomosis proximal. Si es en la femoral profunda distal conviene haber previsto la utilización de un *branch-patch* en la vena, si es posible, para que la salida del *bypass* sea más ergonómica. En ocasiones, al revertir la vena, esta puede tener 3 mm de diámetro en la anastomosis proximal. En estos casos, en lugar de realizar un punto en el pie de la anastomosis se hacen dos, uno a cada lado del vértice (Fig. 4). Con esta sencilla técnica se evita que en estos casos pueda plicarse/estenosarse el origen del *bypass*.

*Desclompado* el *bypass* de forma secuencial se realiza la hemostasia correspondiente, se revisa el trayecto y se dejan drenajes (algo opcional) en las heridas que albergan alguna anastomosis. En condi-

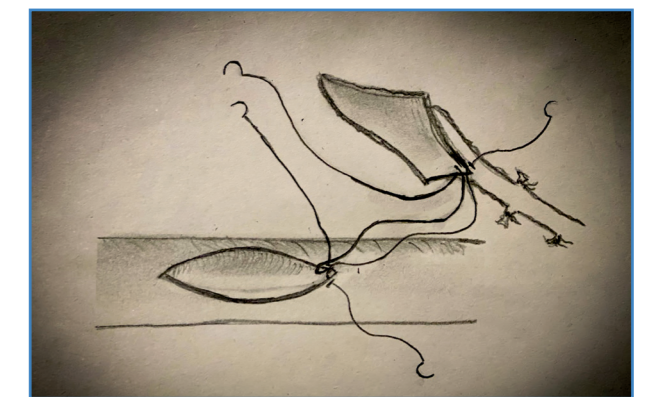


Figura 4. Anastomosis con dos puntos en el pie para evitar plicaturas en el caso de que la vena sea de reducido calibre.

ciones normales es posible detectar con facilidad el pulso en el tronco distal más allá de la anastomosis. El pulso del *bypass*, cuando tiene una salida adecuada, que es lo suyo, es bueno, pero no debe ser un pulso a tensión. En este caso, o a la más mínima duda, conviene realizar una angiografía intraoperatoria. La instilación tópica de papaverina, o incluso la inyección intraarterial de nitroglicerina, pueden ayudar a vencer un espasmo que pueda resultar preocupante al cirujano. Conviene ser lento en el cierre de las heridas, pues un *bypass* que no funciona

bien ya suele dar signos de ello dentro de la primera media hora después del *desclampaje*.

El *bypass* distal invertido con vena autóloga puede realizarse en cualquier situación clínica y localización anatómica. La presunta discrepancia de calibres al revertir la vena es un problema más mítico que real. Una característica positiva del *bypass* invertido es su tunelización anatómica, que lo deja más protegido frente a infecciones de herida o contusiones externas, aunque también dificulta algo más su seguimiento con eco Doppler.



## Artículo Especial

### Guía de la exploración venosa de los miembros inferiores del capítulo de diagnóstico vascular de la SEACV

#### *Guidelines on lower limb venous system vascular assessment from SEACV vascular diagnosis chapter*

Xavier Martí Mestre<sup>1</sup>, Alejandro Rodríguez Morata<sup>2</sup>, Rodrigo Rial Horcajo<sup>3</sup>, Aitziber Salazar Agorria<sup>4</sup>, Antonio Romera Villegas<sup>1</sup>, Ramón Vila Coll<sup>1</sup>

<sup>1</sup>Servicio de Angiología, Cirugía Vascular y Endovascular. Hospital Universitari de Bellvitge. L'Hospitalet de Llobregat, Barcelona. <sup>2</sup>Servicio de Angiología, Cirugía Vascular y Endovascular. Hospital Quirónsalud. Málaga. <sup>3</sup>Servicio de Angiología, Cirugía Vascular y Endovascular. Hospital Universitario HM Torrelodones. Torrelodones, Madrid. <sup>4</sup>Servicio de Angiología, Cirugía Vascular y Endovascular. Hospital de Basurto. Bilbao

## Resumen

Las guías de práctica clínica se han posicionado como una herramienta extremadamente útil, accesible y necesaria para llevar a cabo de forma adecuada el trabajo diario. El Capítulo de Diagnóstico Vascular de la Sociedad Española de Angiología y Cirugía Vascular viene desarrollando este instrumento de difusión, consolidación y homogenización del saber en la vertiente del diagnóstico vascular, que es la que le incumbe. La insuficiencia venosa de las extremidades inferiores es uno de los campos de estudio y diagnóstico clásicos más ricos y defendidos desde el Capítulo de Diagnóstico Vascular. Esta entidad ya ha publicado dos excelentes guías sobre este tema. Aunque a un ritmo menor y con una filosofía diferente a otro tipo de guías clínicas, las guías de diagnóstico también deben actualizarse para incorporar nuevas áreas de saber, cambiar puntos de vista o, simplemente, explicar los mismos hechos desde otras perspectivas.

Con este ánimo presentamos esta nueva actualización de la *Guía de la exploración venosa de los miembros inferiores*, teniendo muy claro que no tratamos, ni mucho menos, de sustituir las ya publicadas, sino de complementarlas y sumarles conocimientos. Desde esta perspectiva, hemos plasmado los hallazgos ecográficos que podemos constatar en un estudio venoso, hemos incluido un capítulo sobre la anatomía ecográfica "normal" de las venas de las extremidades inferiores, actualizando su nomenclátor, hemos pormenorizado con todo lujo de detalles lo que sería una exploración ecográfica venosa de miembros inferiores, hemos reservado un espacio para recordar y actualizar protocolos de estudio ecográfico de la trombosis venosa y, finalmente, y como tema estrella, hemos desarrollado todo un capítulo innovador sobre el estudio de la insuficiencia venosa pélvica.

#### Palabras clave:

Ecografía Doppler. Insuficiencia venosa de extremidades inferiores. Insuficiencia venosa pélvica.

Recibido: 13/06/2022 • Aceptado: 01/09/2022

Conflictos de interés: los autores declaran no tener conflictos de interés.

Martí Mestre X, Rodríguez Morata A, Rial Horcajo R, Salazar Agorria A, Romera Villegas A, Vila Coll R. Guía de la exploración venosa de los miembros inferiores del capítulo de diagnóstico vascular de la SEACV. *Angiología* 2023;75(1):25-42

DOI: <http://dx.doi.org/10.20960/angiologia.00440>

#### Correspondencia:

Xavier Martí Mestre. Servicio de Angiología, Cirugía Vascular y Endovascular. Hospital Universitari de Bellvitge. Carrer de la Residència, 14-20. 08907 L'Hospitalet de Llobregat, Barcelona  
e-mail: xamame@hotmail.com