



Caso Clínico

Derrame pleural unilateral tras migración espontánea de *port a cath* al hemitórax izquierdo

Unilateral pleural effusion after spontaneous migration of port a cath to the left hemithorax

Francisco García Rodríguez, Mancera Steiner Carlos, Elías Gallardo Navarro

Departamento de Cirugía Oncológica. Hospital Español. Ciudad de México, México

Resumen

Introducción: la migración espontánea del catéter venoso central es una complicación rara de causa desconocida que ocurre entre el 0,9 y el 2 % de los pacientes. Su etiopatogenia no es muy clara, pero se asocia a eventos de arqueo y vómito intenso que pueden provocar una inversión temporal del flujo sanguíneo torácico.

Caso clínico: mujer que cursa con diagnóstico de cáncer de mama. Se coloca catéter (*port a cath*) para quimioterapia. Siete días después ingresa en urgencias por dolor en el hemitórax izquierdo. Se realiza tomografía computarizada del tórax y se encuentra una imagen sugestiva de migración de la punta del catéter, con manejo por toracoscopia.

Discusión: un acceso vascular central es importante para los pacientes que necesitan recibir tratamiento médico oncológico. Es un procedimiento frecuente que en la actualidad se relaciona con una mayor comodidad para el paciente, ya que, una vez que se inserta quirúrgicamente, puede usarse varias veces convenientemente. Sin embargo, no está exento de complicaciones. Estas pueden dividirse en tempranas y tardías. Las primeras pueden incluir punciones arteriales, malposiciones, neumotórax o hemotórax. La infección y la trombosis del catéter son las complicaciones tardías más frecuentes. En cambio, la migración espontánea de la punta del catéter se reporta como una complicación infrecuente.

Palabras clave:
Migración de catéter.
Complicaciones tempranas. Derrame torácico.

Abstract

Introduction: spontaneous central venous catheter migration is a rare complication of unknown cause that occurs in about 0.9 to 2 % of patients. Its etiopathogenesis is not very clear, however, it is associated with retching events and intense vomiting that can cause a temporary inversion of thoracic blood flow.

Case report: women with a diagnosis of breast cancer, a catheter (*port a cath*) was placed for chemotherapy, 7 days later she was admitted to the emergency department due to pain in the left hemithorax, a chest computed tomography was performed, finding an image suggestive of migration of the breast. catheter tip, with management by thoracoscopy.

Discussion: a central vascular access is important for patients who need to receive medical oncological treatment, being a common procedure that is currently related to greater comfort for the patient, since, once it is surgically inserted, it can be conveniently used several times. However, it is not without complications. These can be divided into early and late. The former may include arterial punctures, malpositions, pneumothorax or hemothorax, and infection and catheter thrombosis are the most common late complications. On the other hand, spontaneous migration of the catheter tip is reported as a rare complication.

Keywords:
Catheter migration.
Early complications.
Chest effusion.

Recibido: 09/06/2023 • Aceptado: 15/06/2023

Conflicto de interés: los autores declaran no tener conflicto de interés.

García Rodríguez F, Steiner Carlos M, Gallardo Navarro E. Derrame pleural unilateral tras migración espontánea de *port a cath* al hemitórax izquierdo. *Angiología* 2023;75(5):335-338

DOI: <http://dx.doi.org/10.20960/angiologia.00536>

Correspondencia:

Elías Gallardo Navarro. Departamento de Cirugía Oncológica. Hospital Español. Avda. Ejército Nacional Mexicano, 613, Granada, Miguel Hidalgo. 11520 Ciudad de México, México
e-mail: gallardo18e@gmail.com

INTRODUCCIÓN

Los puertos de infusión subcutánea representan un método válido para la quimioterapia a largo plazo. Tienen ventajas sobre otros métodos de acceso venoso, como la facilidad de colocarlos bajo anestesia local y de forma ambulatoria (1,2). Los sistemas de catéter implantable con reservorio subcutáneo (*port a cath*) utilizados como acceso vascular permanente para la administración de quimioterapia están formados por un catéter flexible de siliconas o poliuretano unido a un reservorio denominado *portal de titanio*, que se implanta a nivel subcutáneo en la pared anterior del tórax sobre la aponeurosis del músculo pectoral mayor, con lo que la punta del catéter queda en la vena cava superior o aurícula derecha (3). Esta técnica quirúrgica no está exenta de complicaciones (8,3 %). El hematoma posoperatorio es la complicación temprana observada con mayor frecuencia, seguido de la infección del catéter, trombosis, necrosis del bolsillo quirúrgico, rechazo de la cápsula y migración del catéter (2).

CASO CLÍNICO

Mujer de 41 años de edad con diagnóstico de carcinoma de mama derecha. El día 24 de marzo de 2023 se le colocó un catéter de tipo *port a cath* para la administración de quimioterapia (QT) a través de la vía vena subclavia izquierda con técnica de Seldinger estándar. Hay que resaltar que, al pasar el dilatador, se detectó que la punta estaba mellada, lo que dificultaba el paso de la guía hacia la vena, lo que se logró en un segundo intento. Sin embargo, se tomó control radiográfico transoperatorio mediante fluoroscopia, que corroboró la altura de la punta del catéter en la vena cava superior con ausencia de morbilidad inmediata (Fig. 1). A la paciente se le dio de alta el mismo día en adecuadas condiciones.

A los 7 días de su ingreso en el hospital, acudió a urgencias porque presentaba un cuadro clínico de 4 días de evolución con dolor punzante en el hemitórax izquierdo, opresivo, progresivo y que se irradiaba al cuello ipsilateral y al hombro sin presentar mejoría con analgésicos. No presentó en ningún momento

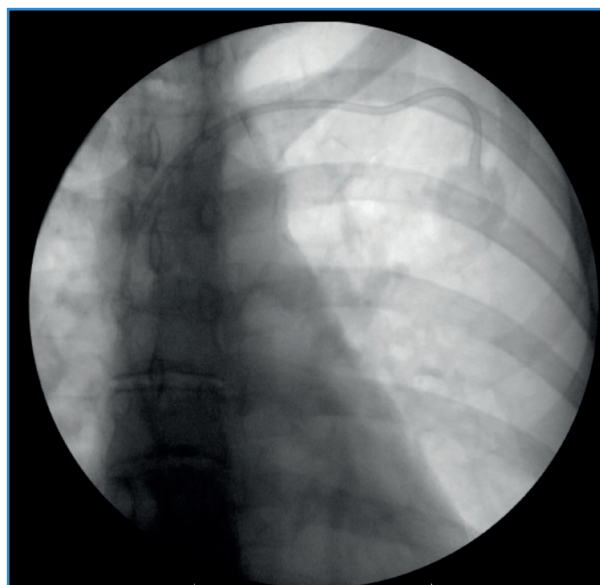


Figura 1. Adecuada ubicación de la punta del catéter en la vena cava superior.

dificultad respiratoria. Durante el interrogatorio, como dato importante refirió arqueo y vómito franco en cuatro ocasiones durante las 24 horas posteriores a la cirugía con relación a la anestesia. También refirió exacerbación de la sintomatología después de la administración del primer ciclo de quimioterapia con base de doxorrubicina. Se realizaron estudios de laboratorio en urgencias (biometría hemática, electrolitos séricos completos y química sanguínea), sin que presentaran alteraciones. Ella negó cualquier síntoma de dificultad respiratoria. Sus signos vitales estaban estables: presión arterial, 127/75 mmHg; pulso, 94 / minuto; frecuencia respiratoria, 18 / minuto, y temperatura, 36,2°.

Se tomó radiografía de tórax, en la que se halló la migración de la punta del catéter al mediastino y al hemitórax izquierdo, acompañada de derrame pleural y neumotórax (Fig. 2). Posteriormente se realizó tomografía computarizada simple, en la que se confirmó la migración de la punta del catéter puerto al hemitórax izquierdo acompañado de derrame pleural del 30 % y del neumotórax del 10 %, aproximadamente (Fig. 3).

Con estos hallazgos se procedió ese mismo día al procedimiento quirúrgico, que consistió en toracoscopia de hemitórax izquierdo para el retiro y el lavado del derrame pleural, junto con la oxigenoterapia continua y la analgesia (Figs. 4 y 5).

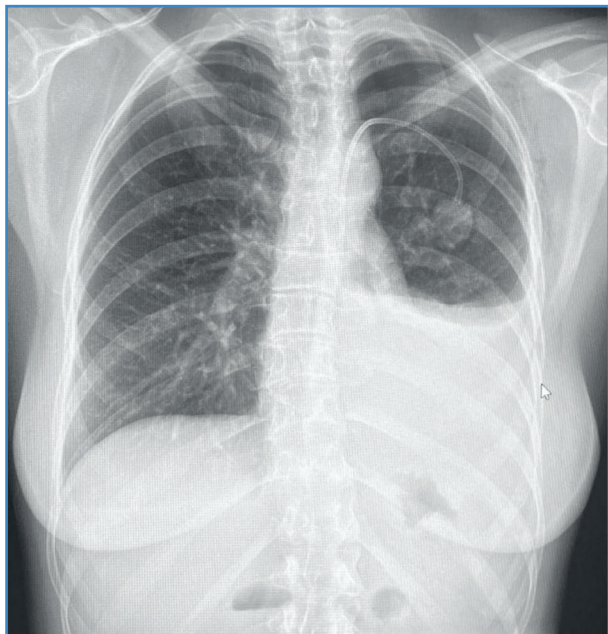


Figura 2. Radiografía del tórax posteroanterior en la que se observa el derrame pleural, el neumotórax y la punta del catéter en el hemitórax izquierdo.

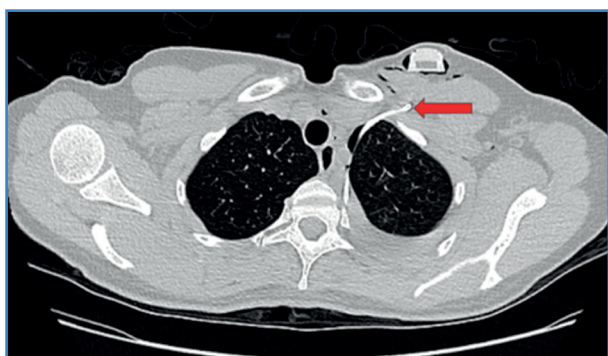


Figura 3. TC simple de tórax, corte axial, en el que se evidencia (flecha roja) el trayecto del catéter en el hemitórax ipsilateral.

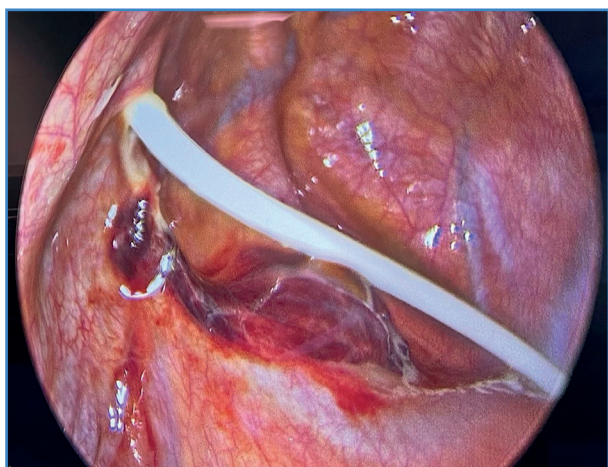


Figura 4. Imagen laparoscópica. Se evidencia el catéter desplazado en hemitórax izquierdo.

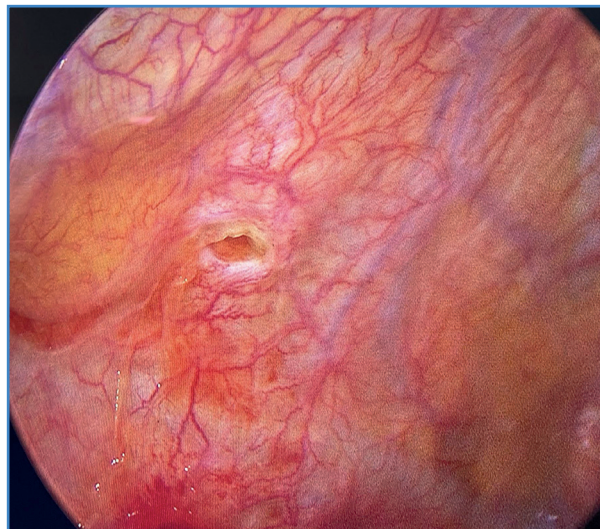

Figura 5. Imagen de la toroscopia en la que se evidencia el orificio en mediastino.

Se reportó mejoría clínica inmediata tras el retiro del catéter. Se da el alta hospitalaria a las 72 horas, en buenas condiciones clínicas, sin presentar ninguna eventualidad.

DISCUSIÓN

Un acceso vascular central es importante para los pacientes que necesitan recibir tratamiento médico oncológico. Es un procedimiento frecuente en la actualidad que se relaciona con mayor comodidad para el paciente, ya que, una vez que se inserta quirúrgicamente, puede usarse varias veces convenientemente. Sin embargo, no está exento de complicaciones. En un estudio retrospectivo con más de 3000 pacientes, la colocación de este tipo de catéteres se relaciona con una tasa global de complicaciones del 11,8 (4). Las complicaciones pueden dividirse en tempranas y tardías. Las primeras pueden incluir punciones arteriales, malposiciones, neumotórax o hemotórax, y la infección y la trombosis del catéter son las complicaciones tardías más frecuentes. En cambio, la migración espontánea de la punta del catéter se reporta como una complicación infrecuente. La vena yugular interna homolateral al implante es el sitio más común de migración (5).

Poorter y cols. estudiaron retrospectivamente las complicaciones derivadas de la implantación de 169 dispositivos de acceso venoso *port a cath* duran-

te un periodo de seis años, en el que se presentó la migración del catéter en 3 pacientes (1,8 %); una complicación poco frecuente (6). Aunque no está clara la fisiopatología, la perforación de la pared del vaso sanguíneo se relaciona con el gran tamaño y con la poca flexibilidad del *port a cath* o con la punta del catéter, que hace resistencia con la pared del vaso, lo que causa daño en la íntima con fuerzas irritantes mecánicas (7). Concuere da con Jahagirdar SM, quien describe que algunos factores pueden contribuir a la migración del catéter, como encontrar una resistencia temprana durante la inserción del cable guía, ya que podría ser una pista de que está entrando en el vaso en un ángulo pronunciado, o tal vez el cirujano introduce el cable profundamente. Los múltiples intentos de inserción de la guía pueden dañar la pared de la vena braquiocefálica derecha o de la vena cava superior y perforar la pleura derecha y el mediastino anterior, como se menciona en nuestro caso, al realizar el procedimiento quirúrgico.

Otro factor importante es el cambio de posición o actividades como el levantamiento de pesas, que requieren maniobras extremas de Valsalva que pueden provocar la migración del catéter (8). El aumento de la presión intratorácica se ha observado en enfermedades pulmonares, como el cáncer de pulmón, ya que en un estudio Wu y cols. describieron que en los pacientes con cáncer de pulmón hay una incidencia más alta de migración de la punta del catéter que en otros tipos de cáncer debido al aumento constante de presión, que puede llegar a provocar un inversión temporal del flujo sanguíneo torácico, lo que provoca el desplazamiento del catéter (9). Los síntomas relacionados con la migración de la punta del catéter pueden llegar a ser variados. Se ha informado de pacientes asintomáticos y algunos refieren dolor cervical, de hombro, de pabellón auricular homolateral o de ambos, reportados estos últimos en nuestro paciente (10).

Aunque exista una evidencia por imagen de la adecuada posición del catéter central, debe sospecharse alguna complicación cuando se presenta alguna perforación vascular y un derrame pleural asociado a insuficiencia respiratoria o a inestabilidad hemodinámica. Asimismo, en el caso de pacientes oncológicos

debe corroborarse la permeabilidad de la vía antes de algún tratamiento intravenoso.

La migración espontánea de la punta del catéter con reservorio se describe en la bibliografía como una complicación infrecuente. Puede ser asintomática los primeros días y asociarse a lesiones secundarias severas si no se toma en cuenta y se elabora un diagnóstico y un tratamiento oportunos.

BIBLIOGRAFÍA

1. Yeh CM, Chou CM. Spontaneous Migration of Central Venous Catheter to Anterior Mediastinum. *Trends J Sci Res* 2018;3(4):147-50.
2. Cozar A, Olmo M. Consideraciones del abordaje subclavio en accesos venosos totalmente implantable. *Cir Esp* 2003;74:246.
3. Jané Albós S, Casas Grimaldos A, Cuadrado Gorgues S, Rives González M, Sanchís Hijazo J. Complicación infrecuente de los reservorios subcutáneos venosos centrales permanentes: migración espontánea de la punta del catéter a la vena yugular isolateral. *Cirugía Española* 2008;84(5):286-7.
4. Nagel SN, Teichgraber UK, Kausche S, Lehmann A. Satisfaction and quality of life: a survey-based assessment in patients with a totally implantable venous port system. *Eur J Cancer Care (Engl)* 2012;21(2):197-204. DOI: 10.1111/j.1365-2354.2011.01275.x
5. Fan WC, Wu CHH, Tsai MJ, et al. Risk factors for venous port migration in a single institute in Taiwan. *World J Surg Oncol* 2014;12:15. DOI: 10.1186/1477-7819-12-15
6. Poorter RL, Lauw FN, Bemelman WA, et al. Complications of an implantable venous access device (Port-aCath®) during intermittent continuous infusion of chemotherapy. *Eur J Cancer* 1996;32:2262-6.
7. Duntley P, Siever J, Korwes ML, et al. Vascular erosion by central venous catheters. Clinical features and outcome. *Chest* 1992;101:1633-8.
8. Jahagirdar SM, Laxmimani, Athiraman U, Ravishankar M. Migration of subclavian venous catheter tip: Patient positioning in ICU makes a difference. *Indian J Crit Care Med* 2013;17(3):193-4. DOI: 10.4103/0972-5229.117085
9. Wu CY, Fu JY, Feng PH, et al. Risk Factors and Possible Mechanisms of Intravenous Port Catheter Migration. *Eur J Vasc Endovasc* 2012;44:82-7.
10. Aragón López JA, Torres Pérez JL, de La Rosa Abaroa MA, et al. Migración espontánea de la punta del catéter Port-aCath a vena yugular interna ipsilateral. Reporte de dos casos. *An Med (Mex)* 2014;59:310-4.