



Imagen Clínica del Mes

Enfermedad quística adventicial de la arteria poplítea, una causa rara de claudicación intermitente

Popliteal artery cystic adventitial disease, a rare cause of intermittent claudication

Andrea Muñoz Chimbo, Guillermo Núñez de Arenas Baeza, Francisco Diéguez Rascón, Javier Moreno Machuca

Servicio de Angiología, Cirugía Vasculay Endovascular. Clínica Lucq. Sevilla

CASO CLÍNICO

Una mujer de 60 años con dislipemia y fumadora. Consulta por claudicación intermitente del sóleo gemelar derecho, de aparición súbita, invalidante, de un mes de evolución, que progresó a dolor de reposo. Los pulsos y el índice tobillo brazo fueron normales tanto en reposo como tras el ejercicio. La ecografía Doppler en la segunda porción de la arteria poplítea mostró una imagen anecoica, sin flujo en su interior, íntimamente asociada a la pared arterial, que causaba estrechamiento severo de la luz, con una estenosis del 60-70 %. El diagnóstico se confirmó mediante angio TC (Fig. 1).

Se realizó una adventicectomía con resección del quiste poplíteo (Fig. 2). La paciente se ha mantenido asintomática durante más de cuatro años, sin datos ecográficos de recidiva.

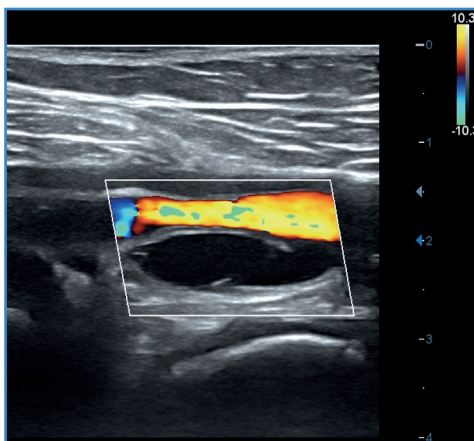


Figura 1. Quiste adventicial en la segunda porción de arteria poplítea derecha.

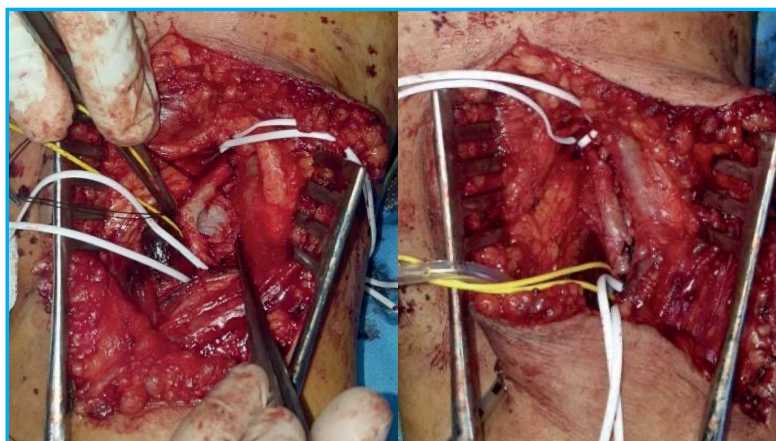


Figura 2. Adventicectomía con resección del quiste poplíteo.

Recibido: 25/06/2023 • Aceptado: 07/09/2023

Conflictos de interés: los autores declaran que no tener conflictos de interés.

Muñoz Chimbo A, Núñez de Arenas Baeza G, Diéguez Rascón F, Moreno Machuca J. Enfermedad quística adventicial de la arteria poplítea, una causa rara de claudicación intermitente. *Angiología* 2023;75(6):406-407

DOI: <http://dx.doi.org/10.20960/angiologia.00546>

Correspondencia:

Andrea Muñoz Chimbo. Clínica Lucq. Avda. Ramón Carande, 5. 41013 Sevilla
e-mail: andrevero77@gmail.com

BIBLIOGRAFÍA

1. Cassar K, Engeset J. Cystic adventitial disease: A trap for the unwary. *Eur J Vasc Endovasc Surg* 2005;29(1):93-6.
2. Motoganhalli RL, Smeds MR, Harlander-Locke MP, et al. A multi-institutional experience in adventitial cystic disease. *J Vasc Surg* 2017;65:157-61. DOI: 10.1016/j.jvs.2016.08.079
3. Desy NM, Spinner RJ. The etiology and management of cystic adventitial disease. *J Vasc Surg* 2014;60(1):235-45. e11. DOI: 10.1016/j.jvs.2014.04.014
4. Hernández Mateo MM, Serrano Hernando FJ, Martínez López I, et al. Cystic adventitial degeneration of the popliteal artery: Report on 3 cases and review of the literature. *Ann Vasc Surg* 2014;28(4):1062-9.
5. Nozomi K, Tsuyoshi Y, Takako M, ET AL. The significance of ultrasonic characteristics in adventitial cystic disease. *J Med Ultrason* 2022;49(3):501-2. DOI: 10.1007/s10396-022-01215-5