



Nota Técnica

Extracción de venas femorales para reconstrucción arterial

Harvesting of femoral veins for arterial reconstruction

Valeria Carolina Arízaga Idrovo, Alejandro González García, César Aparicio Martínez

Servicio de Angiología, Cirugía Vasculay Endovascular. Hospital Universitario Fundación Jiménez Díaz. Madrid

INTRODUCCIÓN

A día de hoy, las infecciones protésicas y endoprotésicas siguen siendo una situación clínica compleja en la que confluyen diversos factores, lo que hace que la incidencia real difícil de estimar, variando según la localización anatómica y el tipo de infección; en cirugía de aorta abdominal la incidencia ronda desde el 1,6 hasta el 4,5 % a los 2 años (1).

Algunos factores de riesgo identificados incluyen hospitalizaciones prolongadas, cirugía urgente o emergente, incisión a nivel inguinal, tiempo quirúrgico largo, trombosis del injerto, infecciones superficiales de la piel en el área de incisión, inmunosupresión diabetes y enfermedad renal crónica (1).

En cuanto a la etiopatogénesis, se presume que las infecciones tempranas en su mayoría están causadas por un defecto en la esterilidad intraoperatoria, mientras que las tardías están causadas por una siembra hematológica en el material protésico de una infección del tracto respiratorio o urinario (1).

Ante una sospecha de infección protésica o endoprotésica debe llevarse a cabo una exhaustiva evaluación clínica, microbiológica y radiológica según los criterios MAGIC (2).

A pesar de lo infrecuente de esta entidad, cuando está presente está indicada una estrategia de tratamiento multidisciplinar que incluya un correcto manejo antimicrobiano, así como también en muchos casos el explante completo del material protésico infectado, para evitar complicaciones como sepsis, trombosis del injerto, fístulas al aparato genitourinario o digestivo e incluso la muerte.

El explante del material incluye una reconstrucción arterial con el mejor material disponible, el mismo que de acuerdo a las últimas recomendaciones es el material autólogo (1).

En nuestro centro, siempre que estén presentes, las primeras opciones de material para la reconstrucción arterial ante una infección son las venas femorales superficiales. El objeto de esta nota técnica es describir la técnica de extracción y su posterior preparación para servir de injerto autólogo.

Recibido: 04/12/2023 • Aceptado: 04/12/2023

Conflicto de intereses: los autores declaran no tener conflictos de intereses.

Inteligencia artificial: los autores declaran no haber usado inteligencia artificial (IA) ni ninguna herramienta que use IA para la redacción del artículo.

Arízaga Idrovo VC, González García A, Aparicio Martínez C. Extracción de venas femorales para reconstrucción arterial. *Angiología* 2024;76(1):56-58

DOI: <http://dx.doi.org/10.20960/angiologia.00598>

Correspondencia:

Valeria Carolina Arízaga Idrovo. Servicio de Angiología, Cirugía Vasculay Endovascular. Hospital Universitario Fundación Jiménez Díaz. Avda. de los Reyes Católicos, 2. 28040 Madrid
e-mail: valeria.arizaga@fjd.es

INDICACIONES Y CONTRAINDICACIONES

La indicación del uso de esta técnica incluye aquellos pacientes con infección de prótesis o endoprótesis vascular diagnosticada que sean aptos para la cirugía abierta.

Dentro de las contraindicaciones están la trombosis venosa previa y pacientes en situaciones emergentes (3).

DESCRIPCIÓN

Preoperatoriamente se realiza una evaluación ecográfica bilateral del sistema venoso profundo de los miembros inferiores, lo que permite saber el tamaño y las características de las venas, y cambios que sugieran recanalización o trombosis. Usualmente la vena femoral tiene un diámetro de entre 6 y 12 mm y una longitud útil de entre unos 40-50 cm. En alrededor del 25 % de casos la vena femoral es doble.

La extracción de venas femorales (tanto uni- como bilateral) suele permitir la revascularización aortoiliaca en posición anatómica.

Cuando es preciso una revascularización aortoiliaca se necesita un injerto compuesto, que en nuestro centro suele ser el xenoinjerto de pericardio bovino tubulizado más venas femorales en configuración bifurcada.

PROCEDIMIENTO TÉCNICO

Con el paciente en decúbito supino, se realiza la incisión longitudinalmente sobre el borde lateral del músculo sartorio, en función de la longitud necesaria (3,4) (Fig. 1).

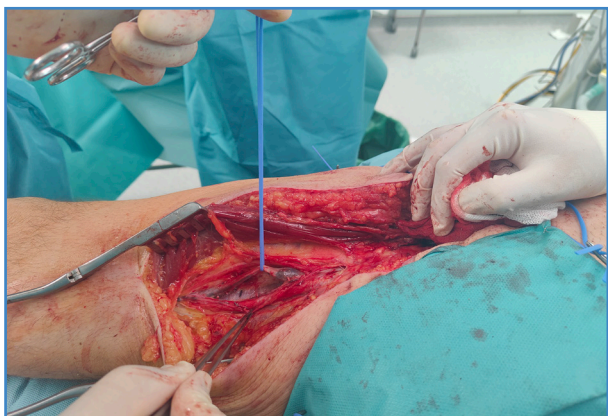

Figura 1. Posición del paciente durante la disección para la extracción.

Tras la apertura de la fascia muscular, el músculo sartorio se rechaza hacia el medial y se accede al paquete vasculonervioso. Se disecciona la vena, empezando desde la confluencia de la vena femoral común y la vena femoral profunda, desde su origen y hacia abajo, se ligan las ramas colaterales con clips quirúrgicos o ligaduras de seda.

Una vez ligadas todas las ramas y liberada en toda su longitud, se procede a seccionarla en sus extremos proximales (justo en el origen, por debajo de la vena femoral profunda, sin dejar muñón) y en su extremo distal (dependiendo de la longitud necesaria, pero siempre justo por encima de una colateral permeable; habitualmente se secciona a nivel aproximado del canal de Hunter). De esta manera se asegura el drenaje venoso a través del circuito de la vena poplítea y de la femoral profunda. A continuación se realiza la valvulotomía o la inversión de la vena. Hay que destacar que en nuestro centro siempre realizamos injerto con vena femoral invertida (Fig. 2).

Antes del inicio de la intervención abdominal se procede al cierre de las incisiones con drenajes

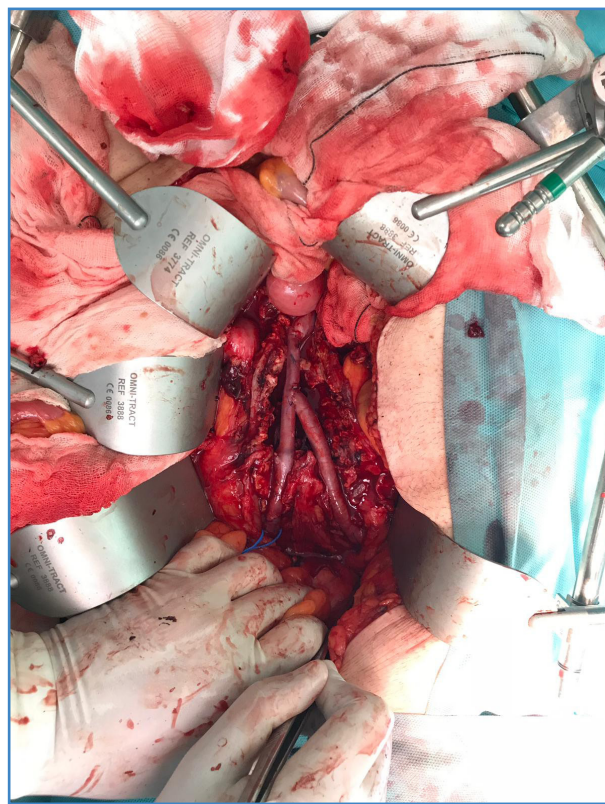


Figura 2. Reconstrucción aortoiliaca con disposición en Y.

aspirativos y a la colocación del sistema de compresión neumática intermitente durante el resto del acto quirúrgico y del posoperatorio inmediato.

Durante todo este proceso intervienen dos equipos quirúrgicos, uno para cada pierna, y generalmente se realiza en un tiempo inferior a 90 minutos.

En cuanto a la reconstrucción arterial aórtica, la anastomosis proximal puede realizarse de diversas maneras; la más común es una término terminal. En caso de que se necesite mayor diámetro de la vena,

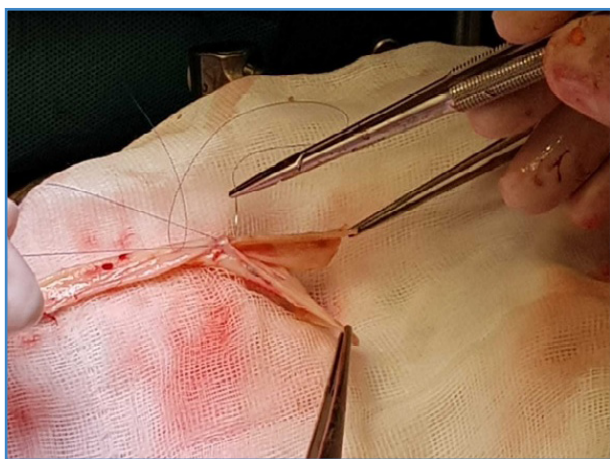

Figura 3. Confección de la plastia en V con vena femoral superficial.

puede ampliarse el diámetro realizando una plastia en V, o a su vez, una sutura diagonal en la aorta para reducir su diámetro (Figs. 3 y 4).

En el posoperatorio se recomienda la colocación de medias de compresión neumática y heparina de bajo peso molecular a dosis terapéuticas durante al menos 3 meses. La terapia compresiva se mantendrá de manera indefinida. Los anticoagulantes pueden suspenderse, individualizando cada decisión según el caso.

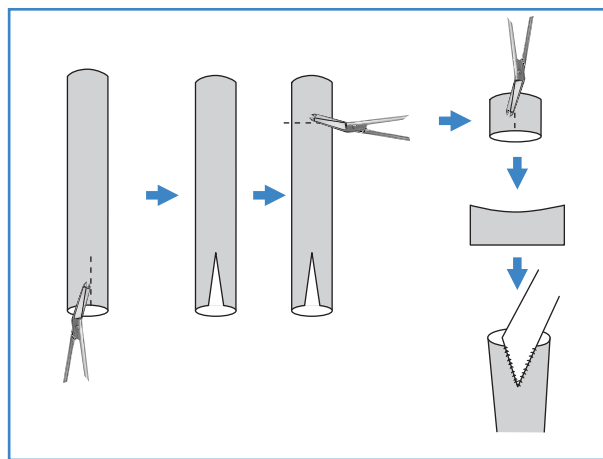


Figura 4. Ilustración de la preparación de la vena.

BIBLIOGRAFÍA

1. Chakfé N, Diener H, Lejay A, Assadian O, Berard X, Caillon J, et al. European Society for Vascular Surgery (ESVS) 2020 Clinical Practice Guidelines on the Management of Vascular Graft and Endograft Infections. *Eur J Vasc Endovasc Surg* 2020;59:356.
2. Lyons OT, Baguneid M, Barwick TD, Bell RE, Foster N, Homer-Vanniasinkam S, et al. Diagnosis of aortic graft infection: a case definition by the management of aortic graft infection collaboration (MAGIC). *Eur J Vasc Endovasc Surg* 2016;52:758e63. DOI: 10.1016/j.ejvs.2016.09.007
3. Dorweiler B, Neufang A, Chaban R, Reinstadler J, Duenschede F, Vahl CF. Use and durability of femoral vein for autologous reconstruction with infection of the aortoiliofemoral axis. *J Vasc Surg* 2014;59:675e83. DOI: 10.1016/j.jvs.2013.09.029
4. Schulman ML, Badhey MR, Yatco R, et al. A saphenous alternative: preferential use of superficial femoral and popliteal veins as femoropopliteal bypass grafts. *Am J Surg* 1986;152:231-7. DOI: 10.1016/0002-9610(86)90248-5