



Caso Clínico

Manejo endovascular de migración de catéter de quimioterapia: una complicación poco común

Endovascular management of chemotherapy catheter migration: an uncommon complication

Andrés Felipe Pinto Palomino¹, María Camila Andrade Rodríguez¹, Juan Sebastián Rodríguez Uribe¹, Óscar Geovanny Hernández Rodríguez²

¹Hospital Universitario San Ignacio. Pontificia Universidad Javeriana. Bogotá, Colombia. ²Servicio de Angiología, Cirugía Vascular y Endovascular. Hospital Universitario San Ignacio. Pontificia Universidad Javeriana. Bogotá, Colombia

Resumen

Introducción: los catéteres venosos centrales están diseñados para durar largos periodos de tiempo en el cuerpo del paciente: evitan canalizaciones cada vez que necesita quimioterapia y aseguran una vía central de gran caudal y calibre para evitar los efectos irritativos en las vías superficiales. No obstante, en ocasiones permanecen implantados más tiempo del necesario o bajo dinámicas no claras de mantenimiento, lo que aumenta el riesgo de complicaciones.

Caso clínico: presentamos el caso de una paciente que, después de terminar su quimioterapia, tuvo una migración espontánea del catéter, descubierta durante su mantenimiento, con fractura y desprendimiento de este y de su depósito, que posteriormente se localizaron en la vena cava inferior y en la aurícula derecha. Se sometió a la paciente a una extracción percutánea con éxito.

Discusión: la desconexión y la fragmentación del catéter pueden provocar una embolia de fragmentos en el corazón derecho o en la arteria pulmonar, lo que tiene consecuencias potencialmente mortales, como taquicardias, perforación cardíaca o pseudoaneurismas pulmonares. La recuperación percutánea por vía femoral es el abordaje y el procedimiento de elección para prevenir complicaciones y disminuir los efectos adversos.

Palabras clave:

Migración de catéter.
Vena cava inferior.
Complicación.
Migración espontánea.
Manejo endovascular.
Fractura de catéter.

Abstract

Introduction: central venous catheters for chemotherapy placement are devices used in patients who will require long-term management therapies. They are devices that can last in the patient's body for a long period of time, preventing the patient from being channeled every time they require chemotherapy.

Case report: we present a case of a female patient who, after completing her chemotherapy for breast carcinoma (approximately two years after its insertion), during maintenance performed on the catheter, presented spontaneous migration of the catheter, with fracture and detachment of the reservoir. located posteriorly in the inferior vena cava and right atrium. She was taken to have it extracted endovascularly, achieving its removal with a 30 mm wide loop snare catheter.

Discussion: disconnection and fragmentation of the catheter can lead to the embolization of fragments in the right heart or pulmonary artery, causing potentially fatal consequences such as tachycardia, cardiac perforation, or pulmonary pseudoaneurysms. Percutaneous retrieval via the femoral approach is the preferred method and procedure to prevent complications and reduce adverse effects.

Keywords:

Catheter migration.
Inferior cava vein.
Complication.
Spontaneous migration.
Endovascular management.
Catheter fracture.

Recibido: 04/03/2024 • Aceptado: 16/03/2024

Conflictos de interés: los autores declaran no tener conflictos de interés.

Inteligencia artificial: los autores declaran no haber usado inteligencia artificial (IA) ni ninguna herramienta que use IA para la redacción del artículo.

Pinto Palomino AF, Andrade Rodríguez MC, Rodríguez Uribe JS, Hernández Rodríguez ÓG. Manejo endovascular de migración de catéter de quimioterapia: una complicación poco común. Angiología 2024;76(6):371-374

DOI: <http://dx.doi.org/10.20960/angiologia.00641>

Correspondencia:

Andrés Felipe Pinto Palomino. Hospital Universitario San Ignacio. Pontificia Universidad Javeriana. Ctra. 7.ª, 40-62. Bogotá, Colombia
e-mail: andres.pinto@javeriana.edu.co

INTRODUCCIÓN

La colocación de catéteres venosos centrales para quimioterapia se propuso en la década de los ochenta del siglo pasado para los pacientes que requieren terapias prolongadas por patologías oncológicas (1). Se administraron sin dificultad diversos agentes anticancerígenos, así como sangre entera, productos sanguíneos y antibióticos; todo con el objetivo de administrar el medicamento por una vía vascular central para evitar las complicaciones dadas en pacientes manejados con los mismos medicamentos por vía periférica.

Las complicaciones asociadas a la colocación de estos dispositivos se han estudiado a través de los años. Machat y cols. en 2019 hablaron de las complicaciones tempranas y tardías (2): tempranas si se presentaban en los primeros 30 días y tardías si lo hacían a los 30 días o después.

Entre las mencionadas por ellos se encontraban la fractura y la migración del catéter: se describe que esta complicación puede provocar embolia de fragmentos en el corazón derecho o en la arteria pulmonar que podrían terminar en consecuencias devastadoras, como taquicardia potencialmente mortal, perforación cardíaca o pseudoaneurismas pulmonares (3,4).

Presentamos un caso con una complicación poco común en el que se evidencia la migración del catéter 2 años después del procedimiento inicial, tratada de manera endovascular.

CASO CLÍNICO

Paciente mujer de 43 años con antecedente de carcinoma de mama, usuaria de catéter implantable para quimioterapia desde 2021, que recibió manejo neoadyuvante y que posteriormente fue sometida a una mastectomía bilateral y recibió radioterapia adyuvante. 6 meses después de finalizar el manejo oncológico, en la revisión del catéter implantable se evidencia su disfunción. Durante la manipulación la paciente presenta dolor torácico retroesternal, que aumenta con espiración forzada. Acude al centro médico, donde realizan una radiografía de tórax, en la que se visualiza un cuerpo extraño en la vena cava inferior, por lo que la remiten a Urgencias.

La paciente es valorada en Urgencias. Presenta dolor torácico, con signos vitales dentro de los rangos de normalidad. Se revisa la radiografía de tórax, en la que se evidencia reservorio en el surco deltopectoral derecho, con catéter implantable alojado entre la aurícula derecha y la vena cava inferior (Fig. 1A). Se considera que es una paciente con un riesgo alto de tromboembolismo pulmonar o complicaciones cardiovasculares asociadas a un cuerpo extraño, por lo que se programa la intervención de forma urgente para la retirada del catéter por vía endovascular.

Se planifica el manejo endovascular. El acceso femoral derecho se realiza con introductor femoral de 6 Fr. A continuación, se procede al paso de guía hidrofílica (0,035" x 180 cm, lote: 221123v) y al de dos Perclose Proglide de 6 Fr (Perclose ProGlide Suture-Mediated Closure System®, Abbott Vascular Inc., 400 Saginaw Drive, Redwood City, CA 94063) en X. Se cambia a introductor 11 femoral bajo guía fluoroscópica. Se realiza heparinización a 40 UI por cada kilo de peso. Se pro-

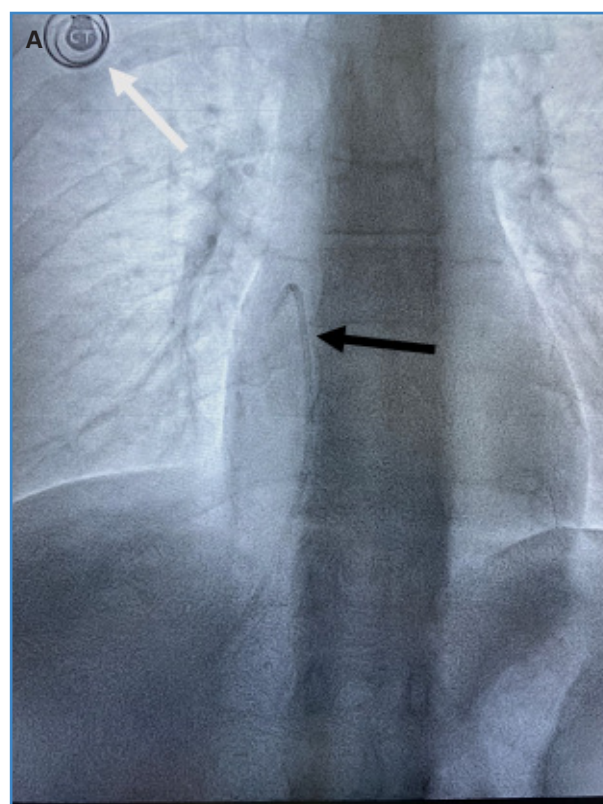


Figura 1. Radiografía de tórax. Proyección anteroposterior en la que se ve el reservorio del catéter implantable en la fosa deltopectoral derecha (flecha blanca) y el catéter de quimioterapia (flecha negra), con el extremo proximal alojado en el techo de la aurícula derecha y el extremo distal en la vena cava inferior.

cede a la realización de una angiografía, en la que se visualiza el extremo proximal del catéter en el techo de la aurícula derecha y el extremo distal en la pared posterior de la vena cava inferior.

Se pasa un primer catéter Snare® de lazo trilobulado pequeño de 20 mm (Standard Snare, EN2006020, 12-20 mm, 6 F, Merit Medical Systems Inc., Utah, EE. UU.), con el que se logran múltiples capturas del catéter, pero sin conseguir su retirada con éxito. Se decide cambiar a un catéter Snare® lazo de lazada amplia de 30 mm (Standard Snare, EN2007030, 18-30 mm, 7 F, Merit Medical Systems Inc., Utah, EE. UU.), con el que se logra atrapar el catéter en su extremo distal y su retirada con éxito (Fig. 2 A y B).

Se realiza cierre con Perclose Proglide previamente implantados; con guía ecográfica se confirma la permeabilidad de la vena femoral y la ausencia de trombosis venosa. En este mismo tiempo quirúrgico, bajo anestesia local, se retira el reservorio del catéter implantable sobre la unión del deltopectoral derecho. Una vez extraído el catéter se identifica su fractura al nivel de la unión entre el reservorio y el catéter (Fig. 2 C y D).

La paciente fue dada de alta. Se mantiene el seguimiento ambulatorio, con una adecuada evolución; permanece asintomática.

DISCUSIÓN

En 1982 Niederhuber propuso para los pacientes con cáncer la introducción de dispositivos para la

colocación de las quimioterapias de larga duración, lo que evitaba las múltiples punciones intravenosas que conllevaba cada colocación del medicamento y, además, disminuía las repetidas infecciones que se producían por las diferentes punciones (1).

Actualmente es un procedimiento que se realiza con bastante frecuencia en las instituciones con alto nivel de complejidad. Machat y cols. (2) hablaron de las complicaciones asociadas a la colocación de estos dispositivos, en las que se encuadran las complicaciones tempranas (en los primeros 30 días) y las complicaciones tardías (superiores a 30 días). El neumotórax, el hemotórax, la lesión del conducto torácico, la embolia gaseosa y la mala posición del catéter serían complicaciones tempranas.

Entre las complicaciones tardías se encuentran la rotación y la trombosis del reservorio del catéter, además de su pinzamiento, su fractura y su migración.

Keitaro y cols. reportaron que, entre las razones por las que se sospechó una complicación mecánica, se encontraban una infusión prolongada, la incapacidad para inyectar solución salina, la extravasación del fármaco oncológico, la hinchazón del brazo, el dolor de cuello y de espalda y la incapacidad para perforar el puerto. (5).

La desconexión y la fragmentación del catéter pueden provocar una embolia de fragmentos en el corazón derecho o en la arteria pulmonar, lo que produce consecuencias potencialmente mortales, como taquicardias, perforación cardíaca o pseudoaneurismas pulmonares (3,4).

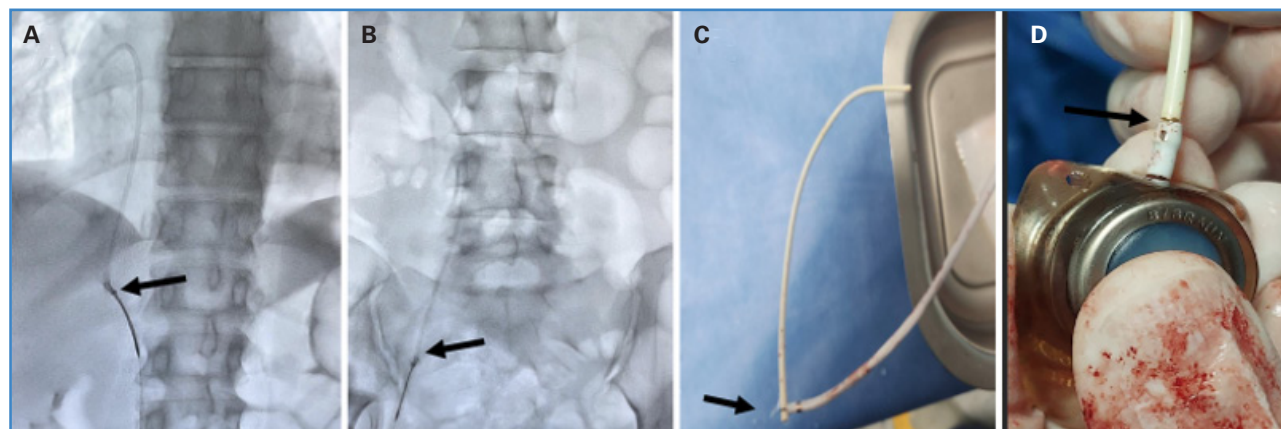


Figura 2. A. La flecha negra indica un lazo trilobulado amplio que atrapa el extremo distal del catéter y realiza la extracción por vía endovascular. B. La flecha negra indica el catéter implantable de quimioterapia extraído con el extremo distal con lazo trilobulado. C y D. Las flechas negras señalan el catéter fracturado en la unión con el reservorio.

Ahora bien, se decide llevar este caso (una embolización asociada a la fragmentación del catéter) a manejo endovascular para realizar la recuperación percutánea a través de la vena femoral, como proponen Bernhard y cols. (6).

CONCLUSIÓN

Hay una gran variedad de complicaciones asociadas a la colocación de los catéteres venosos centrales para quimioterapia; entre ellas, la migración y la fragmentación del catéter, lo que produce consecuencias potencialmente fatales. Se considera que el tratamiento de elección para esta complicación es la recuperación percutánea del dispositivo por vía femoral.

BIBLIOGRAFÍA

1. Niederhuber JE, Ensminger W, Gyves JW, et al. Totally implanted venous and arterial access system to replace external catheters in cancer treatment. *Surgery* 1982;92:706-12.
2. Machat S, Eisenhuber E, Pfarl G, et al. Complications of central venous port systems: a pictorial review. *Insights Imaging* 2019;10:86. DOI: 10.1186/s13244-019-0770-2
3. Oz K, Demirhan R, Onan B, Sancakli I. Pulmonary Artery Pseudoaneurysm After a Vascular Access Port Catheter Implantation. *Ann Thoracic Surg* 2009;87(1):295-7. DOI: 10.1016/j.athoracsur.2008.05.061
4. Gowda MR, Gowda RM, Khan IA, et al. Positional ventricular tachycardia from a fractured mediport catheter with right ventricular migration-a case report. *Angiology* 2004;55:557-60. DOI: 10.1177/000331970405500512
5. Sofue K, Arai Y, Takeuchi Y, et al. Flow confirmation study for central venous port in oncologic outpatient undergoing chemotherapy: Evaluation of suspected system-related mechanical complications. *Eur J Radiol* 2013;82(11):e691-6. DOI: 10.1016/j.ejrad.2013.07.003
6. Gebauer B, Teichgräber UK, Podrabsky P, et al. Radiological Interventions for Correction of Central Venous Port Catheter Migrations. *Cardiovasc Intervent Radiol* 2007;30(2):216-21. DOI: 10.1007/s00270-006-0218-1