



Caso Clínico

Reconstrucción aortoiliaca con preservación de riñón pélvico

Aortoiliac reconstruction with pelvic kidney preservation

Anna Paredes-Temoche, Miguel Rojas-Huillca, Milagros Salazar Cuizano

Departamento de Cirugía de Tórax y Cardiovascular. Servicio de Cirugía Vascular y Endovascular. Hospital Nacional Edgardo Rebagliati Martins. Lima, Perú

Resumen

Introducción: se presenta el caso de un varón de 71 años con aneurisma de aorta abdominal de 51 mm y aneurismas de arterias ilíacas comunes, femorales y poplíteas bilaterales con enfermedad oclusiva aortoiliaca y poplíteas derecha, además del riñón izquierdo pélvico.

Caso clínico: dada la compleja anatomía del caso, se optó por la cirugía abierta con la preservación del riñón ectópico mediante flujo retrógrado del sistema femoral profundo derecho.

Discusión: describimos la técnica quirúrgica empleada, resaltando la importancia de un planeamiento preoperatorio individualizado en casos de una anatomía desafiante.

Palabras clave:

Ectopia renal.
Aneurisma de la aorta.
Aneurisma de la
arteria poplíteas.

Abstract

Introduction: we present the case of a 71-year-old man with a 51 mm abdominal aortic aneurysm, bilateral common iliac, femoral, and popliteal artery aneurysms with right aortoiliac and popliteal occlusive disease, as well as a left pelvic kidney.

Case report: given the complex anatomy of the case, open surgery was decided with the preservation of the ectopic kidney through retrograde flow from the right deep femoral arterial system.

Discussion: we describe the surgical technique used, highlighting the importance of individualized preoperative planning in cases of challenging anatomy.

Keywords:

Ectopic kidney. Aortic
aneurysm. Popliteal
artery aneurysm.

Recibido: 19/03/2024 • Aceptado: 15/04/2024

Conflictos de interés: los autores declaran no tener conflictos de interés.

Inteligencia artificial: los autores declaran no haber usado inteligencia artificial (IA) ni ninguna herramienta que use IA para la redacción del artículo.

Paredes-Temoche A, Rojas-Huillca M, Salazar Cuizano M. Reconstrucción aortoiliaca con preservación de riñón pélvico. *Angiología* 2024;76(6):379-383

DOI: <http://dx.doi.org/10.20960/angiologia.00645>

Correspondencia:

Anna Paredes Temoche. Departamento de Cirugía de Tórax y Cardiovascular. Servicio de Cirugía Vascular y Endovascular. Hospital Nacional Edgardo Rebagliati Martins. Avda. Edgardo Rebagliati, 490. 15072 Jesús María. Lima, Perú
e-mail: anna.paredes.09@gmail.com

INTRODUCCIÓN

Ante el hallazgo de un aneurisma en la arteria poplítea es necesaria una investigación exhaustiva, ya que se asocia con aneurismas de la aorta abdominal (AAA) en un 40-50 % de las ocasiones (1) y puede implicar otros hallazgos importantes para la planificación del tratamiento quirúrgico (2).

Uno de estos hallazgos, aunque poco frecuente, es la ectopia renal asociada con dilataciones aneurismáticas de las arterias ilíacas, de la aorta abdominal o de ambas (3), e incluso puede llegar a ocasionar enfermedad arterial obstructiva, que puede alterar el flujo de sangre hacia las extremidades inferiores (4).

La rareza de esta asociación crea dificultades en la reconstrucción aortoiliaca abierta o endovascular, dadas las variaciones anatómicas asociadas con riñones ectópicos pélvicos, incluidas arterias renales múltiples, origen ectópico de la arteria renal y localización anormal de los uréteres, entre otras (3,4).

Estas variantes representan un riesgo de pérdida de la función renal vinculada a la isquemia provocada por el procedimiento quirúrgico, especialmente el endovascular más que el manejo abierto. Por este motivo y ante la existencia de una anatomía intrínseca con anomalías vasculares, se impone una estrategia quirúrgica personalizada para evitar hemorragias y preservar la perfusión renal.

CASO CLÍNICO

Se presenta el caso de un varón de 71 años con antecedente de diabetes *mellitus* de tipo 2, infarto de miocardio y antecedente familiar de aneurisma de aorta, que, después de presentar dolor de inicio brusco en extremidad inferior derecha sin evidencia de signos de isquemia aguda, se halló, mediante ecografía Doppler, un aneurisma de arteria poplítea de 27 mm de diámetro máximo con presencia de trombo mural en su interior y flujo arterial filiforme en territorio infrapatelar.

Ante estos hallazgos se tuvo la sospecha de defectos de pared en otros segmentos vasculares, por lo que se le realizó una angiotomografía, en la que se encontró (Fig. 1A): un AAA fusiforme de 51 mm

en su diámetro mayor con presencia de trombo mural parcial, un aneurisma de la arteria ilíaca común izquierda (AICI) de 50 mm con luz permeable y un aneurisma de la arteria ilíaca común derecha (AICD) con 48 mm, ocluida completamente, con trombo mural y que se extiende a las arterias ilíaca interna y externa ipsilateral, que se categorizó como una enfermedad oclusiva aortoiliaca del Consenso Inter-Sociedad Transatlántica (TASC) D. También se encontraron dilataciones aneurismáticas de ambas arterias femorales comunes, de 19 mm en la derecha y de 26 mm en la pierna izquierda. En el sector femoropoplíteo derecho se confirma un aneurisma de arteria poplítea de 26 mm completamente ocluido con extensa colateralidad infrapoplíteo.

A todo lo identificado se agrega una variante anatómica de una arteria renal izquierda que nace de la cara anterior del saco del AAA; se encuentra un riñón izquierdo en la zona pélvica, entre ambos aneurismas de las arterias ilíacas.

El caso fue evaluado por el equipo de Angiología, Cirugía Vascular y Endovascular, que propuso la resolución mediante cirugía abierta del territorio abdominopélvico con un *bypass* aortobifemoral y la preservación de la arteria renal izquierda. El tratamiento del segmento femoropoplíteo se reservó para un segundo tiempo. Comenzamos con la heparinización sistémica del paciente a dosis plena para pinzamiento. Primero se realizó la aneurismectomía parcial de la arteria femoral común (AFC) y la anastomosis distal derecha (Fig. 2A). Seguidamente se confeccionó la anastomosis de la arteria renal izquierda con el injerto bifurcado de Dacron (Fig. 2B). Luego se procedió a la retirada de las pinzas vasculares del territorio femoral y de la arteria renal, manteniendo abierto el circuito retrógrado dependiente de la arteria femoral profunda derecha para una adecuada perfusión del riñón pélvico. Continuamos con la anastomosis proximal entre la aorta infrarrenal con el injerto (Fig. 2C) y se liberó su rama derecha para regularizar la irrigación anterógrada del riñón pélvico.

Por último, se procedió a la aneurismectomía parcial y a la anastomosis distal izquierda bajo la técnica habitual. Se verificó la hemostasia de suturas, la permeabilidad del injerto y el adecuado pulso de la rama renal izquierda.

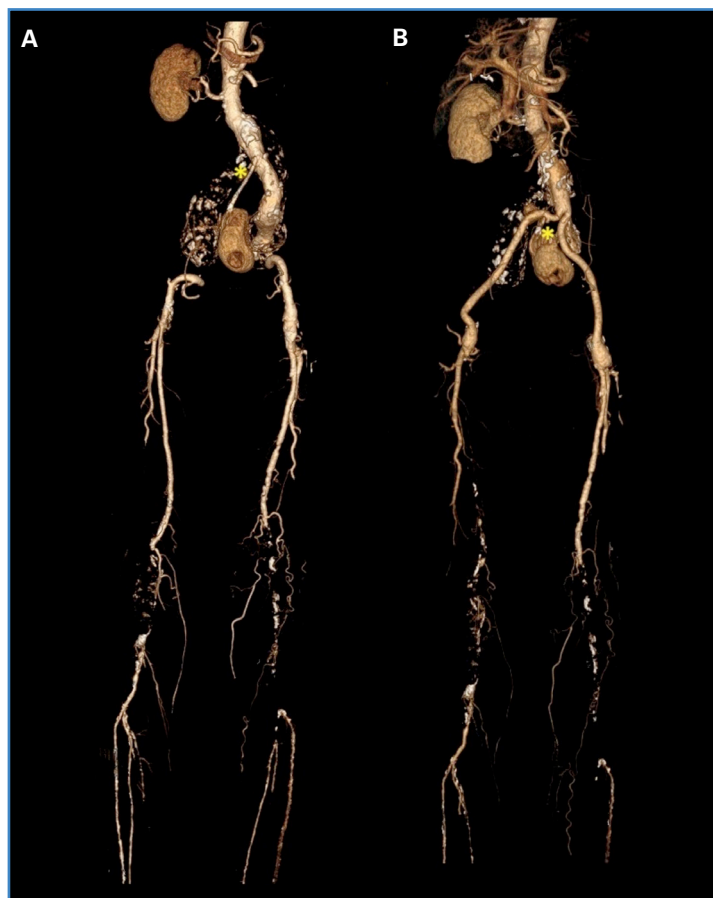

Figura 1. A. Reconstrucción tomográfica arterial antes de la cirugía. El asterisco indica la arteria renal de origen ectópico. B. Reconstrucción tomográfica arterial después de la cirugía. El asterisco indica la arteria renal.

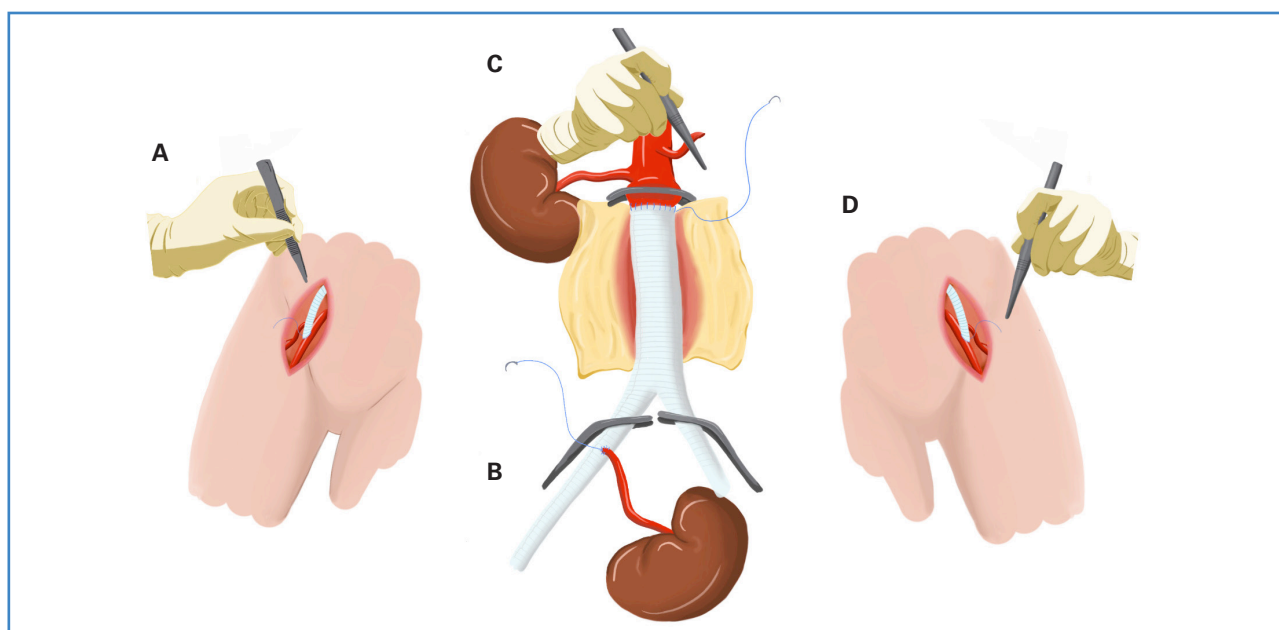


Figura 2. A. Aneurismectomía parcial y anastomosis de la arteria femoral común derecha termino lateral con rama de injerto de Dacron bifurcado de 16×8 mm. B. Anastomosis termino lateral de la arteria renal izquierda con rama derecha de injerto bifurcado. Posteriormente se mantiene abierto el flujo retrógrado dependiente de AFP derecha para la perfusión del riñón pélvico. C. Anastomosis termino terminal de aorta infrarenal con injerto de Dacron. Se mantuvo abierto el circuito femoral derecho para regularizar la irrigación anterógrada del riñón pélvico. D. Aneurismectomía parcial de arteria iliaca común izquierda y anastomosis termino lateral con rama de injerto de Dacron bifurcado de 16×8 mm.

DISCUSIÓN

La ectopia renal pélvica rara vez se asocia a aneurismas de aorta abdominal (5) y, bajo nuestro entendimiento, no ha habido reportes de esta asociación con aneurismas desde arterias ilíacas a poplíteas de forma bilateral.

La planificación preoperatoria es crucial para la reparación abierta de AAA en presencia de riñones pélvicos, ya que estos corren el riesgo de isquemia y trombosis resultante del pinzamiento de la aorta suprarrenal, con el consiguiente deterioro potencial de la función renal.

A diferencia de otros casos reportados (6,7), nuestro paciente tenía un riñón contralateral normal, lo que redujo los riesgos operativos de isquemia renal e insuficiencia renal.

Se han descrito diferentes técnicas de preservación renal durante la reparación aórtica en este tipo de casos: la primera incluye pinzamiento proximal doble, lo que permite un control adecuado del flujo de entrada durante la anastomosis aórtica proximal y favorece el flujo retrógrado desde los vasos colaterales lumbares dentro del aneurisma (8,9); el segundo método implica el uso de una solución de perfusión fría o de enfriamiento local del riñón con hielo, que resulta simple y efectivo, según experiencias previas (10). Nosotros optamos por el flujo retrógrado del sistema femoral profundo para preservar el flujo del riñón ectópico; realizamos las anastomosis en la secuencia que se describe en la figura 2.

En nuestro caso preferimos la anastomosis renal directa con el injerto debido a que el tiempo de isquemia renal esperado no era largo (< 40 minutos) y supeditamos el riñón ectópico al flujo retrogrado, postergando la confección de la anastomosis aórtica proximal para limitar el tiempo de isquemia que se hubiera tenido al pinzar en un primer tiempo la aorta proximal (Fig. 2).

Debido a lo singular de nuestra situación, ya que la secuencia de las anastomosis fue diferente de la reparación abierta estándar del AAA, pudo reimplantarse la arteria renal ectópica inmediatamente después de la anastomosis proximal.

En el posoperatorio el paciente cursó con azoemia en la unidad de cuidados intensivos. Su-

frió una insuficiencia renal aguda con creatinina de pico máximo en 4,1 mg/dL, con posterior descenso gradual, que solo requirió infusión de furosemida y fluidoterapia, con lo que volvió a los niveles normales a los 45 días posquirúrgicos. Se realizó una ecografía Doppler renal izquierda con parámetros de normalidad.

En la angiotomografía de control (Fig. 1B) se verificó la permeabilidad del injerto y la perfusión de ambos riñones. Sin embargo, identificamos la obstrucción del segmento femoral superficial derecho y una marcada disminución del calibre de las arterias infrageniculares del mismo lado, sin signos de isquemia, motivo por el que no se realizó una segunda intervención de exéresis del aneurisma poplíteo, ya que un *bypass* femoropoplíteo complementario podría terminar por ocluirse al presentar malos lechos distales (2) y condicionar el compromiso del sector femoral derecho, lo que a su vez comprometería el riñón izquierdo.

BIBLIOGRAFÍA

1. Ghotbi R, Deilmann K. Popliteal artery aneurysm: surgical and endovascular therapy. *Chirurg* 2013;84:243-54.
2. Martelli E, Ippoliti A, Ventoruzzo G, et al. Popliteal artery aneurysms. Factors associated with thromboembolism and graft failure. *Int Angiol* 2004;23:54-65.
3. Malinowski MJ, Al-Nouri O, Hershberger R, et al. Abdominal aortic aneurysm associated with congenital solitary pelvic kidney treated with novel hybrid technique. *Ann Vasc Surg* 2014;28(6):1566.e7-10. DOI: 10.1016/j.avsg.2014.01.015
4. Salimi J, Mirhashemi M, Miratashi Yazdi SA. Endovascular reconstruction of aortoiliac occlusive disease in a case with claudication and an ectopic pelvic kidney. *Ann Med Surg* 2021;73:103205. DOI: 10.1016/j.amsu.2021.103205
5. Sebastian A, Almadani M, Pu Q, et al. Abdominal aortic aneurysm and bilateral pelvic kidneys. *J Vasc Surg Cases Innov Tech* 2023;9(2):101178. DOI: 10.1016/j.jvscit.2023.101178
6. García MA, Palmer RJ, Córdoba MZ, et al. Tratamiento quirúrgico de aneurisma de aorta abdominal en paciente con riñón único de localización pélvica. *Angiología* 2021;73(6):292-5. DOI: 10.20960/angiologia.00312
7. Makris SA, Kanellopoulos E, Chronopoulos A, et al. A double shunt technique for the prevention of ischaemia of a congenital, solitary, pelvic kidney during abdominal aortic

- aneurysm repair: a case report. *J Med Case Rep* 2011;5:92. DOI: 10.1186/1752-1947-5-92.
8. Bhamidipati CM, Coselli JS, LeMaire SA. Perfusion Techniques for Renal Protection during Thoracoabdominal Aortic Surgery. *J Extra Corpor Technol* 2012;44(1):31-7.
9. Hollis HW, Rutherford RB, Crawford GJ, et al. Abdominal aortic aneurysm repair in patients with pelvic kidney. Technical considerations and literature review. *J Vasc Surg* 1989;9(3):404-9. DOI: 10.1067/mva.1989.vs0090404
10. Sarralde A, Pérez-Negueruel C, Berna JM. Iliac Artery Aneurysm Repair with Preservation of a Single Ectopic Pelvic Kidney. *Texas Hear Inst J* 2015;42(1):61-2. DOI: 10.14503/THIJ-13-3724