



Caso Clínico

Catéter venoso central de quimioterapia atascado, una complicación poco común. Técnicas de recuperación

Stuck chemotherapy central venous catheter, an uncommon complication. Recovery techniques

Andrés Felipe Pinto Palomini¹, María Alejandra Díaz Tarazona², Óscar Geovanny Hernández Rodríguez³

¹Hospital Universitario San Ignacio. Pontificia Universidad Javeriana. Bogotá, Colombia. ²Servicio de Cirugía General. Pontificia Universidad Javeriana. Bogotá, Colombia. ³Servicio de Angiología, Cirugía Vascular y Endovascular. Hospital Universitario San Ignacio. Pontificia Universidad Javeriana. Bogotá, Colombia

Resumen

Introducción: la finalización del manejo oncológico es la principal indicación para la retirada del catéter venoso central (CVC). La extracción fallida es una complicación poco común que se debe a la adherencia con la pared venosa. La frecuencia de esta complicación se estima entre el 2 y el 3 %, pero algunos estudios muestran frecuencias de hasta el 16 %.

Caso clínico: presentamos el caso de una paciente a la que se intentó retirar el CVC por vía abierta, pero el procedimiento resultó fallido dada su firme adherencia, por lo que el procedimiento se suspendió y se programó otra intervención de manera híbrida (abierta/endovascular), que resultó exitosa.

Discusión: una de las complicaciones asociadas al retiro del catéter es no poder extraerlo debido a las adherencias que este tiene sobre la pared de la vena. La frecuencia con la que se producen este tipo de complicaciones es baja, pero es pertinente tenerlas en cuenta. Entre las técnicas reportadas en la literatura se encuentran varias de las descritas, de las que puede concluirse que la técnica ideal es la que implique menos morbilidad y esté compuesta de una parte abierta y otra endovascular, lo que asegura al paciente el retiro completo del dispositivo.

Palabras clave:

Catéter de quimioterapia. Atascado. Retiro. Técnica quirúrgica. Complicación.

Abstract

Introduction: completion of cancer treatment is the main reason for removing the central venous catheter (CVC). Failure to remove the CVC is a rare complication resulting from adherence to the venous wall. The incidence rate of experiencing a complication during removal maneuvers is estimated at 2 % to 3 %. However, some studies report incidence rates as high as 16 %.

Case report: we discuss the case of a patient with failed CVC removal, while using open technique, due to firm adherence to the vessel wall. After suspending the initial procedure, we performed a hybrid approach (open/endovascular) which resulted in a successful procedure.

Discussion: one of the complications associated with catheter removal is the inability to extract it due to adhesions to the vein wall. The frequency of such complications is low, but it is important to keep them in mind. Among the techniques reported in the literature, several are described, from which it can be concluded that the ideal technique is the one that involves the least morbidity and mortality and includes both an open and an endovascular approach, ensuring complete removal of the device for the patient.

Keywords:

Chemotherapy catheter. Stuck. Recovery. Surgical technique. Complication.

Recibido: 26/03/2024 • Aceptado: 04/04/2024

Conflicto de interés: los autores declaran no tener conflictos de interés.

Inteligencia artificial: los autores declaran no haber usado inteligencia artificial (IA) ni ninguna herramienta que use IA para la redacción del artículo.

Pinto Palomini AF, Díaz Tarazona MA, Hernández Rodríguez ÓG. Catéter venoso central de quimioterapia atascado, una complicación poco común. Técnicas de recuperación. Angiología 2024;76(6):384-387

DOI: <http://dx.doi.org/10.20960/angiologia.00650>

Correspondencia:

Andrés Felipe Pinto Palomini. Hospital Universitario San Ignacio. Pontificia Universidad Javeriana. Ctra. 7.^a, 40-62. Bogotá, Colombia
e-mail: andres.pinto@javeriana.edu.co

INTRODUCCIÓN

Las complicaciones de la colocación del catéter venoso central (CVC) están bien descritas, pero poco se habla de las complicaciones al retirarlo. La adherencia y la imposibilidad de quitarlo son complicaciones poco comunes de este procedimiento y se deben a su adherencia a la pared venosa (1).

Albertos N. y cols. (2) describen 174 procedimientos en 8 años. Reportan que la frecuencia de esta complicación es del 2,87 %. Wilson y cols. (3) refieren que el 16 % de sus pacientes presentaron complicaciones para su retirada, que se resolvieron por venodisección, excepto en 3 casos, en los que quedó adherido firmemente el vaso y se dejó un remanente.

Presentamos el caso de una paciente a la que se sometió a un primer intento fallido de retirada del catéter por vía abierta y posteriormente a un procedimiento híbrido (abierto/endovascular), con resultado exitoso.

CASO CLÍNICO

Paciente de 17 años a la que se le implantó un catéter de quimioterapia por abordaje yugular derecho en 2018 para manejo oncológico por antecedente de fibromatosis profunda agresiva en el antebrazo derecho. Cuando finalizó el tratamiento se

decidió retirar el CVC. En 2024 se intentó la retirada por vía abierta sin éxito, pese a múltiples intentos.

Se decidió retrasar el procedimiento para programar un manejo híbrido después de la realización de un Doppler, en el que se descubrió material hiperecoico relacionado con una trombosis antigua parcialmente recanalizada del 30 %. El catéter se encontraba en la vena yugular interna sobre el confluente yugulo-subclavio derecho, dentro de la trombosis.

En marzo de 2024 fue llevada nuevamente al quirófano. Se le realizó una incisión sobre la cicatriz previa, con evidencia de fibrosis en todo su trayecto, hasta la exposición del reservorio con un radioscopio, con evidencia de catéter fracturado (Fig. 1A). Se retiró el catéter proximal y se observó un segmento distal en el confluente yugulosubclavio y vena cava superior, dentro del trombo venoso a este nivel anatómico (Fig. 1B).

Se realiza heparinización de 80 UI por kg y se realiza punción de la vena femoral bajo guía ecográfica. Inicialmente se procede al paso de un introductor de 5 fr., de una guía hidrofílica y de un catéter multipropósito hasta la cava superior, canulando la vena yugular y la subclavia. Se cambia a un introductor de 6 fr. para el paso con catéter Snare® de lazo trilobulado (Standard Snare, EN2006020, 12-20 mm; Merit Medical Systems, South Jordan, Utah, EE. UU.). Se captura el segmento de catéter y se extrae (Fig. 2A).

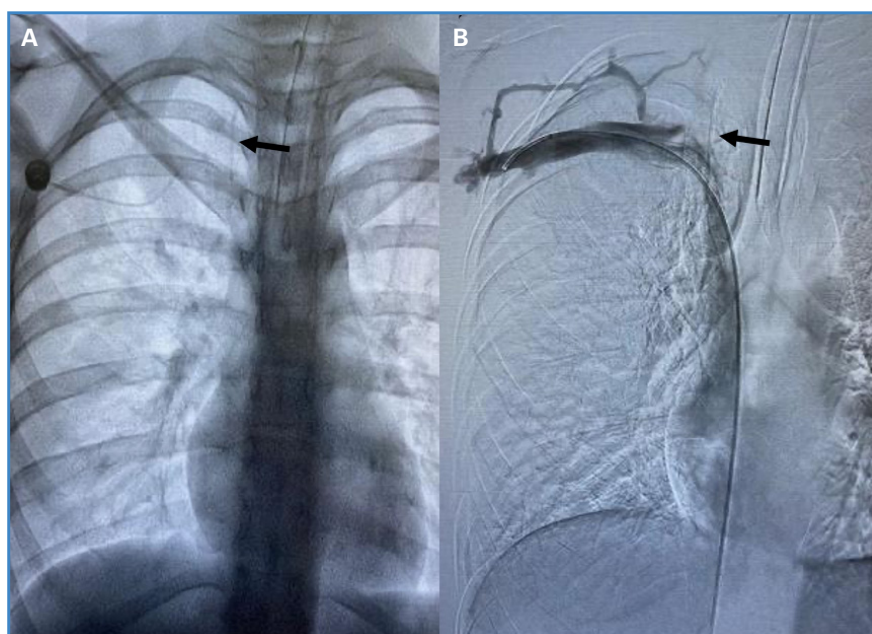


Figura 1. A. Radiografía anteroposterior. La flecha negra muestra el segmento fracturado del catéter. B. Flebografía por fluoroscopia en la que se observa (flecha negra) el segmento del catéter en confluente yugulosubclavio y vena cava superior intratrombo.

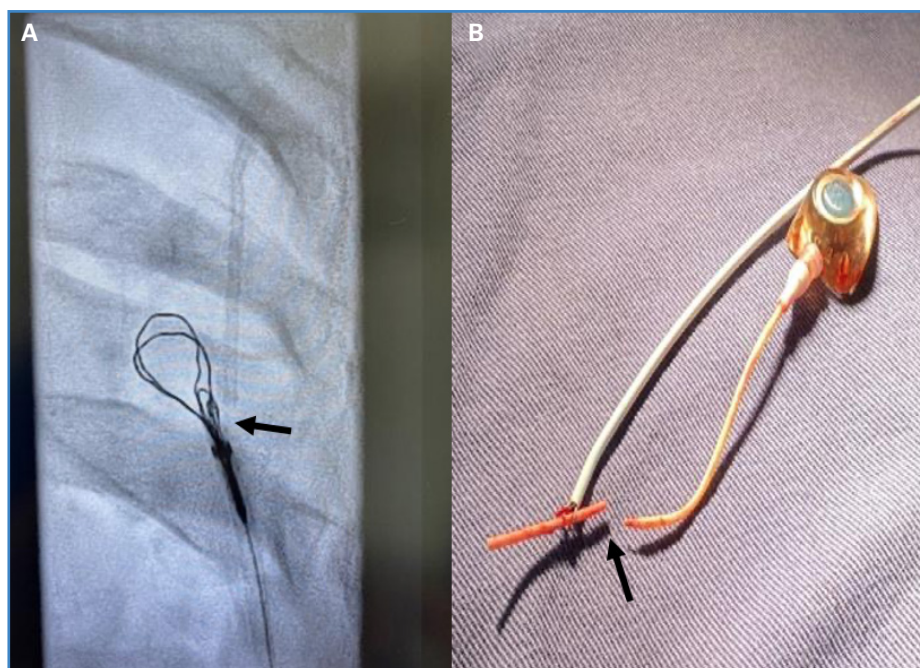


Figura 2. A. Catéter Snare® de lazo trilobulado (flecha negra). Se visualiza la punta del catéter antes de la extracción. B. Después de la extracción se ve la fractura del catéter (flecha negra).

Se procede a una revisión bajo fluoroscopia sin que se visualicen fragmentos adicionales, únicamente la trombosis previamente descrita. Al finalizar el procedimiento, se realiza un examen de dúplex en el que se visualiza la trombosis descrita, sin catéter evidente; se revisa la femoral derecha, con buen flujo, sin trombosis. El procedimiento se considera exitoso. El catéter y la fibrosis se envían a Patología. Se pasa a guía metálica y sobre esta, se procede a la sutura mediante Perclose ProGlide (Perclose ProGlide Suture-Mediated Closure System®; Abbott Vascular Inc, Redwood City, California, EE. UU.) y al cierre de herida subclavia con hemostasia previa.

Se deja al paciente en observación durante 24 horas sin evidencia de complicaciones y se le da de alta con anticoagulación plena.

DISCUSIÓN

La finalización de la terapia oncológica es la principal indicación para la retirada del CVC (74 %), seguida de infección y trombosis (4).

Una de las complicaciones de la retirada de catéteres implantables es la imposibilidad de hacerla debido a la adherencia del catéter a la pared de la vena, aunque la causa de esto no es clara. Se considera

que la base del problema está relacionada con la formación de una cápsula de fibrina que rodea el catéter debido a la lesión endotelial que produce la colocación del catéter, asociada a la respuesta inflamatoria que da lugar al tejido de granulación, que conlleva a una fijación entre la pared de la vena y el catéter (2).

Wilson y cols. afirman que, de los 200 pacientes a los que se les intervino para retirarles el catéter, el 16 % tuvo complicaciones, 28 requirieron una segunda incisión, 5 fueron sometidos a una flebotomía y en tres pacientes el catéter definitivamente no pudo retirarse. El tiempo medio de duración del catéter *in situ* fue de 29 meses (3).

En la literatura se han debatido varios métodos para la retirada del catéter cuando se encuentra adherido. Chan BKY y cols. describen mediante angiografía su retirada por medio de un catéter Snare® por vía anterógrada transfemoral (5). Huang S-C y cols. comentan una técnica quirúrgica basada en la inserción de una guía en la luz del catéter con la aplicación posterior de una fuerza de “empuje” sobre el catéter y sobre la guía al mismo tiempo, lo que da como resultado una fuerza de distensión sobre la parte adherida, lo que causa el desprendimiento gradual de la pared del vaso (6).

La técnica descrita por Wilson y cols. incluyó una segunda incisión sobre el sitio de inserción en la vena

seguida de una flebotomía. Si la retirada no era posible, dejar un remanente no ha mostrado complicaciones adicionales (3).

Awan MY y cols. describen la apertura de la vaina fibrosa alrededor del catéter sin la realización de la flebotomía para conseguir después el control del catéter para la inserción de una guía. Una vez que la guía se encuentre más allá de la punta del catéter se confirma mediante una radioscopia. A continuación debe tirarse suavemente del catéter y del alambre guía, como si fueran uno solo (4), un procedimiento muy similar al que describe Huang S-C (6). Hong y cols. reportan la utilización de una angioplastia con balón endoluminal para expandir la vena, lo que conlleva una ruptura de las adherencias entre la pared venosa y el catéter atascado, que posteriormente se extrae. Esta técnica no es muy recomendada en niños pequeños con riesgo de lesión venosa, dados la fragilidad y el tamaño pequeño de las venas (7).

CONCLUSIÓN

Una de las complicaciones asociadas al retiro del catéter es que no pueda hacerse debido a la adherencia a las paredes de la vena. Se ha descrito en aproximadamente el 2-3 % de los casos. Existen varias técnicas reportadas en la literatura para su retirada. Actualmente se considera que una técnica ideal es la que implique menos morbimortalidad. Lo ideal es una técnica híbrida (abierta/endovascular),

que asegure el menor riesgo para el paciente, esperando poder extraer completamente el dispositivo.

BIBLIOGRAFÍA

1. Milbrandt K, Beaudry P, Anderson R, et al. A multiinstitutional review of central venous line complications: retained intravascular fragments. *J Pediatr Surg* 2009;44:972-6. DOI: 10.1016/j.jpedsurg.2009.01.033
2. Albertos N, Gallego N, Mira J, et al. Manejo conservador de los catéteres venosos centrales retenidos. *Cir Pediatr* 2012;25:61-5.
3. Wilson GJ, van Noesel MM, Hop WC, et al. The catheter is stuck: complications experienced during removal of a totally implantable venous access device. A single-center study in 200 children. *J Pediatr Surg* 2006;41:1694-8. DOI: 10.1016/j.jpedsurg.2006.05.065
4. Awan MY, Almatar Z, AlShawa MA, et al. Difficult removal of implantable venous access system: stepladder approach with wire stenting of a catheter-single-center experience. *Ann Pediatr Surg* 2023;19(23). DOI: 10.1186/s43159-023-00254-y
5. Chan BKY, Rupasinghe SN, Hennessey I, et al. Retained central venous lines (CVLs) after attempted removal: an 11-year series and literature review. *J Pediatr Surg* 2013;48:1887-91. DOI: 10.1016/j.jpedsurg.2013.01.050
6. Huang S-C, Tsai M-S, Lai H-S. A new technique to remove a 'stuck' totally implantable venous access catheter. *J Pediatr Surg* 2009;44(7):1465-7. DOI: 10.1016/j.jpedsurg.2009.03.033
7. Hong JH. A breakthrough technique for the removal of a hemodialysis catheter stuck in the central vein: endoluminal balloon dilatation of the stuck catheter. *J Vasc Access* 2011;12(4):381-4. DOI: 10.5301/JVA.2011.8415