



## Caso Clínico

### Trauma de tórax como generador de embolización sistémica: una rara causa de presentación de mixoma atrial

#### *Chest trauma as a cause of systemic embolization: a rare cause of atrial myxoma presentation*

Luis David Moreno Useche<sup>1</sup>, Néstor Mauricio Bernal Aragón<sup>2</sup>, Gianmarco Camelo Pardo<sup>3</sup>, Gabriel Fernando Ruiz Hernández<sup>3</sup>, Edgar David Gómez Gómez<sup>4</sup>

<sup>1</sup>Fundación Cardiovascular de Colombia. Universidad Industrial de Santander. Floridablanca, Colombia. <sup>2</sup>Fundación Cardiovascular de Colombia. Floridablanca, Colombia.

<sup>3</sup>Servicio de Urgencias y <sup>4</sup>Departamento de Radiología. Fundación Cardiovascular de Colombia. Floridablanca, Colombia

## Resumen

**Introducción:** el mixoma atrial es el tumor cardíaco más frecuente. Es de etiología principalmente benigna, pero con algunas manifestaciones clínicas con alta morbilidad, como la embolia arterial. Su localización más frecuente es al nivel de la aurícula izquierda (75-80 %).

**Caso clínico:** se describe el caso de un paciente con antecedente de hipertensión que sufrió un trauma en su extremidad superior derecha y en el tórax con posterior dolor en las extremidades, cambios de coloración y dolor torácico. Inicialmente se sospechó síndrome coronario, que se descartó, pero posteriormente, mediante estudios radiológicos, se observó mixoma auricular, que necesitó resección quirúrgica.

**Discusión:** la embolia arterial representa un reto clínico para el especialista debido a su alta morbilidad y a la necesidad de instaurar rápidamente estrategias diagnósticas para definir tempranamente intervenciones que permitan restablecer la perfusión normal. En el caso del mixoma auricular como causa de embolia es importante realizar una detección temprana y resección quirúrgica mediante un equipo multidisciplinario.

**Palabras clave:**  
Mixoma. Embolia.  
Cirugía torácica.  
Mortalidad.

Recibido: 10/04/2024 • Aceptado: 11/04/2024

*Conflictos de interés: los autores declaran no tener conflictos de interés.*

*Inteligencia artificial: los autores declaran no haber usado inteligencia artificial (IA) ni ninguna herramienta que use IA para la redacción del artículo.*

*Agradecimientos: damos las gracias a todas las personas que han formado parte de este estudio y han hecho distintas aportaciones para su construcción.*

Moreno Useche LD, Bernal Aragón NM, Camelo Pardo G, Ruiz Hernández GF, Gómez Gómez ED. Trauma de tórax como generador de embolización sistémica: una rara causa de presentación de mixoma atrial. Angiología 2025;77(1):46-50

DOI: <http://dx.doi.org/10.20960/angiologia.00660>

#### Correspondencia:

Gianmarco Camelo Pardo. Fundación Cardiovascular de Colombia. C/ 155A, 23-58. Santander. Floridablanca, Colombia  
e-mail: [gianmarconacional@hotmail.com](mailto:gianmarconacional@hotmail.com)

## Abstract

**Introduction:** atrial myxoma is the most common cardiac tumor, of mainly benign etiology, however, with some clinical manifestations with high morbidity and mortality such as arterial embolism. Its main location is at the level of the left atrium (75-80 %) involving the left atrium.

**Case report:** the case of a patient with a history of hypertension is described who suffered trauma to his right upper extremity and thorax with subsequent pain in extremities with color changes and chest pain, initially with suspicion of coronary syndrome which was ruled out but later through radiological studies it was observed auricular myxoma, requiring surgical resection.

**Discussion:** arterial embolism represents a clinical challenge for the specialist, due to its high burden of morbidity and mortality; the implementation of strategies in the approach and treatment. In The case of atrial myxoma as a cause of embolism, it is important to perform early detection and surgical resection by a multidisciplinary team.

### Keywords:

Myxoma. Embolism.  
Thoracic surgery.  
Mortality.

## INTRODUCCIÓN

La embolia arterial aguda es un reto clínico al que se enfrenta el médico en el servicio de urgencias, pues requiere de un abordaje integral y estructurado con énfasis en la búsqueda rápida del foco generador de microtrombos, con la posibilidad de migrar a través de la circulación periférica (1-3). Esto se debe a que el tiempo juega en su contra, pues de no ofrecer una estrategia temprana de reperfusión habrá mayor probabilidad de isquemia crítica que amenace la integridad del órgano, en este caso, la circulación terminal de las extremidades, que, a su vez, incrementa el riesgo de recurrencia de embolia (1,2). El mixoma atrial es el tumor más frecuente encontrado entre las cámaras cardíacas. A pesar de su carácter benigno histopatológico, sus manifestaciones clínicas pueden ser fatales. Los tumores cardíacos son muy raros en cuanto a su presentación clínica: en el 75 % de los casos, la etiología benigna es la más frecuente, de los que aproximadamente la mitad se trata de auriculares, y de estos, cerca del 75-80 % involucran a la aurícula izquierda (1-4).

La triada que más frecuentemente puede encontrarse es: embolia, obstrucción intracardíaca y síntomas constitucionales. En caso de estar localizados en la aurícula izquierda pueden ocasionar síntomas de falla cardíaca, ortopnea o disnea. Si es de gran tamaño, el mixoma podría ocluir el tracto de salida de la válvula mitral o tricúspide y ocasionar síncope o muerte súbita. Añadido a esto, los mixomas móviles favorecen la formación de trombos y, por tanto, un embolismo, que ocurre aproximadamente en el 35 % de todos los mixomas de aurícula izquierda y cuyo riesgo es mayor cuando la masa es superior a

4,5 cm (1,5). La embolización puede ocurrir en los miembros inferiores, en vísceras como el bazo, las glándulas suprarrenales e incluso en la aorta abdominal. En las extremidades superiores se asocia con embolismo coronario, accidente isquémico transitorio o accidente cerebrovascular (1,3,6). Su diagnóstico depende del método utilizado para la visualización de las cavidades cardíacas. Por tanto, el ecocardiograma transesofágico cuenta con alta sensibilidad y valor predictivo positivo, pues permite la visualización directa y sin obstáculos de la anatomía cardíaca para descartar aurículas, auriculilla, septo y ventrículos, lo que facilita la detección de vegetaciones y tumores de diámetro reducido (1,3,5). Además, se dispone de resonancia magnética contrastada y angiografía coronaria con ventriculograma para brindar una mejor caracterización del tumor (3,5). Otra imagen, menos sensible pero aún vigente, cuya principal característica es permitir un abordaje inicial, es la radiografía de tórax, en la que puede evidenciarse cardiomegalia, alteración en la conformación de la silueta cardíaca y aumento del tamaño de la aurícula izquierda (3). Asimismo, el análisis sistemático del electrocardiograma podría sugerir la condición, al evidenciar aumento del tamaño de la aurícula izquierda, con la subsecuente onda p mitral en DII (3). Sin embargo, el diagnóstico definitivo se realiza al momento del análisis histopatológico de la masa extraída (3).

En cuanto al tratamiento, a pesar de su naturaleza benigna, se recomienda la resección quirúrgica con el fin de prevenir las complicaciones antes mencionadas, además de que el potencial de recidiva es mínimo, lo que le confiere mayor peso a la conducta quirúrgica. Sin embargo, no hay consenso a la hora

de definir cuáles son las indicaciones para ser llevado a cirugía, por lo que debe individualizarse cada caso (3,6).

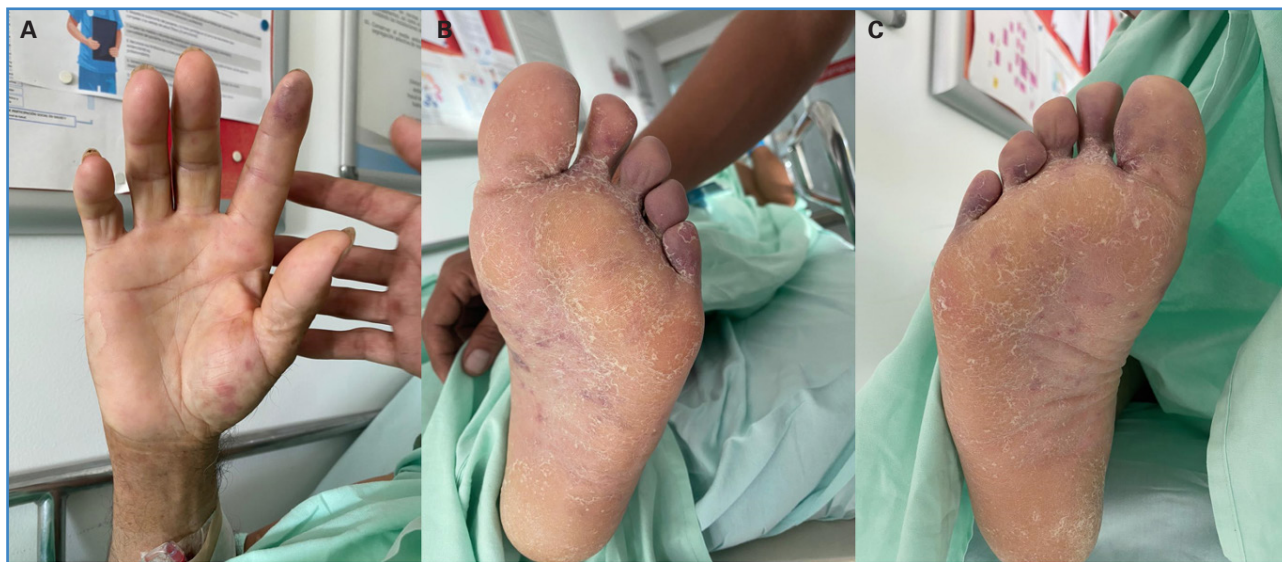Presentamos el caso de un paciente con trauma en miembro superior y tórax con hallazgo de mixoma auricular como causa de compromiso sistémico, una presentación infrecuente que necesitó manejo quirúrgico abierto.

## CASO CLÍNICO

Se describe el caso de un paciente de 54 años, con antecedente de hipertensión arterial, que presentó contusiones en el esternón y en el dorso de la mano derecha debidas a la cox de un novillo, con posterior dolor urente y color violáceo en el cuarto y en el quinto dedo de la mano izquierda, así como dolor del tercer al quinto artejo del pie derecho, acompañado de eritema y posterior tinte violáceo y manchas hemorrágicas en la región acral y en la piel de la región abdominal. Adicionalmente presentó dolor torácico lancinante de leve intensidad, sin alguna irradiación, ni síntoma acompañante (Fig. 1). En el sitio de remisión se sospechó síndrome coronario agudo sin elevación del segmento ST; sin embargo, los biomarcadores y el ecocardiograma con estrés farmacológico

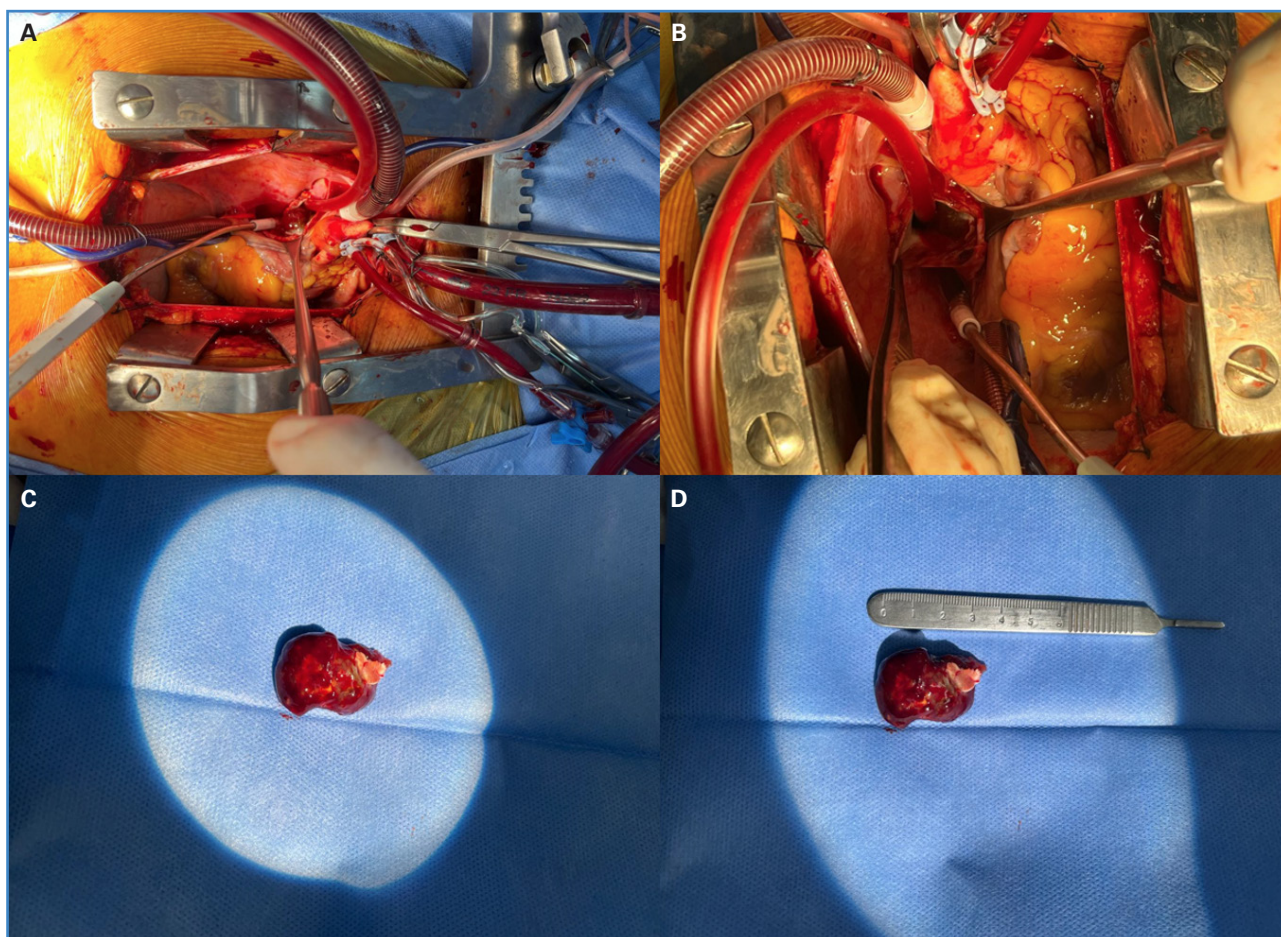
co fueron negativos. Por persistencia de cianosis y dolor en las extremidades inferiores, se realizó dúplex arterial de los miembros inferiores, que reveló la presencia de una obstrucción del flujo al nivel de la arteria tibial posterior del miembro inferior izquierdo y ateromatosis leve en todos los segmentos de ambos miembros inferiores, por lo que remitieron al paciente para su valoración por parte del servicio de cirugía vascular de nuestra institución en el contexto de una enfermedad arterial embólica, sin realizar otros estudios adicionales.

Cuando ingresó, se indicó anticoagulación con heparina sódica, tratamiento analgésico y una angiotomografía de tórax y abdomen con reconstrucción de aorta ante la sospecha de síndrome aórtico agudo en curso o probable fractura de placa aterotrombótica de localización aórtica como fuente embólica. Se consideró poco probable el origen cardioembólico tras descartar la presencia de trombo apical o tumor cardíaco en el ecocardiograma de estrés realizado recientemente. No obstante, se reportó defecto de llenado en la aurícula izquierda por una lesión de apariencia neoformativa de aproximadamente 3 cm de diámetro (Fig. 2), que fue corroborado en ecocardiograma transtorácico institucional, además de una angiotomografía que no reveló la presencia de aneurismas aórticos. El caso fue llevado a la Junta Médico-Quirúrgica, donde se consideró



**Figura 1.** A. Coloración violácea en el dedo índice de la mano derecha y manchas hemorrágicas a nivel palmar. B. Coloración violácea del segundo dedo al quinto del pie izquierdo y manchas hemorrágicas en la región plantar. C. Coloración violácea en todos los dedos del pie izquierdo y manchas hemorrágicas en la región plantar.





**Figura 2.** A. Imagen durante la intervención quirúrgica con circulación extracorpórea para resección quirúrgica de la masa intracardíaca. B. Visualización de la masa intracardíaca durante la operación. C. Mixoma intracardíaco. D. Pieza quirúrgica (mixoma) de 3 cm de diámetro.

la masa intracardíaca como la causante de la embolización múltiple a través de la circulación mayor. Se indicó de resección quirúrgica completa mediante cardiotomía para reducir el riesgo de embolización futura (Fig. 2). En el estudio patológico de masa intracardíaca se documentan cortes histológicos con fragmentos irregulares de tejido blando con matriz mixoide y una proliferación de capilares con patrones arborescentes y dilatados, fibroblastos estrellados dispersos y focos de moderado infiltrado inflamatorio linfoplasmocitario con ocasionales células gigantes y hemosiderófagos.

Durante su estancia en la unidad de cuidados intensivos y su hospitalización básica no presentó ningún tipo de deterioro clínico. El ecocardiograma de control no reveló trombos ni masas intracardíacas.

## DISCUSIÓN

El mixoma auricular es el tumor cardíaco primario más frecuente y el tercero en frecuencia respecto a los rabdomiomas y los fibromas (1-3). Generalmente son tumores benignos, localizados principalmente en cavidades izquierdas. Son más comunes en mujeres, con una proporción del 65 al 70 % (2,3). En cuanto a la incidencia según su distribución etaria, es mayor entre la cuarta y la sexta década de la vida (1,3). Su presentación clínica está relacionada directamente con el tamaño del tumor, la ubicación y si son masas móviles o no. Cuando se generan cuadros embólicos pueden presentarse manifestaciones clínicas de orden neurológico, al igual que compromiso de órganos que tengan circulación terminal, como las extremidades, como se presentó

en este paciente, lo que es inusual, y se presume que al tratarse de un trauma de baja energía habría precipitado la embolización aleatoria y difusa en el sistema vascular periférico.

Debido a la presentación infrecuente del mixoma, este es un claro ejemplo de la necesidad de realizar un enfoque multidisciplinario del paciente con embolia arterial aguda en el que convergen la visión global de medicina vascular y la de cirugía cardiovascular para llegar al diagnóstico de forma temprana y realizar el planteamiento quirúrgico óptimo que garantice mejores desenlaces, como reducción de secuelas y mayor supervivencia.

## BIBLIOGRAFÍA

---

1. Manda GE, Mtekatika M, Kunkanga S, Kayange N. Unusual presentation of atrial Myxoma in a young Malawian male: Case report and review of literature. *Malawi Med J* 2021;33(2):140-1. DOI: 10.4314/mmj.v33i2.10
2. Cervantes-Molina LA, Ramírez-Cedillo D, Masini-Aguilera ID, López-Taylor JG, Machuca-Hernández M, Pineda-De Paz DO. Recurrent Atrial Myxoma in a Patient with Carney Complex. A Case Report and Literature Review. *Arq Bras Cardiol* 2020 ;114(4Suppl.1):31-3. DOI: 10.36660/abc.20190405
3. Cho J, Quach S, Reed J, Osian O. Case report: left atrial Myxoma causing elevated C-reactive protein, fatigue and fever, with literature review. *BMC Cardiovasc Disord* 2020;20(1):119. DOI: 10.1186/s12872-020-01397-1
4. Chu W, Zhang B, Zhang Y, Tian D, Tang Y, Zhang W, et al. Fibrin-associate diffuse large B-Cell lymphoma arising in a left atrial myxoma: A case report and literature review *Cardiovasc Pathol* 2020;49:107264. DOI: 10.1016/j.carpath.2020.107264
5. Casavecchia G, Lestuzzi C, Gravina M, Corrado G, Tusa M, Brunetti ND, et al. Cardiac Tumors. *J Cardiovasc Echo-gr* 2020;30(Suppl.1):S45-S53. DOI: 10.4103/jcecho.jcecho\_7\_19
6. Kato T, Umeda E, Suzui N, Fujii R, Ogura H, Sakai O, et al. Rapid expansion of a left atrial myxoma caused by acute multiple internal hemorrhages: a case report and literature review. *J Cardiothorac Surg* 2024;19(1):13. DOI: 10.1186/s13019-024-02495-3