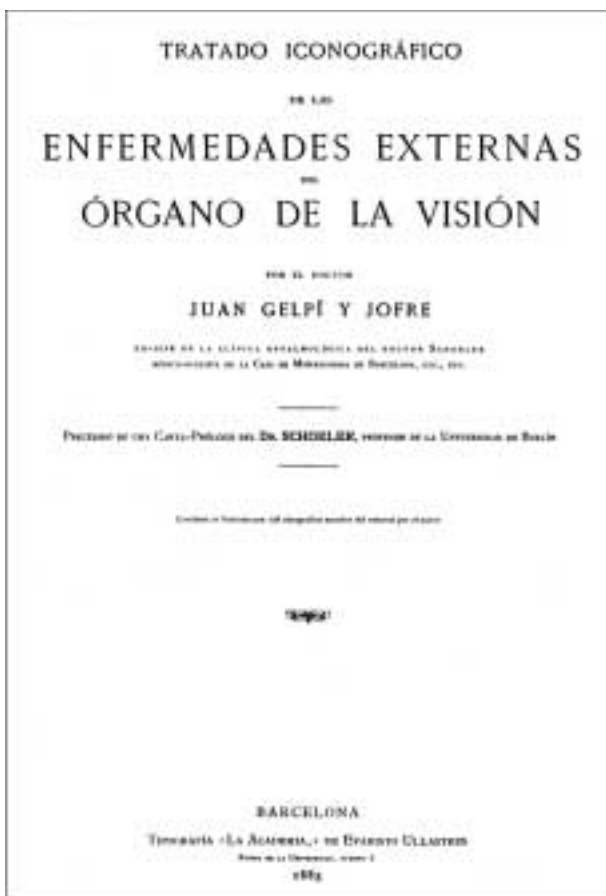

¡QUE NO SE PIERDAN!

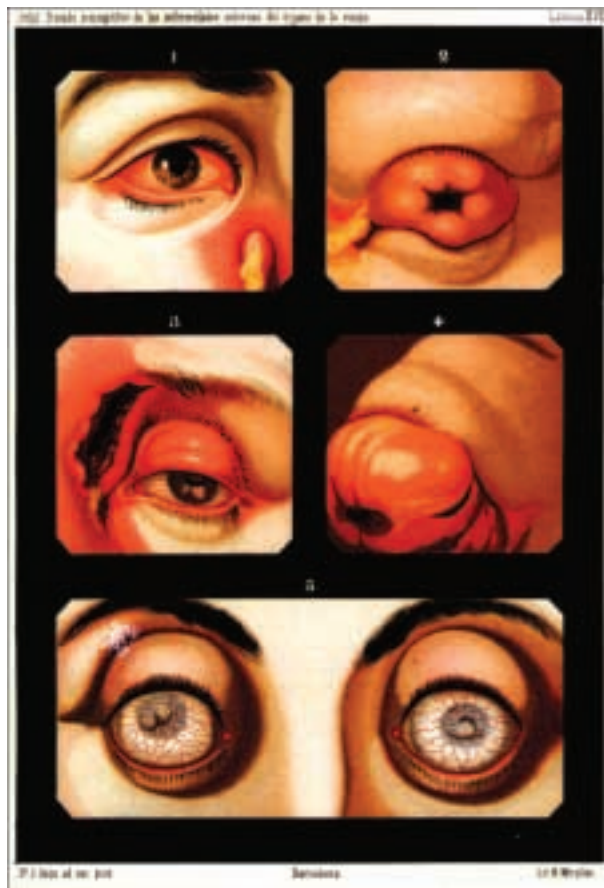ARRUGA A¹

Debiera turbar mi conciencia haber empleado el 4.º (voluminoso, pesado) tomo del «Sorsby» (ed. 1963) como pisapapeles para fijar las fotos en el álbum.

Y es que, qué queda en pie —desde el punto de vista práctico— de aquellos libros de consulta, hon-

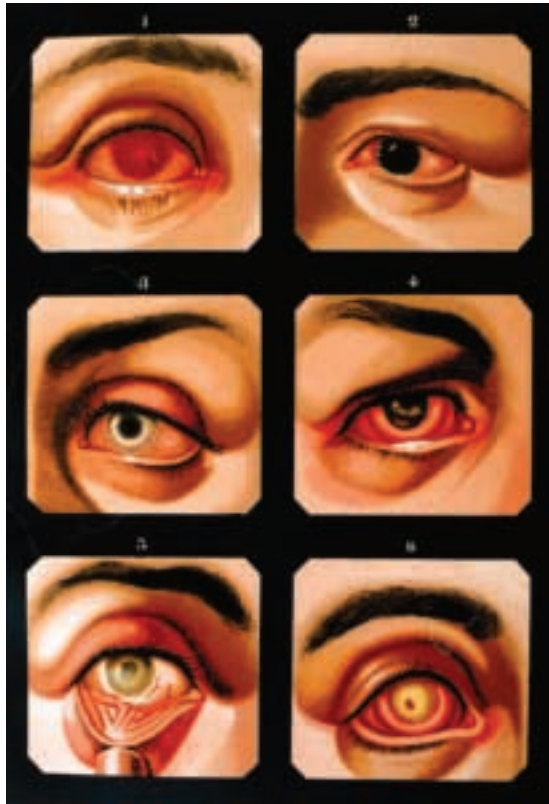


TRATADO ICONOGRÁFICO DE LAS ENFERMEDADES EXTERNAS DEL ÓRGANO DE LA VISIÓN.
Dr. Juan Gelpí y Jofre.
Tipografía «La Academia». Barcelona 1885.



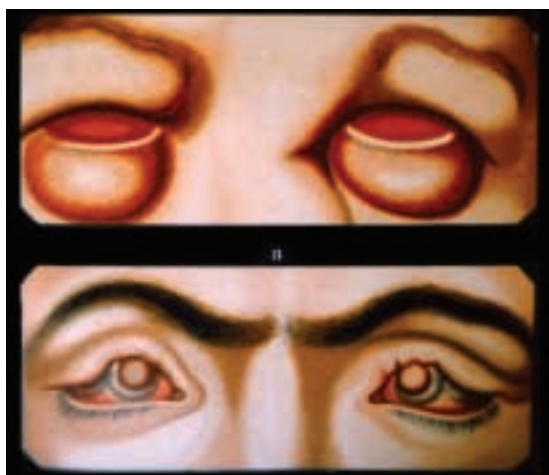De arriba abajo y de izquierda a derecha: 1. Fístula del saco lagrimal; 2. Flemón de la órbita; 3. Caries y necrosis orbitaria; 4. Tumor de la órbita; 5. Bocio exoftálmico. Del TRATADO ICONOGRÁFICO DE LAS ENFERMEDADES EXTERNAS DEL ÓRGANO DE LA VISIÓN. Dr. Juan Gelpí y Jofre. Tipografía «La Academia». Barcelona 1885.

¹ Oftalmólogo. Sant Just Desvern. España.
E-mail: alberto_ac20@hotmail.com

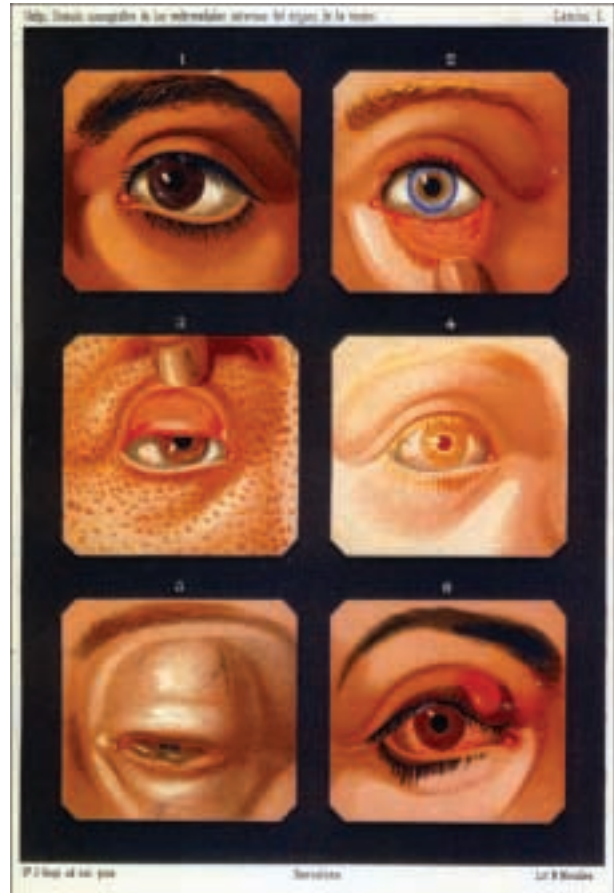


De arriba abajo y de izquierda a derecha: 1. Pannus; 2. Quercatitis vesiculosa; 3. Quercatitis profunda y parenquimatosa; 4. Úlcera serpiginosa de la córnea; 5. Quemadura de la córnea; 6. Gangrena de la córnea.

Del TRATADO ICONOGRÁFICO DE LAS ENFERMEDADES EXTERNAS DEL ÓRGANO DE LA VISIÓN. Dr. Juan Gelpí y Jofre. Tipografía «La Academia». Barcelona 1885.



1. Anoftalmos; 2. Coloboma de los párpados.
Del TRATADO ICONOGRÁFICO DE LAS ENFERMEDADES EXTERNAS DEL ÓRGANO DE LA VISIÓN. Dr. Juan Gelpí y Jofre. Tipografía «La Academia». Barcelona 1885.



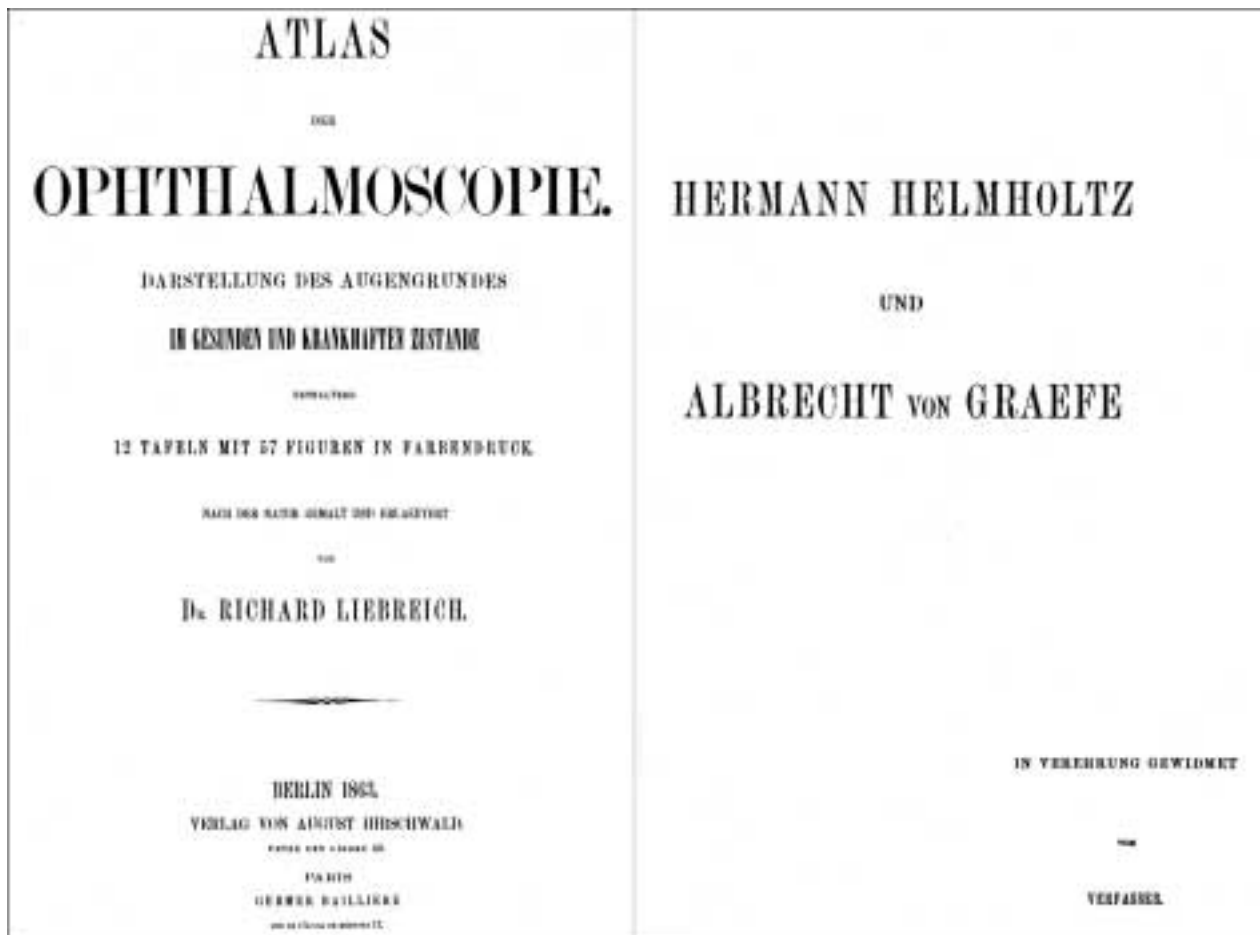
De arriba abajo y de izquierda a derecha: 1. Ojo de individuo de pelo negro; 2. Id. pelo rubio; 3. Id. pelo rojo; 4. Albino; 5. Edema; 6. Forúnculo.

Del TRATADO ICONOGRÁFICO DE LAS ENFERMEDADES EXTERNAS DEL ÓRGANO DE LA VISIÓN. Dr. Juan Gelpí y Jofre. Tipografía «La Academia». Barcelona 1885.

ra y gloria de una época, hoy obras retóricas y caducas.

Cierto que los tratados actuales de poco nos sirven puesto que la cirugía y la clínica oftálmicas presentes ya no son para nuestras manos, sin la seguridad de otros tiempos, ni para unas endurecidas neuronas, que no transmiten con la debida presteza los impulsos.

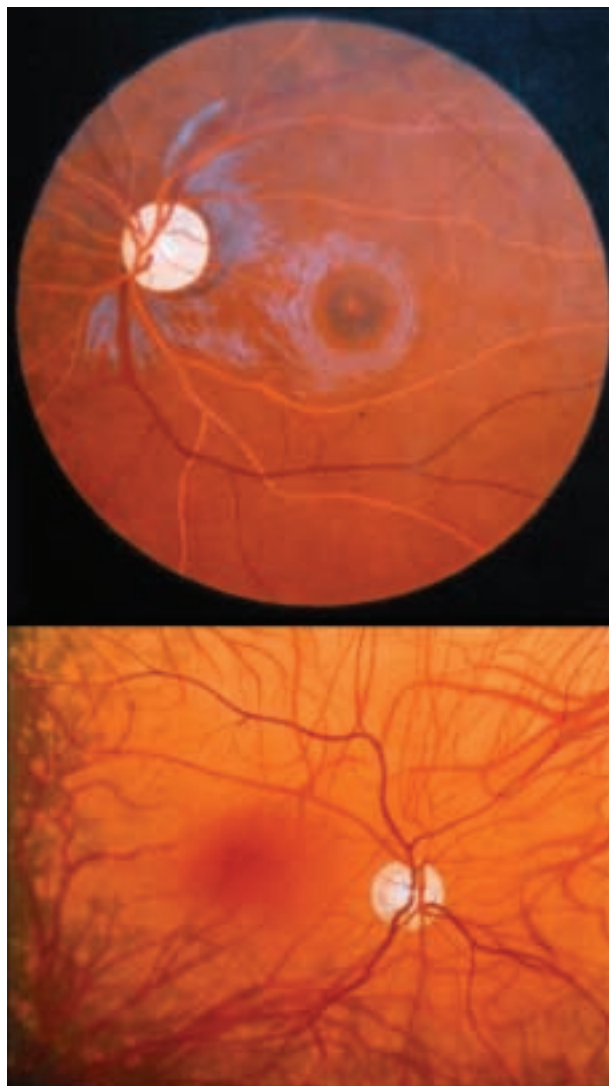
Pero es triste que obras literarias buenas, a veces no tanto, que en algunos casos pasaron desapercibidas en su época, son descubiertas y honradas adquiriendo así perennidad. No dejan de admirarnos el atlas que Liebreich dedicara a sus maestros Helm-



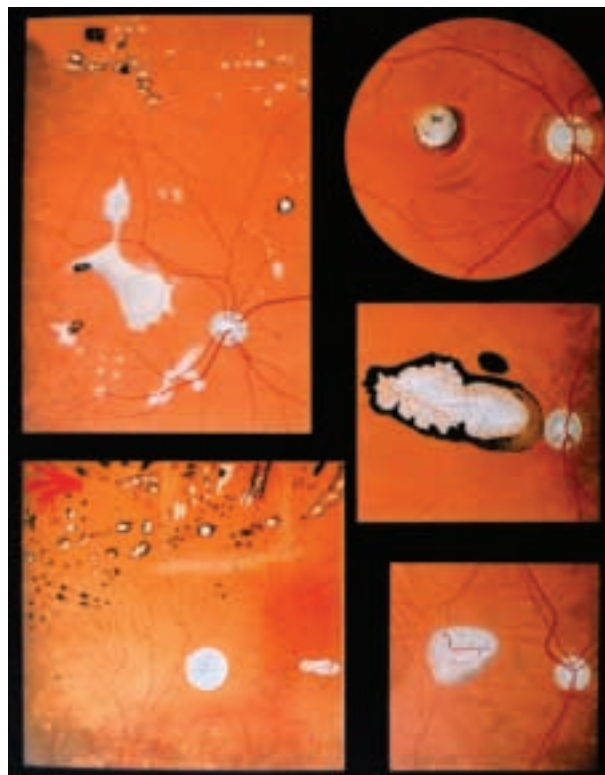
*Del ATLAS DE OFTALMOSCOPIA (Atlas der Ophthalmoscopie) de Richard Liebreich
Verlag von August
Hirschwald. Berlin, 1863*

holtz y von Graefe y el de Gelpí y Jofre, prologado por Schoeler, con unas imágenes notables para la época.

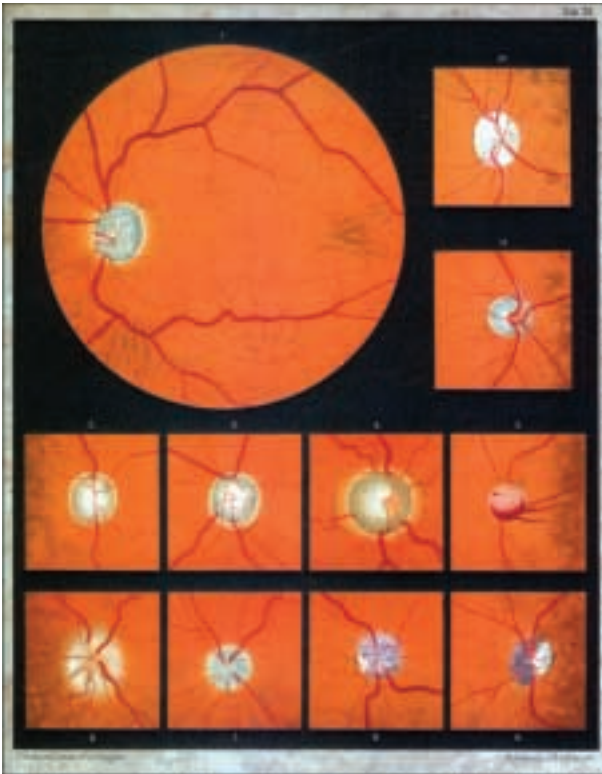
Mientras textos y atlas donde aprendimos y aprendieron nuestros padres, abuelos, bisabuelos — con iconografía que puede incitar a la sonrisa— por obsoletos, salvo si en manos de bibliófilo, pueden sufrir la condena del contenedor.



*Ambas imágenes: Fondo normal.
Del ATLAS DE OFTALMOSCOPIA (Atlas der Ophthalmoscopie) de Richard Liebreich. Verlag von August. Hirschwald. Berlin, 1863.*



*Columna izquierda arriba: Coroiditis diseminada.
Columna izquierda abajo: Coroiditis diseminada con atrofía secundaria de retina y nervio óptico. Columna derecha arriba: Extravasación coroidea en la vecindad de la mácula en vías de reabsorción. Columna derecha centro: Restos de un foco inflamatorio coroideo circunscrito. Columna derecha abajo: Exudación coroidea en la región macular, con alteración poco frecuente de los vasos que la recorren.
Del ATLAS DE OFTALMOSCOPIA (Atlas der Ophthalmoscopie) de Richard Liebreich. Verlag von August. Hirschwald. Berlin, 1863.*



Figs. 1-5: Excavaciones glaucomatosas profundas del n. óptico. Figs. 6-11: Estadios avanzados de la inflamación del n. óptico.
Del ATLAS DE OFTALMOSCOPIA (Atlas der Ophthalmoscopie) de Richard Liebreich. Verlag von August. Hirschwald. Berlin, 1863.