

# INYECCIÓN INTRAVÍTREA DE BEVACIZUMAB (AVASTIN®) PARA PROLIFERACIÓN ANGIOMATOSA RETINIANA

## INTRAVITREAL INJECTION OF BEVACIZUMAB (AVASTIN®) FOR RETINAL ANGIOMATOUS PROLIFERATION

AMSELEM L<sup>1</sup>, DÍAZ-LLOPIS M<sup>2</sup>, CERVERA E<sup>2</sup>, GARCÍA-DELPECH S<sup>2</sup>, MORATAL-PEIRO B<sup>1</sup>, PALOMARES P<sup>1</sup>

### RESUMEN

**Caso clínico:** Paciente varón de 81 años con proliferación angiomasosa retiniana (PAR) en estadio 2 identificado mediante angiografía fluoresceínica y tomografía de coherencia óptica (OCT) y con agudeza visual (AV) de 20/40. Una semana tras la inyección intravítrea de bevacizumab (1,25 mg), la AV mejoró a 20/25, y la OCT demostró reducción del edema intrarretiniano y del desprendimiento del epitelio pigmentario. Tres meses tras la inyección no se detectó ninguna complicación a nivel ocular, la AV era de 20/20 y la OCT mostraba un contorno macular prácticamente normal.

**Discusión:** La inyección intravítrea de bevacizumab puede aportar una nueva opción terapéutica para los pacientes con PAR.

**Palabras clave:** Bevacizumab, inyección intravítrea, proliferación angiomasosa retiniana, degeneración macular asociada a la edad, tomografía de coherencia óptica.

### ABSTRACT

**Clinical case:** An 81-year-old man presented with stage 2 retinal angiomasous proliferation (RAP) as identified by fluorescein angiography and optical coherence tomography (OCT), and was shown to have a visual acuity (VA) of 20/40. One week after an intravitreal injection of bevacizumab (1.25 mg) the VA improved to 20/25, and the OCT showed a reduction of both intraretinal edema and pigment epithelium detachment. Three months after the injection, no ocular complications were observed, VA was 20/20 and the OCT showed an almost normal macular contour.

**Discussion:** Intravitreal injection of bevacizumab may provide another treatment option for patients with RAP (*Arch Soc Esp Ophthalmol* 2008; 83: 53-56).

**Key words:** Bevacizumab, intravitreal injection, retinal angiomasous proliferation, age-related macular degeneration, optical coherence tomography.

Recibido: 31/5/06. Aceptado: 28/11/07.

Consorcio Hospital General Universitario de Valencia. Valencia. España.

<sup>1</sup> Licenciado en Medicina.

<sup>2</sup> Doctor en Medicina.

Correspondencia:

Luis Amselem Gómez

Hospital General Universitario de Valencia

Av. Tres Cruces, s/n

46014 Valencia

España

E-mail: luisamselem@yahoo.es

## INTRODUCCIÓN

La proliferación angiomasosa retiniana (PAR) es un tipo de degeneración macular asociada a la edad (DMAE) que característicamente presenta muy mala evolución y para el cual no ha sido establecida aún la eficacia de ningún tratamiento (1). El tratamiento de la PAR sigue siendo difícil. Una vez se ha establecido el complejo vascular, rara vez se consigue el cierre anatómico.

La PAR es un tipo de neovascularización oculta, descrita por primera vez en 1992. Se cifra su frecuencia en torno al 10-15% de todos los pacientes con neovascularización en el contexto de DMAE, existiendo series como la de Coleman en que este porcentaje asciende al 21% (1). Se presenta habitualmente en pacientes mayores, en torno a la octava década de la vida. La clínica es similar a la presente en otras formas de neovascularización de la DMAE, presentándose generalmente de forma bilateral y localización yuxtafoveal. La alteración fundoscópica más característica es el desprendimiento del epitelio pigmentario de la retina (EPR) pudiendo aparecer desde el estadio 2 de la enfermedad y siendo de tipo neovascularizado en el estadio 3, constituyéndose una anastomosis retinocoroidea. La angiografía con fluoresceína contribuye en el diagnóstico pero la angiografía con verde indocianina es el mejor método para determinar la PAR.

Se han ensayado diversas terapias, contando con poco éxito en las series publicadas (1). La fotocoagulación directa sobre lesiones extrafoveales en estadios 1 y 2 precoces puede presentar buenos resultados, siendo rara esta localización. Se han obtenido resultados mediocres tras la aplicación de terapia fotodinámica asociada a inyección intravítrea de acetónido de triamcinolona. La inyección de anecortave yuxtaescleral tiene mínima efectividad, mejorándose los resultados al combinarla con terapia fotodinámica. Cuando se asocia un desprendimiento del EPR, el éxito de todas las terapias decae dramáticamente.

El bevacizumab (Avastin, Genentech) es un anticuerpo monoclonal recombinante humanizado anti-VEGF (factor de crecimiento endothelial vascular) que se une a todas las isoformas del VEGF-A y que ha demostrado buenos resultados en el tratamiento de la DMAE (3,5).

En esta comunicación, describimos el efecto de una inyección intravítrea única de bevacizumab (1,25 mg) en un paciente con proliferación angiomasosa retiniana.

## CASO CLÍNICO

Un varón de 81 años de edad acudió a nuestro servicio con una mejor agudeza visual corregida (MAVC) de 20/40 asociada a percepción de metamorfopsia intensa en el ojo derecho de varias semanas de evolución. En la exploración mediante lámpara de hendidura presentaba las anomalías vasculares de la PAR, identificándose mediante angiografía fluoresceínica (AF) (fig. 1) y tomografía de coherencia óptica (OCT) (fig. 2) una PAR en estadio 2. Al paciente no se le realizó angiografía con verde indocianina.

Una semana tras la inyección intravítrea de bevacizumab (1 mg), la MACV del paciente mejoró a 20/25, atenuándose de forma sustancial la percepción de metamorfopsia y el OCT demostró una disminución del espesor macular, con reducción tanto del edema intrarretiniano como del desprendimiento del epitelio pigmentario de la retina (DEPR) (fig. 3) (de 738  $\mu$ m a 332  $\mu$ m).

Cuatro semanas más tarde, el paciente presentó una MACV de 20/20 y un marcado adelgazamiento del DEPR fue demostrado mediante OCT (de 332  $\mu$ m a 157  $\mu$ m).

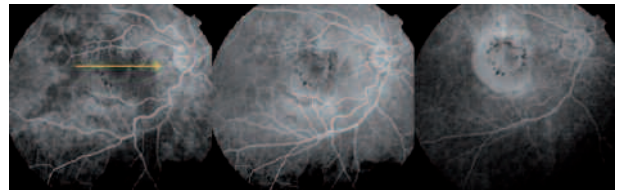


Fig. 1: Angiografía fluoresceínica en el momento del diagnóstico. La línea amarilla señala la zona explorada con el barrido de la OCT.

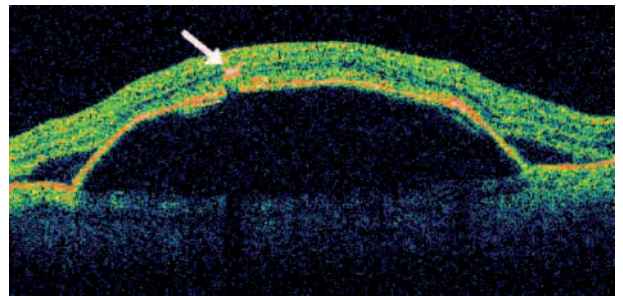


Fig. 2: Scan horizontal de OCT sobre el área macular en el momento del diagnóstico. Se observa lesión intrarretiniana (flecha blanca) compatible con PAR con desprendimiento seroso del neuroepitelio (DNEP) y gran desprendimiento del epitelio pigmentario de la retina (DEPR) asociado.

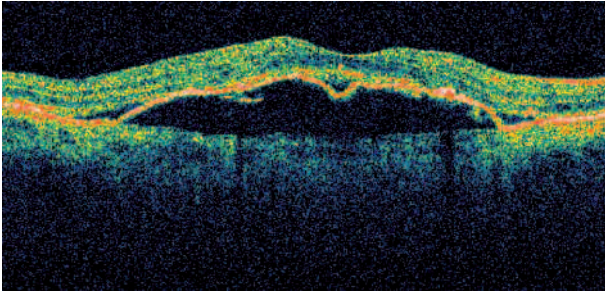


Fig. 3: Scan horizontal de OCT sobre el área macular a las 4 semanas de seguimiento. Disminución del espesor retiniano.

Tres meses tras la inyección no se detectó ninguna complicación a nivel ocular, la AV era de 20/20 y la OCT mostraba un contorno macular prácticamente normal (fig. 4).

## DISCUSIÓN

La terapia fotodinámica con verteporfin (TFD) puede ser efectiva para la DMAE neovascular con PAR y un pequeño desprendimiento del epitelio pigmentario de la retina (DEPR) pudiendo sin embargo provocar una rotura del EPR cuando el tamaño del DEPR excede el 50% del tamaño total de la lesión (2).

El bevacizumab (Avastin, Genentech) es un anticuerpo monoclonal humanizado recombinante anti-VEGF que ha sido aprobado inicialmente para el

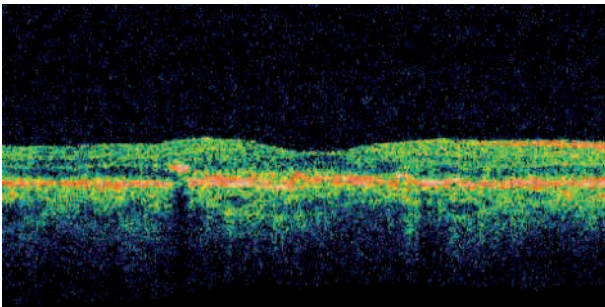


Fig. 4: Scan horizontal de OCT sobre el área macular a los 3 meses de seguimiento. Anatomía macular cercana a la normalidad.

tratamiento del cáncer colorrectal metastático, y los estudios utilizando la inyección off-label de bevacizumab intravenoso para la DMAE neovascular han encontrado inicialmente resultados prometedores (3). El uso intravítreo de bevacizumab ha sido publicado recientemente, mejorando esos resultados y presentando un buen perfil de seguridad (4,5).

Esta es la primera comunicación de inyección intravítrea de bevacizumab para el tratamiento de la proliferación angiomasosa retiniana. A las 4 semanas tras la inyección de 1,25 mg de bevacizumab, hubo una mejoría de la visión y la OCT demostró una reducción del espesor macular, tanto del edema intrarretiniano, como del desprendimiento del epitelio pigmentario. Los resultados anatómicos y funcionales mejoraron durante todo el período de seguimiento de 3 meses hasta alcanzar características cercanas a la normalidad.

La inyección intravítrea de bevacizumab puede proporcionar una opción de tratamiento efectiva, segura y de bajo coste en el manejo de los pacientes con una proliferación angiomasosa retiniana.

## BIBLIOGRAFÍA

1. Yannuzzi LA, Negrao S, Iida T, Carvalho C, Rodriguez-Coleman H, Slakter J, et al. Retinal angiomasous proliferation in age-related macular degeneration. *Retina* 2001; 21: 416-434.
2. Boscia F, Furino C, Sborgia L, Reibaldi M, Sborgia C. Photodynamic therapy for retinal angiomasous proliferation and pigment epithelium detachment. *Am J Ophthalmol* 2004; 138: 1077-1079.
3. Michels S, Rosenfeld PJ, Puliafito CA, Marcus EN, Venkatraman AS. Systemic bevacizumab (Avastin) therapy for neovascular age-related macular degeneration: twelve-week results of an uncontrolled open-label clinical study. *Ophthalmology* 2005; 112: 1035-1047.
4. Rosenfeld PJ, Fung AE, Puliafito CA. Optical coherence tomography findings after an intravitreal injection of bevacizumab (Avastin) for macular edema from central retinal vein occlusion. *Ophthalmic Surg Lasers Imaging* 2005; 36: 336-339.
5. Rosenfeld PJ, Moshfeghi AA, Puliafito CA. Optical coherence tomography findings after an intravitreal injection of bevacizumab (Avastin) for neovascular age-related macular degeneration. *Ophthalmic Surg Lasers Imaging* 2005; 36: 331-335.