

# HIPERTENSIÓN INTRACRANEAL Y ESTENOSIS DE LOS SENOS CRANEALES

## INTRACRANIAL HYPERTENSION AND CRANIAL SINUS STENOSIS

ARRUABARRENA C<sup>1</sup>, ANCOCHEA G<sup>1</sup>, REBOLLEDA G<sup>2</sup>, MUÑOZ-NEGRETE FJ<sup>2</sup>

### RESUMEN

**Caso clínico:** Varón diagnosticado de hipertensión intracraneal idiopática (HII) que en el estudio diagnóstico presentaba una estenosis del seno transversal derecho. Debido al pequeño gradiente de presión a ambos lados de la estenosis, medido por manometría y a la buena evolución con tratamiento conservador se decide no dilatar la estenosis.

**Discusión:** Las estenosis en los senos laterales aparecen en pacientes con HII, sin que todavía este claro si son la causa del cuadro o secundarias al aumento de la presión del líquido cefalorraquídeo (LCR). En determinados casos la dilatación por angioplastia y colocación de stent han mejorado cuadros que habían sido refractarios a otros tratamientos.

**Palabras claves:** Hipertensión intracraneal idiopática, estenosis de senos craneales, pseudotumor cerebri.

### ABSTRACT

**Clinical case:** Croneal sinuses stenosis can appear in patients with idiopathic intracranial hypertension. Neuroimaging techniques revealed a right transverse sinus stenosis. As the pressure gradient between both sides of the stenosis was small and response to conservative treatment good, angioplasty was not indicated.

**Discussion:** Lateral sinus stenosis in patients with idiopathic intracranial hypertension is prevalent. It is not clear whether these stenoses are the origin of, or secondary to, cerebrospinal fluid pressure increases. Some cases refractory to conservative treatment may respond to angioplasty with stent placement (*Arch Soc Esp Oftalmol 2008; 83: 619-622*).

**Key words:** Idiopathic intracranial hypertension, intracranial sinus stenosis, pseudotumor cerebri.

Recibido: 5/12/06. Aceptado: 29/9/08.

Hospital Ramón y Cajal. Universidad de Alcalá de Henares. Servicio de Oftalmología. Sección de Neurooftalmología. Madrid. España.

<sup>1</sup> Licenciado en Medicina.

<sup>2</sup> Doctor en Medicina.

Comunicación presentada en la Reunión del Club de Neurooftalmología en el LXXXII Congreso de la S.E.O. (La Coruña 2006).

Correspondencia:

Carolina Arruabarrena Sánchez

C/. Pintor Goya, 1, 3.º B

28100 Alcobendas (Madrid)

España

E-mail: carruabarrena@eresmas.com

## INTRODUCCIÓN

La hipertensión intracraneal idiopática (HII) es un síndrome de etiología desconocida que cursa con aumento de la presión intracraneal en ausencia de hidrocefalia, masas y con una composición del líquido cefalorraquídeo (LCR) normal. El factor patogénico común parece ser el aumento de presión venosa intracraneal, que incrementaría la resistencia a la reabsorción del LCR, con la consiguiente elevación de la presión intracraneal (1).

En las pruebas de imagen se han descrito estenosis de los senos craneales laterales, que aumentan la presión venosa y cuya naturaleza e importancia aún no esta clara. Vamos a describir un caso de HII que se acompaña de estenosis del seno transversal derecho.

## CASO CLÍNICO

Paciente varón de 35 años que acude a urgencias por presentar cefalea bifrontoparietal de gran intensidad y 8 horas de duración, que no variaba con maniobras de Valsalva ni con la postura, y cedía parcialmente con analgésicos.

Como antecedente personal refería un episodio de HII tratado con acetazolamida oral y naproxeno con recuperación clínica y desaparición del papiledema.

La exploración general y neurológica fue normal, presentando un índice de masa corporal de 22 Kg/m<sup>2</sup>. La exploración oftalmológica presentaba una agudeza visual corregida de 0,7 en ambos ojos.

La motilidad ocular intrínseca, exploración del segmento anterior y la presión intraocular (PIO) eran normales.

El examen fundoscópico demostró un papiledema bilateral (fig. 1). En la angiografía fluoresceínica se observó fuga peripapilar bilateral desde tiempos precoces. El estudio de la capa de fibras nerviosas (estrategia fast RNFL) mediante tomografía de coherencia óptica (Stratus OCT; Carl Zeiss Meditec, Dublin, CA), demostró engrosamiento de la capa de fibras en el ojo derecho (OD) y grosor en límites altos de la normalidad en el ojo izquierdo (OI).

La ecografía orbitaria, la tomografía axial computarizada y la perimetría automática fueron normales.

Se efectuó punción lumbar, observándose una presión de apertura de 30 cm de agua, siendo la composición y serología del LCR normales.

El estudio analítico, de coagulación y la determinación de ANCA, ANA, PCR, FR, ASLO, hormonas tiroideas y anticuerpos antitiroideos fueron negativos.

Tras la realización de una resonancia magnética nuclear (RMN) y fleborresonancia se descartó la presencia de trombosis de senos craneales, encontrándose una estenosis segmentaria del seno lateral derecho (figs. 2 y 3).

El paciente fue tratado con acetazolamida y naproxeno observándose mejoría clínica. Tras la realización de venografía (fig. 4) y manometría de senos craneales se observó una estenosis larga del seno transversal derecho con gradiente de presión de 7 mmHg, de escasa cuantía y similar al del contralateral. Por este motivo y ante la mejoría clínica se

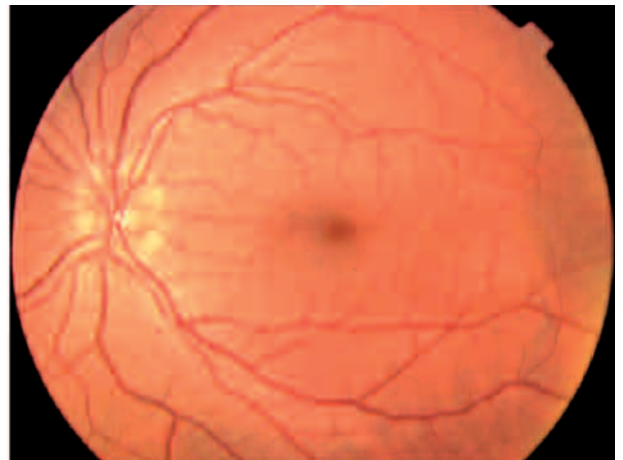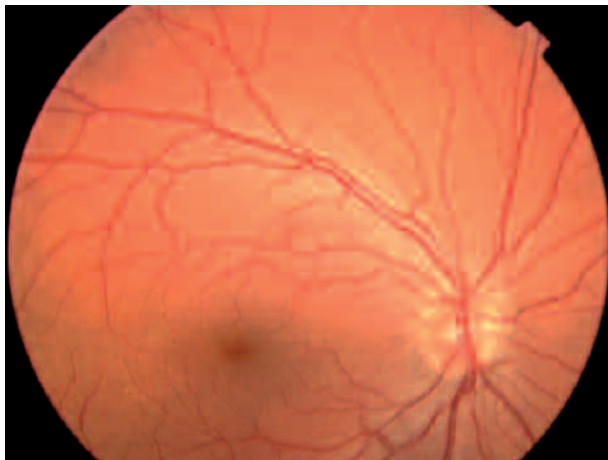


Fig. 1: Retinografía en la fase aguda de ambos ojos en la que se observa un edema de disco bilateral.

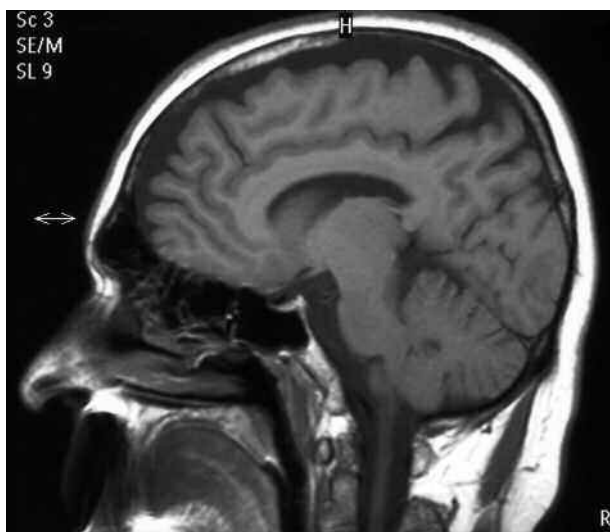

Fig. 2: Resonancia nuclear magnética con gadolinio en la que se descartan masas intracraneales y trombosis de los senos craneales.

desestimó la dilatación por angioplastia y colocación de stent.

## DISCUSIÓN

Hasta hace poco el diagnóstico de HII se basaba en los criterios modificados de Dandy (1) (tabla I), que

requerían, como prueba de imagen, una tomografía craneal normal. Desde hace tiempo se sabe que la trombosis de senos craneales cursa con hipertensión intracraneal, y recientemente se ha cifrado en un 37% los casos que cursan con hipertensión intracraneal sin otros síntomas neurológicos pudiendo confundirse con una HII si no se realizan las pruebas de imagen adecuadas. En 2002 se fijan nuevos criterios diagnósticos que exigen la realización de RMN y fleborresonancia en casos atípicos (1) (tabla II) para descartar trombosis de senos craneales. La RMN revela lesiones estenóticas en los senos venosos laterales de pacientes con HII con una frecuencia significativamente mayor que en sanos. Estas estenosis, observadas hasta en el 90% de los pacientes con HII (2,3), se han estudiado con manometría y flebografía encontrándose un gradiente de presión a ambos lados con aumento de la presión venosa proximal.

Tabla I. Criterios diagnósticos de Dandy modificados

- Clínica de hipertensión intracraneal (cefalea, náuseas, vómitos, pérdidas de visión transitorias, edema de papila)
- Ausencia de signos de focalidad neurológica, salvo la parálisis uni o bilateral de VI par craneal
- Aumento de la presión del LCR con composición química y citológica normal
- Ventricúlos simétricos de tamaño normal o pequeño inicialmente valorados con ventriculografía y actualmente con tomografía

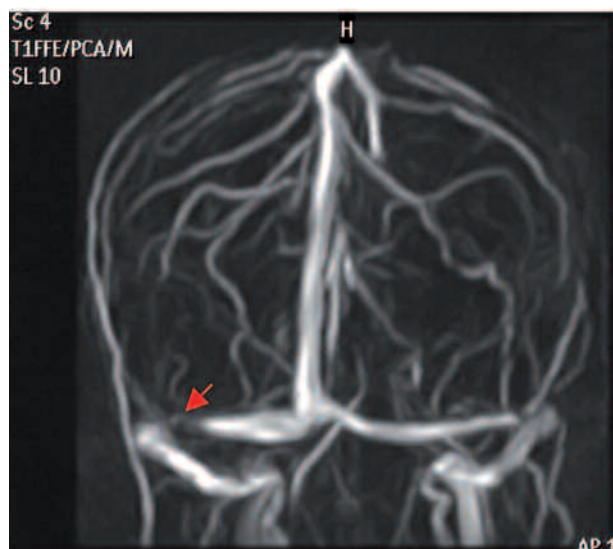
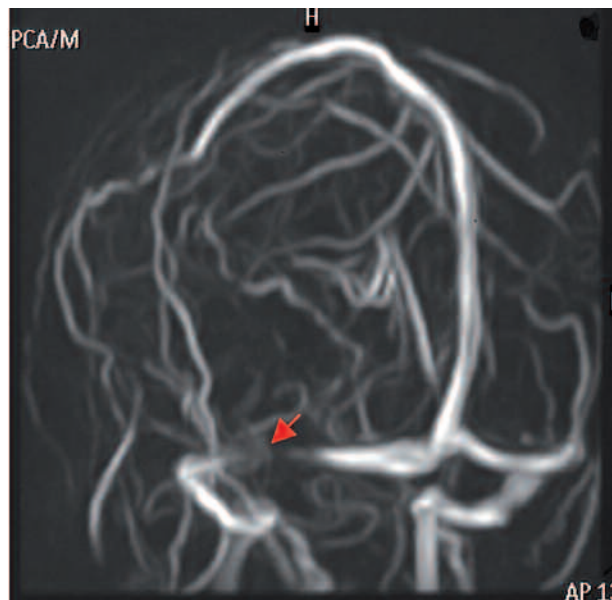


Fig. 3: Fleborresonancia en la que se visualiza marcada con una flecha roja una estenosis del seno transversal derecho.



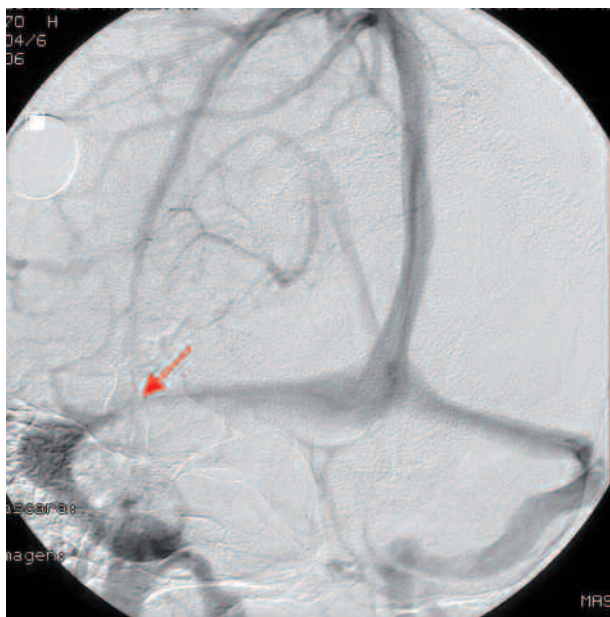


Fig. 4: Venografía en la que se observa la estenosis del seno transversal derecho (flecha roja).

**Tabla II. Casos atípicos en los que está indicada la realización de RMN y fleborresonancia**

- Varones
- Niños
- Antecedentes de sinusitis u otitis reciente
- Presentación hiperaguda
- Mala respuesta al tratamiento

El que estas estenosis puedan ser la causa de la HII es una hipótesis muy atractiva ya que supone que podría curarse mediante dilatación con angioplastia. Los autores que apoyan esta teoría se basan en que otras lesiones que cursan con obstrucción del flujo en los senos, como las trombosis o compresiones extrínsecas presentan clínica de HII (1), que se resuelve al desaparecer la obstrucción. Además existen casos de HII tratados eficazmente por medio de dilatación de la estenosis y colocación de stent (4).

Otros autores postulan que las estenosis aparecen como consecuencia de la elevación de la presión del LCR que se transmite al espacio intracraneal y colapsa la pared venosa menos resistente. Se basan en que hay casos descritos en los que las estenosis han desaparecido tras una derivación del LCR y la consiguiente reducción de presión del LCR. Además, no en todos los casos en los que se dilatan las estenosis hay mejoría (5).

Probablemente ambas teorías no sean excluyentes, existiendo casos en los que las estenosis de los senos sean causa del cuadro de HII y por tanto la dilatación sería el tratamiento de elección; y otros casos en los que una causa inicial desconocida aumente la presión del LCR y colapse las paredes de los senos estenotando su luz, estando más indicada la derivación del LCR. En el momento presente no disponemos de datos diagnósticos que nos permitan diferenciar entre ambas situaciones y por tanto establecer el tratamiento etiopatogénico más adecuado.

## BIBLIOGRAFÍA

1. Karahalios DG, ReKate HL, Khayata MH, Apostolides PJ. Elevated intracranial venous pressure as an universal mechanism in pseudotumor cerebri of varying etiologies. *Neurology* 1996; 46: 198-202.
2. Farb RI, Vanek I, Scott JN, Mikulis DJ, Willinsky RA, Tomlinson G, et al. Idiopathic intracranial hypertension: The prevalence and morphology of sinovenous stenosis. *Neurology* 2003; 60: 1418-1424.
3. Bono F, Messina D, Giliberto C, Cristiano D, Broussard G, D'Asero S, et al. Bilateral transverse sinus stenosis and idiopathic intracranial hypertension without papilledema in chronic tension-type headache. *J Neurol* 2008; 255: 807-812.
4. Higgins JN, Owler BK, Cousins C, Pickard JD. Venous sinus stenting for refractory benign intracranial hypertension. *Lancet* 2002; 19: 228-230.
5. Higgins JN, Cousins C, Owler BK, Sarkies N, Pickard JD. Idiopathic intracranial hypertension: 12 cases treated by venous sinus stenting. *J Neurol Neurosurg Psychiatry* 2003; 74: 1662-1666.