

# TRATAMIENTO CON MEMBRANA AMNIÓTICA EN QUERATOLISIS SECUNDARIA A QUERATOCONJUNTIVITIS GONOCÓCICA DEL ADULTO

## TREATMENT WITH AMNIOTIC MEMBRANE IN KERATOLYSIS SECONDARY TO ADULT GONOCOCCAL KERATOCONJUNCTIVITIS

MIRANDA-ROLLÓN MD<sup>1</sup>, SENTIERI-OMARREMENTERÍA A<sup>1</sup>, MARTÍNEZ-RODRÍGUEZ R<sup>1</sup>, JUNCEDA-MORENO C<sup>1</sup>

### RESUMEN

**Caso clínico:** Varón de 46 años diagnosticado inicialmente de conjuntivitis adenovírica atípica con queratolisis marginal avanzada y riesgo de perforación ocular. El diagnóstico final fue queratoconjuntivitis gonocócica. El paciente fue tratado eficazmente con recubrimiento de membrana amniótica, ceftriaxona tópica y sistémica (50 mg/ml y 1 gr/12 h intravenosa).

**Discusión:** La gonorrea debe ser sospechada en casos de conjuntivitis de evolución tórpida.

**Palabras clave:** Infección gonocócica, queratoconjuntivitis, queratolisis, membrana amniótica, ceftriaxona.

### ABSTRACT

**Case report:** We present a 46-year-old man diagnosed initially with atypical adenoviral conjunctivitis and advanced marginal keratolysis with risk of perforation. The final diagnosis was gonococcal keratoconjunctivitis. The patient was successfully treated with amniotic membrane transplant, topic and systemic ceftriaxone (50 mg/ml and 1 grame/12 hours intravenous).

**Discussion:** Gonorrhoea must be suspected in cases of torpid evolution conjunctivitis (*Arch Soc Esp Oftalmol 2009; 84: 155-158*).

**Key words:** Gonococcal infection, keratoconjunctivitis, keratolysis, amniotic membrane, ceftriaxone.

### INTRODUCCIÓN

La infección ocular por gonococo en el adulto es relativamente infrecuente y está asociada a actos sexuales por contacto directo con secreciones genitourinarias.

El diagnóstico es difícil debido a la confusión con otras entidades que afectan a la conjuntiva como pueden ser las conjuntivitis adenovíricas

sobreinfectadas en epidemias o procesos autoinmunes con queratolisis marginal.

Se describe el caso de un varón joven diagnosticado de queratoconjuntivitis gonocócica en nuestro servicio.

### CASO CLÍNICO

Varón de 46 años que acude a consulta por conjuntivitis vírica en ojo derecho (OD) de diez días de

Recibido: 31/5/07. Aceptado: 24/3/09.

Servicio de Oftalmología. Hospital de Cabueñes. Gijón (Asturias). España.

<sup>1</sup> Licenciado en Medicina.

Correspondencia:

M.ª Dolores Miranda Rollón

C/. Teodoro Cuesta, 13, 6.º B

33012 Oviedo

España

E-mail: mdmr1980@hotmail.com

evolución que no ha mejorado con tratamiento con tobramicina y dexametasona.

Como antecedentes personales cabe destacar condilomas en pene sin uretritis hace seis meses y relaciones sexuales permisivas en la actualidad.

A la exploración oftalmológica presenta agudeza visual en OD de percepción y proyección de luz. En la biomicroscopía de polo anterior de OD se observa adelgazamiento corneal superior con riesgo inminente de perforación ocular (fig. 1) por lo que el paciente es tratado con recubrimiento corneal con membrana amniótica multicapa (fig. 2).

Dado que los resultados del cultivo de exudado conjuntival son positivos para *Neisseria Gonorrhoeae* se inicia tratamiento antibiótico por vía intravenosa de ceftriaxona en dosis de 1g/12 h y tratamiento tópico con colirio reforzado de ceftriaxona (50 mg/ml) durante 21 días.

Un mes después el paciente presentaba agudeza visual en OD de 0,8; en la biomicroscopía de polo anterior se observa fibrosis corneal superior con buena transparencia en la parte central y cámara anterior bien formada (fig. 3).

## DISCUSIÓN

Las infecciones oculares en adultos por *Neisseria Gonorrhoeae* se han considerado como una enfermedad poco común, pero con el incremento reciente de las enfermedades de transmisión sexual ha aumentado su incidencia.

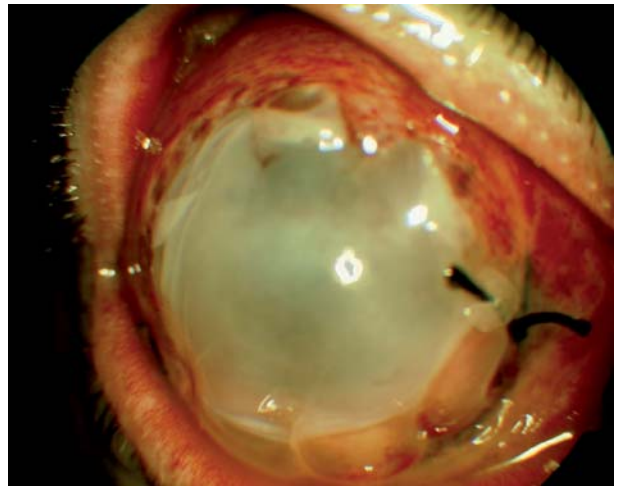

Fig. 2: Recubrimiento corneal con membrana amniótica.

La afectación ocular típica en el adulto suele ocurrir de modo unilateral y es el resultado de la auto-transmisión directa desde la uretra. Ocurre principalmente en hombres comprometiéndose más a menudo el ojo derecho.

El cuadro clínico consiste en una conjuntivitis purulenta hiperaguda severa acompañada de quemosis conjuntival severa y en ocasiones queratitis endotelial y estromal. En algunos casos se produce adelgazamiento corneal marginal pudiendo llegar en raras ocasiones a la perforación en un plazo aproximado de 24-48 h cuando no se ha instaurado un tratamiento adecuado.

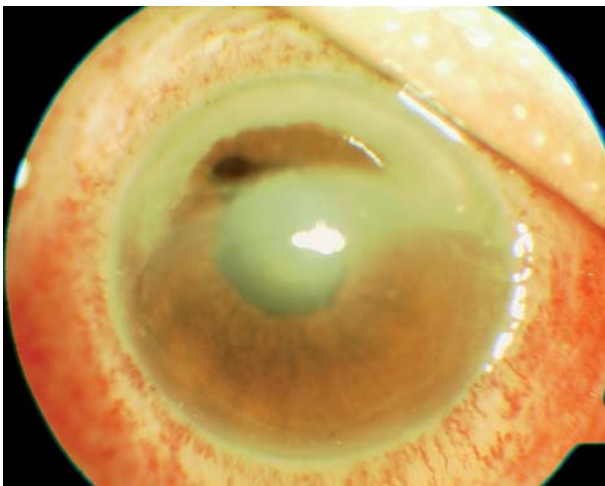


Fig. 1: Queratolisis superior en el momento del diagnóstico.

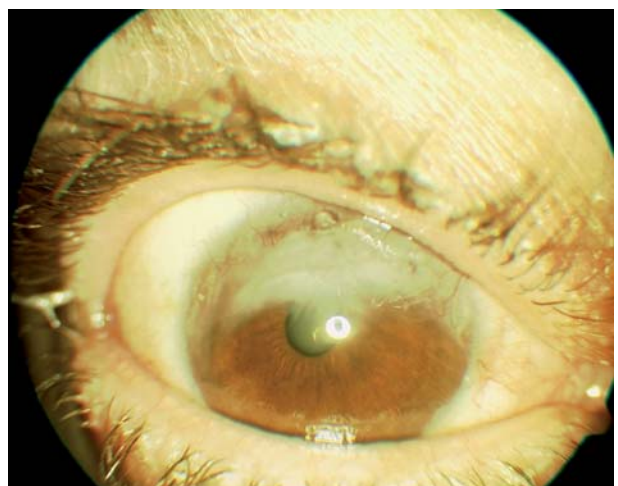


Fig. 3: Fibrosis corneal superior un mes post recubrimiento.

Los síntomas uretrales suelen preceder a los oculares en varias semanas con lo cual es necesaria una adecuada historia clínica del paciente (1,2).

Las recomendaciones generales para el tratamiento de conjuntivitis gonocócica en adulto aconsejan ingreso hospitalario con tratamiento parenteral con penicilina o derivados como las cefalosporinas. Las recomendaciones de la OMS son cefotaxima 1 gramo intramuscular diario durante al menos cinco días o espectomicina 2 gramos vía intramuscular durante tres días (3).

En nuestro caso optamos por la ceftriaxona, cefalosporina de tercera generación, por sus propiedades específicas como son su larga vida media plasmática, la mayor estabilidad ante la  $\beta$ -lactamasa y su buena actividad in vitro contra la *N. Gonorrhoeae* (4). El uso de norfloxacin oral en dosis de 1.200 mgr durante tres días es también una buena opción, ya que se facilita el cumplimiento del tratamiento por el paciente (5). De todos modos se han descrito resistencias del microorganismo a las quinolonas, así como a penicilinas y tetraciclinas con lo que hay es necesario elegir el antibiótico preciso de acuerdo con los test de sensibilidad de germen aislado (2).

A pesar de los riesgos que conlleva el procedimiento quirúrgico en el momento de una infección aguda, el recubrimiento con membrana amniótica suele tener buen resultado y es una alternativa eficaz a la enucleación bulbar en casos de perforación ocular. En nuestro caso se realizó dicho recubrimiento por la queratolisis marginal superior corneal presentando buenos resultados estructurales y de agudeza visual.

Ante la sospecha de conjuntivitis purulenta, es necesario realizar cultivo urgente, incluso antes de iniciar antibioterapia, y continuar realizando cultivos hasta la curación completa del mismo, en caso

de que el cultivo resulte positivo para gonococo. Se debe informar al paciente sobre la enfermedad que presenta y a su pareja sobre el riesgo de transmisión. En mujeres en edad fértil ha de realizarse un test de embarazo. Es necesario asimismo realizar una serología de lúes, y en caso de resultar positiva sería necesario administrar penicilina benzatina G intramuscular, aunque con la ceftriaxona intravenosa quedaría cubierto el *Treponema Pallidum*. Se recomienda a su vez antibioterapia vía oral contra *Chlamydia Trachomatis* con doxiciclina o eritromicina, ya que en muchos casos coexisten ambos microorganismos (3).

En conclusión, ante conjuntivitis de tórpidas evoluciones en adultos deberíamos sospechar gonorrea debido a la práctica de relaciones sexuales de riesgo y al aumento de la inmigración en nuestra población. El recubrimiento con membrana amniótica es eficaz para mantener la estanqueidad ocular en casos de perforación o alto riesgo de perforación por la queratolisis inducida por este germen.

## BIBLIOGRAFÍA

1. Lee JS, Choi HY, Lee JE, Lee SH, Oum BS. Gonococcal keratoconjunctivitis in adults. *Eye* 2002; 16: 646-649.
2. Kawashima M, Kawakita T, Den S, Tomita M, Shimazaki J. Surgical management of corneal perforation secondary of gonococcal keratoconjunctivitis. *Eye* 2009; 23: 339-344.
3. Kestelyn P, Bogaerts J, Meheus A. Gonorrhoeal keratoconjunctivitis in African adults. *Sex Transm Dis* 1987; 14: 191-194.
4. Ullman S, Roussel T, Forster R. Gonococcal keratoconjunctivitis. *Surv Ophthalmol* 1987; 32: 199-208.
5. Kestelyn P, Bogaerts J, Stevens A, Piot P, Meheus A. Treatment of adult gonococcal keratoconjunctivitis with oral Norfloxacin. *Am J Ophthalmol* 1989; 108: 516-523.

