

# BEVACIZUMAB INTRAVÍTREO SEGUIDO DE LÁSER FOCAL EN EL EDEMA MACULAR DIABÉTICO DIFUSO DE PROGRESIÓN RECIENTE. CASO CLÍNICO

## INTRAVITREAL BEVACIZUMAB FOLLOWED BY FOCAL LASER FOR DIFFUSE DIABETIC MACULAR EDEMA OF RECENT PROGRESSION. A CLINICAL CASE

MORENO-LÓPEZ M<sup>1</sup>, REGUERAS A<sup>1</sup>

### RESUMEN

**Caso clínico:** Se presenta el caso de un varón de 48 años de edad con edema macular diabético (EMD) difuso en su ojo derecho (OD) de reciente progresión, que es tratado con dos inyecciones intravítreas consecutivas de bevacizumab seguido de láser focal, mostrando buena respuesta funcional y anatómica.

**Discusión:** El EMD difuso es de difícil manejo y con frecuencia precisa de multiterapias para su control. Proponemos el uso de bevacizumab intravítreo como coadyuvante para reducir el EMD difuso de progresión reciente, y facilitar la aplicación de fotocoagulación con láser.

**Palabras claves:** Edema macular diabético, edema macular difuso, tratamiento antiangiogénico, bevacizumab, tratamiento combinado, terapia antiangiogénica más fotocoagulación.

### ABSTRACT

**Case report:** We report the case of a 48-year-old man with diffuse diabetic macular edema of recent progression treated with two consecutive intravitreal injections of bevacizumab followed by focal laser therapy, with good anatomic and functional response.

**Discussion:** Diffuse diabetic macular edema is difficult to manage and frequently requires multiple therapies. We propose the use of bevacizumab as a strategy to reduce diffuse macular edema, facilitating the application of laser therapy (*Arch Soc Esp Ophthalmol 2009; 84: 209-212*).

**Key words:** Diabetic macular edema, diffuse macular edema, antiangiogenic therapy, bevacizumab, combined treatment, antiangiogenic therapy plus laser.

Recibido: 21/2/07. Aceptado: 24/3/09.

Servicio de Oftalmología. Hospital Ramón y Cajal. Madrid. España.

<sup>1</sup> Licenciado en Medicina.

Correspondencia:

María Moreno López

Servicio de Oftalmología

Hospital Ramón y Cajal

Ctra. de Colmenar, km 9,100

28034 Madrid

España

E-mail: mqmorenol@yahoo.es

## INTRODUCCIÓN

El edema macular diabético (EMD) consiste en un engrosamiento retiniano del área macular por acumulación extracelular de fluido y proteínas. Es secundario a cambios estructurales de los vasos retinianos que conducen al aumento de la permeabilidad de los mismos, rompiéndose la barrera hemato-retiniana. El factor de crecimiento vascular endotelial (VEGF) ha sido implicado en la patogénesis de varias enfermedades oculares, entre ellas el EMD (1), por su capacidad de aumentar la permeabilidad del endotelio vascular, habiéndosele atribuido además funciones angiogénicas y neuroprotectoras.

El EMD es la causa más frecuente de pérdida de visión en el paciente diabético tipo II. La fotocoagulación con láser logra buenos resultados en el edema macular focal pero no logra ganancias significativas de agudeza visual en el edema macular difuso (2), constituyendo este último cuadro un reto para la Oftalmología actual.

Recientemente se han publicado los resultados de la aplicación intravítrea de diferentes agentes antiangiogénicos (3,4) en el manejo del EMD refractarios a otros tratamientos como la fotocoagulación con láser, la vitrectomía vía pars plana y las inyecciones intravítreas de triamcinolona.

Presentamos el caso de un varón con EMD difuso unilateral de menos de tres meses de evolución con afectación del centro de la mácula, tratado con inyecciones repetidas de bevacizumab seguido de láser focal logrando recuperar la agudeza visual (AV) a niveles basales.

## CASO CLÍNICO

Un varón de 48 años, diagnosticado de diabetes mellitus tipo II, es remitido a la consulta de Retina de nuestro centro por disminución de AV en su OD de menos de tres meses de evolución. A la exploración presenta una agudeza visual mejor corregida de 0,3 en OD y de 0,9 en OI. La biomicroscopía del segmento anterior es normal. La presión intraocular (PIO) es de 14 mmHg en ambos ojos. El fondo de ojo presenta microaneurismas con algún exudado duro y hemorragias intraretinianas dispersas en ambos ojos así como engrosamiento retiniano extenso que afecta el centro de la mácula en OD. La imagen obtenida mediante tomografía de coherencia óptica (OCT) con Stratus OCT-3 (Carl Zeiss Medi-

tec, Dublin, CA) de OD muestra un edema intrarretiniano con desprendimiento neurosensorial y grosor fóveal de 577  $\mu$ . La angiografía fluoresceínica (AFG) muestra una difusión de colorante que aumenta en tiempos tardíos y que afecta todo el área macular (fig. 1). Se diagnostica de retinopatía diabética no proliferante grado moderado bilateral con EMD

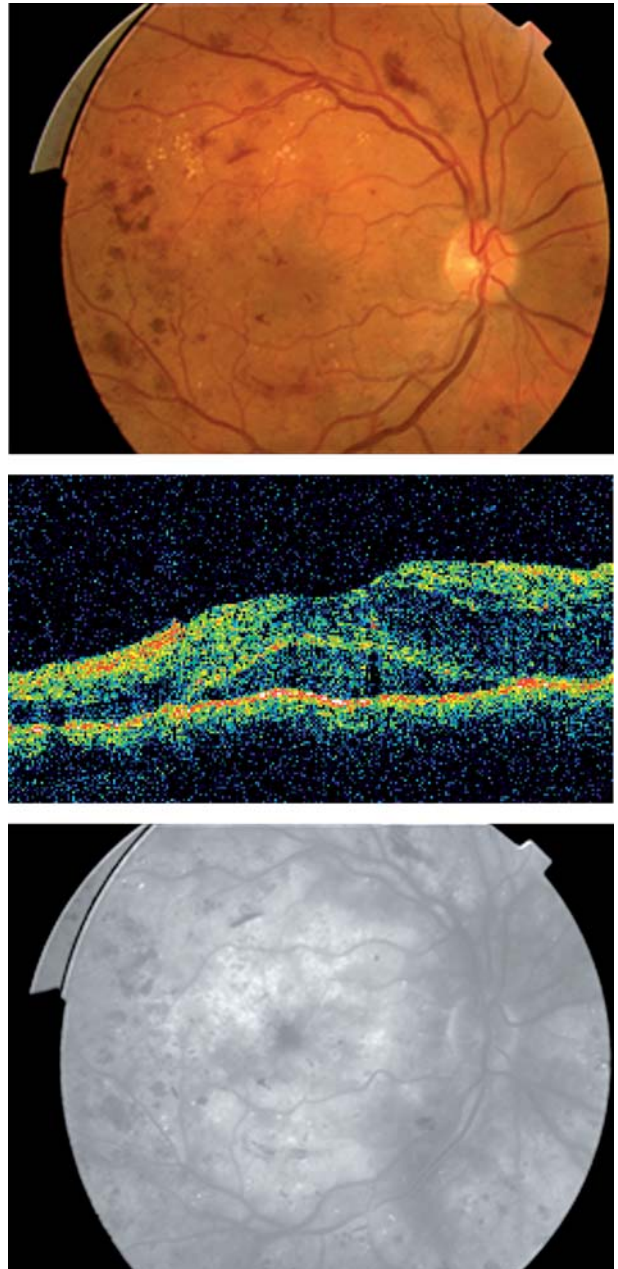


Fig. 1: Presentación del caso: Arriba: retinografía. Medio: tomografía de coherencia óptica. Abajo: angiografía fluoresceínica.

difuso y severo en OD. Dado el gran engrosamiento retiniano con ausencia de tracción macular que muestra la OCT, se propone tratamiento con bevacizumab (Avastin<sup>®</sup>, Genentech Inc, San Francisco, CA, USA) intravítreo frente a acetato de triamcinolona, por los menores efectos secundarios locales que presenta el primero en cuanto a elevación de la presión intraocular y progresión de catarata.

Tras obtener el consentimiento informado del paciente y la autorización del Ministerio de Sanidad, el paciente es tratado con una inyección intravítrea de 1,25 mg en 0,05 ml de Avastin<sup>®</sup> y se revisa a las 24 horas, a la semana y cada 15 días en adelante con exploración oftalmológica completa y OCT en cada visita. A las seis semanas de la inyección, la AV es de 0,6 y el engrosamiento retiniano con desprendimiento neurosensorial de la fovea aunque menor, grosor foveal de 330  $\mu$ , persiste aumentando a las 8 semanas hasta 419  $\mu$  (fig. 2). A los 2 meses se realiza una segunda inyección de 1,25 mg de Avastin<sup>®</sup>. Un mes después, la visión es de 0,7 mejorando a 0,9 con estenopeico, la OCT muestra un mínimo desprendimiento neurosensorial con resolución del edema intrarretiniano y grosor foveal de 227  $\mu$  y la AFG presenta una importante disminución de la hiperfluorescencia con fuga en un área de dos diámetros de disco superotemporal a fovea (fig. 3). Se realiza una fotocoagulación focal con láser de los microaneurismas visibles en el área macular. Al mes, la AV sin corrección es de 0,9 y la OCT muestra un grosor foveal de 206  $\mu$  con depresión fisiológica y sin desprendimiento neurosensorial (fig. 4).

## DISCUSIÓN

El manejo del edema macular diabético difuso sigue siendo un reto en la actualidad. El tratamien-

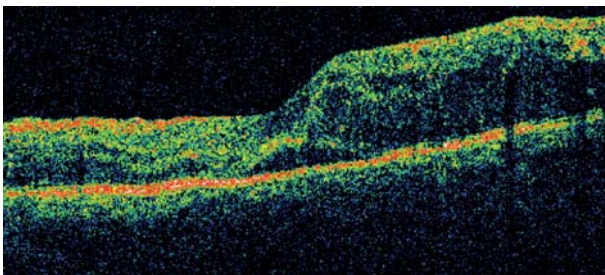


Fig. 2: Tomografía de coherencia óptica a las 6 semanas de la primera inyección de bevacizumab.

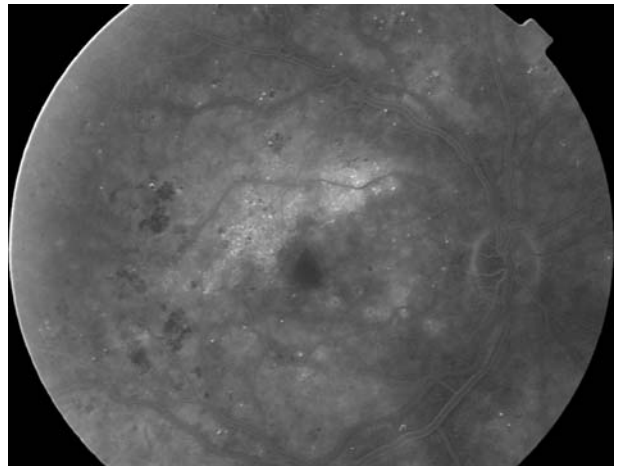


Fig. 3: Angiografía fluoresceínica al mes de la segunda inyección de bevacizumab: marcada reducción del edema con fuga persistente supero temporal a fovea.

to con láser del EMD difuso no logra en la mayoría de los casos mejorar la agudeza visual (1). Las alternativas propuestas incluyen la vitrectomía con o sin disección de la membrana limitante interna

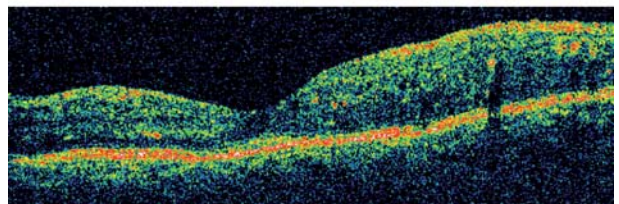
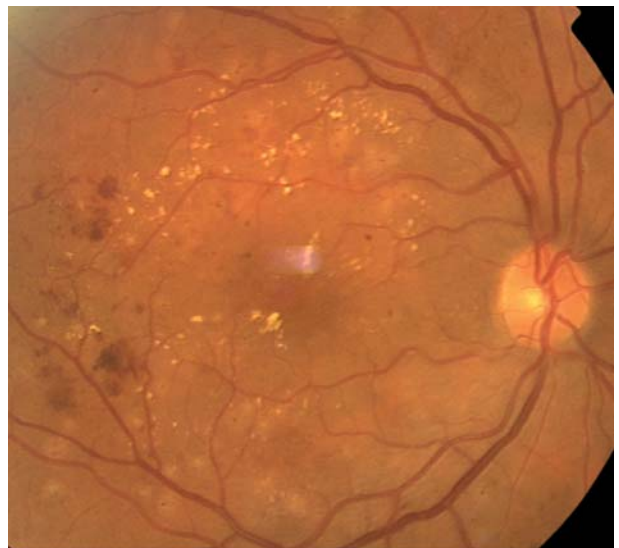


Fig. 4: Tras dos inyecciones de bevacizumab seguido de fotocoagulación focal con láser. Arriba: retinografía. Abajo: tomografía de coherencia óptica.

(MLI) (5), especialmente indicado en presencia de tracción macular ya sea por hialoides posterior o MLI engrosada o por una membrana epirretiniana. Otras estrategias empleadas incluyen la inyección intravítrea de corticoides intraoculares y más recientemente, de agentes antiangiogénicos (3,4).

Las inyecciones intravítreas conllevan riesgos inherentes a la propia técnica quirúrgica, a los que hay que añadir los derivados de las reacciones adversas locales y sistémicas de los fármacos empleados. Son efectos secundarios bien conocidos de la inyección de triamcinolona intravítrea, el aumento de la presión intraocular que en ocasiones obliga a realizar cirugía filtrante, la progresión de la catarata y el riesgo de endoftalmitis derivado no sólo de la técnica quirúrgica sino del efecto inmunosupresor del medicamento. Los resultados de la aplicación intravítrea de triamcinolona son transitorios, recidivando el edema más o menos precozmente dependiendo de la dosis empleada.

El uso de agentes inhibidores del VEGF viene avalado por numerosos estudios que implican directamente a este factor en la patogénesis del EMD (1). El bevacizumab es un anticuerpo anti-VEGF monoclonal completo por lo que presenta dos sitios de unión para el VEGF capaz de inhibir todas sus formas activas. Por su tamaño se le supone incapaz de penetrar las capas de la retina, lo que podría ser una ventaja a la hora de tratar el edema macular diabético al disminuir teóricamente su eliminación por lavado de la cavidad vítrea aumentando el tiempo de contacto con la retina interna y los vasos retinianos. Hasta el momento, no se han descrito riesgos graves locales ni sistémicos derivados de la inyección intravítrea de 1,25 mg de bevacizumab. Este fármaco frente a otros agentes antiangiogénicos, ranibizumab y pegaptanib, presenta la ventaja de su menor coste y mayor accesibilidad en un medio hospitalario por ser un fármaco desarrollado y empleado en el tratamiento del cáncer de colon metastásico, con el inconveniente de requerir autorización previa por el Ministerio de Sanidad para su aplicación como medicamento de uso compasivo.

Presentamos el caso de un EMD difuso de progresión reciente en un adulto joven, que mejora de forma espectacular tras dos inyecciones de Avastin® intravítrea facilitando así la aplicación de láser sobre los microaneurismas, lo que es especialmente difícil en presencia de un edema macular florido. No hemos observado ninguna reacción adversa local ni sistémica. Se trata de un solo caso con seguimiento corto pero la rápida respuesta anatómica con mejoría significativa de visión nos obliga a reflexionar sobre el empleo precoz de este tipo de fármacos.

El uso de bevacizumab en el EMD difuso de progresión reciente podría ser útil como coadyuvante al láser para reestablecer la visión a niveles iniciales. Sólo estudios más extensos, prospectivos y comparativos demostrarán si estos nuevos fármacos son beneficiosos en inyecciones de repetición a lo largo del tiempo o si es preferible su uso como coadyuvantes a otros tratamientos.

## BIBLIOGRAFÍA

1. Nguyen QD, Tatlipinar S, Shah SM, Haller JA, Quinlan E, Sung J, et al. Vascular endothelial growth factor is a critical stimulus for diabetic macular edema. *Am J Ophthalmol* 2006; 142: 961-969.
2. Schmid KE, Neumaier-Ammerer B, Stolba U, Binder S. Effect of grid laser photocoagulation in diffuse diabetic macular edema in correlation to glycosylated haemoglobin (HbA1c). *Graefe's Arch Clin Exp Ophthalmol* 2006; 244: 1446-1452.
3. Haritoglou C, Kook D, Neubauer A, Wolf A, Priglinger S, Strauss R, et al. Intravitreal bevacizumab (Avastin) therapy for persistent diffuse diabetic macular edema. *Retina* 2006; 26: 999-1005.
4. Cunningham ET Jr, Adamis AP, Altaweel M, Aiello CP, Bressler NM, D'Amico DJ, et al. A phase II randomized double-masked trial of pegaptanib, an anti-vascular endothelial growth factor aptamer, for diabetic macular edema. *Ophthalmology* 2005; 112: 1747-1757.
5. Jonas JB, Spandau UH, Kampeter BA, Vossmerbaeumer U, Harder Björn, Sauder G. Repeated intravitreal high-dosage injections of triamcinolone acetonide for diffuse diabetic macular edema. *Ophthalmology* 2006; 113: 800-804.