

Carta al Director

Análisis de factores pronósticos por tomografía de coherencia óptica de dominio espectral en el edema macular quístico pseudofáquico

Analysis of prognostic factors by spectral-domain optical coherence tomography in pseudophakic cystoid macular oedema

Sr. Director:

El edema macular quístico pseudofáquico (EMQP) es la principal causa de malos resultados visuales en las cirugías no complicadas de cataratas¹. Aunque existe cierta controversia respecto a la definición exacta, el criterio más aceptado internacionalmente es el propuesto por Kim et al: aumento de grosor macular central por encima de 350 micras medido por tomografía de coherencia óptica (OCT), con quistes intrarretinianos, detectado a partir de la cuarta semana siguiente a una intervención no complicada de cataratas².

Hemos realizado una revisión retrospectiva de los casos de EMQP diagnosticados en nuestro servicio mediante la OCT de dominio espectral (SD-OCT) HD-Cirrus®, analizando un total de 6 ojos de 6 pacientes (4 varones y 2 mujeres; rango de edad: 65-79 años). La agudeza visual inicial era de 0,13 ± 0,07 (rango: 0,05-0,40). En el análisis *cualitativo*, todas las imágenes de SD-OCT compartían los siguientes signos: edema macular quístico simétrico con respecto a la fóvea, desprendimiento del neuroepitelio (DNE), disrupción de la membrana limitante externa, y hialoides posterior adherida a la mácula (fig. 1).

El análisis *cuantitativo* mostró los siguientes valores calculados automáticamente por la SD-OCT: grosor macular central medio 508 ± 142,3 μm (rango: 380-687 μm); el volumen macular medio de 10,1 ± 0,9 mm³ (rango: 9,6-11,2); y el grosor macular medio resultó de 282,2 ± 23,3 μm (rango: 286-315 μm). Además, fueron medidas manualmente la altura inicial del DNE (rango: 26-285 μm), y la elongación de los segmentos externos de los fotorreceptores sobre dicho DNE (rango: 17-126 μm). Estas longitudes fueron determinadas haciendo uso del calibre manual de la SD-OCT HD-Cirrus®, y

midiendo en la foveola la distancia entre la parte más interna y externa de la región hiperreflectiva correspondiente a los segmentos externos de los fotorreceptores alargados por una parte; y la distancia entre el borde interno de la línea hiperreflectiva del epitelio pigmentario de la retina y el borde externo de los segmentos externos de los fotorreceptores (fig. 2).

Todos los casos fueron tratados mediante la asociación de diclofenaco tópico (4 veces al día), acetazolamida oral (500 mg cada 8 horas), e inyección subtenoniana anterior de triamcinolona (4 mg), consiguiendo una respuesta satisfactoria antes de 15 días. Se objetivaron diferencias en cuanto a la visión final (0,50 ± 0,2; rango: 0,32-0,80), evaluada a los 3 meses del diagnóstico y en ausencia de edema en la SD-OCT.

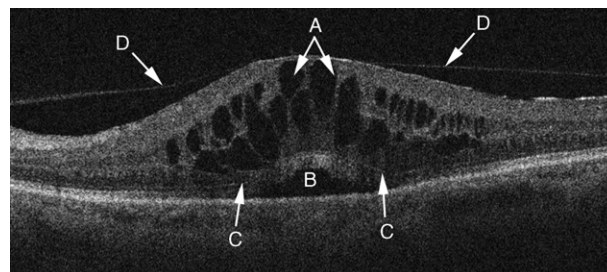


Fig. 1 – Análisis cualitativo tomográfico del edema macular quístico pseudofáquico. Todos los casos analizados presentaban: quistes intrarretinianos simétricos respecto a la fóvea (A), desprendimiento del neuroepitelio (B), disrupción de la membrana limitante externa (C), e hialoides posterior adherida a la mácula (D).

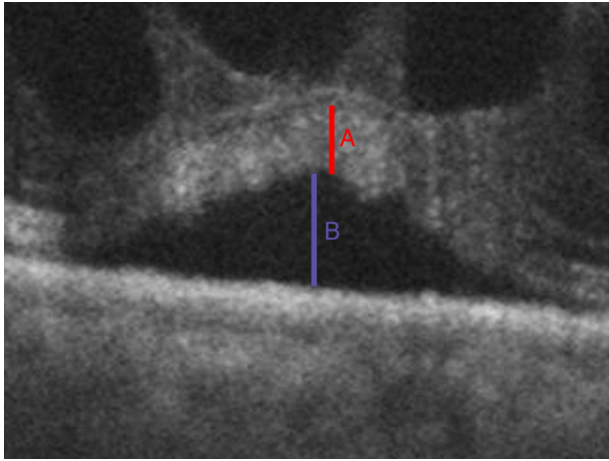


Fig. 2 – Representación de la medición manual de la elongación de los segmentos externos de los fotorreceptores (A), y de la altura del desprendimiento del neuroepitelio (B).

El análisis estadístico mostró una correlación significativa entre el grado de elongación de los segmentos externos de los fotorreceptores y la visión final (correlación de -0,899, y *p* de 0,015), que no se evidenció para ninguno de los otros parámetros tomográficos cuantitativos ni cualitativos analizados.

En conclusión, la SD-OCT es un método eficaz para diagnosticar los casos de EMQP, ofreciendo una imagen característica y peculiar. Además, puede proporcionar información

pronóstica relevante al analizar el grado de elongación inicial de los segmentos externos de los fotorreceptores.

BIBLIOGRAFÍA

1. Loewenstein A. Postsurgical cystoid macular edema. *Dev Ophthalmol.* 2010;47:148-59.
2. Kim SJ, Belair ML, Bressler NM, Dunn JP, Thorne JE, Kedhar SR, et al. A method of reporting macular edema after cataract surgery using optical coherence tomography. *Retina.* 2008;28:870-6.

R. Gallego-Pinazo^{a,*}, S. Martínez Castillo^a, R. Dolz-Marco^a, A. Lleó-Pérez^b y M. Díaz-Llopis^{a,c}

^a Servicio de Oftalmología, Hospital Universitario y Politécnico La Fe, Valencia, España

^b Servicio de Oftalmología, Hospital de Requena, Valencia, España

^c Facultad de Medicina, Universidad de Valencia, Valencia, España

* Autor para correspondencia.

Correo electrónico: robertogallego@comv.es
(R. Gallego-Pinazo).

0365-6691/\$ – see front matter

© 2011 Sociedad Española de Oftalmología. Publicado por Elsevier España, S.L. Todos los derechos reservados.

doi:10.1016/j.oftal.2011.06.005